Przewlekła hipotonia po zabiegu trabekulektomii. Opis przypadku

Chronic hypotony after trabeculectomy. A case report

Adam Cywiński, Łukasz Bednarski

Śląski Ośrodek Leczenia Chorób Oczu w Żorach
Kierownik: dr n. med. Adam Cywiński

NAJWAŻNIEJSZE

Przewlekła hipotonia po zabiegu trabekulektomii powodująca postępujące upośledzenie widzenia jest wskazaniem do ingerencji chirurgicznej mającej na celu redukcję nadmiernej filtracji, a w konsekwencji normalizację ciśnienia wewnątrzgałkowego.

HIGHLIGHTS

Chronic hypotony after trabeculectomy causing progressive deterioration of visual acuity is an indication to surgical intervention to reduce excessive filtration and, as a consequence of this, normalization of intraocular pressure.

STRESZCZENIE

61-letnia kobieta została poddana zabiegowi trabekulektomii z powodu postępującej jaskry w lewym oku.
10 lat po zabiegu stwierdzono znaczące upośledzenie widzenia w tym oku. Badanie przedmiotowe wykazało hipotonię oraz postępującą wadę astygmatyzmu nadwzrocznego, będącą konsekwencją zbyt niskiego ciśnienia wewnątrzgałkowego. Dodatkowo stwierdzono obecność olbrzymiego wielokomorowego pęcherzyka filtracyjnego zniekształcającego gałkę oczną. Pacjentka została zakwalifikowana do chirurgicznej plastyki spojówki oraz torebki Tenona obejmującej okolicę przetoki twardówki. Po zabiegu uzyskano stopniową normalizację ciśnienia wewnątrzgałkowego, praktyczne ustąpienie wady astygmatyzmu nadwzrocznego oraz związaną z tym poprawę ostrości wzroku.

Słowa kluczowe: hipotonia przewlekła, jaskra, trabekulektomia

ABSTRACT

61-year-old women has undergone trabeculectomy in her left eye, because of progressive glaucomatous neuropathy.
Ten years after the surgery a serious impairment of vision was observed. An examination has revealed hypotony and, as a consequence of this, progressive astigmatic hyperopy in this eye. Additionally, a large multicystic filtration bleb has been detected which caused deformation of the eyeball. The patient was qualified to plastic surgery of the conjunctiva and Tenon's capsule. A gradual intraocular pressure normalization with practical relief of the eye defect and an improvement of visual acuity were obtained.

Key words: chronic hypotony, glaucoma, trabeculectomy

© Medical Education. For private and non-commercial use only. Downloaded from https://www.journalsmededu.pl/index.php/ophthatherapy/index: 09.08.2025; 11:40,18

Zabieg trabekulektomii jest nadal najczęściej wykonywaną procedurą chirurgiczną w jaskrze, mającą na celu uzyskanie trwałej normalizacji ciśnienia wewnątrzgałkowego [1]. Średnia skuteczność zabiegu oceniana jest na 67% w obserwacji 10–15-letniej [2]. Skuteczność trabekulektomii wzrasta do 90% u osób z jaskrą pierwotną otwartego kąta (JPOK) oraz zespołem pseudoeksfoliacji (PEX) [3]. Zabieg obarczony jest ryzykiem wystąpienia szeregu powikłań. Spośród powikłań śródoperacyjnych najczęściej wymienia się krwawienie w trakcie cięcia spojówkowego z towarzyszącym uszkodzeniem ciągłości płatka spojówki lub bez niego oraz krwawienie towarzyszące preparowaniu płatka twardówki. Krwawienie do komory przedniej (KP) oka obserwowane jest w 8% operowanych przypadków [4]. Wśród powikłań pooperacyjnych można wyróżnić zmiany wczesne, pojawiające się między 2. a 6. tygodniem po operacji, tj. nieszczelność poduszki, zamknięcie otworu sklerektomii, hipotonię, cysty torebki Tenona, zakażenie wewnątrzgałkowe, makulopatię oraz krwotok do komory przedniej oka [5]. Do powikłań późnych zalicza się: zarośnięcie oraz nieszczelność poduszki filtracyjnej, zaćmę, makulopatię, dyskomfort związany z obecnością pęcherzyka filtracyjnego, zaburzenie refrakcji oraz przewlekłą hipotonię [6]. Nadmierna filtracja pęcherzyka może powodować szereg komplikacji, przy czym czas utrzymywania się niskiego ciśnienia w oku wpływa na wybór metody jego leczenia [7, 8]. Przewlekła hipotonia to stan obniżonego ciśnienia wewnątrzgałkowego o wartości poniżej 5 mmHg utrzymujący się powyżej 3 miesięcy [9]. Częstotliwość występowania tego powikłania po zabiegu trabekulektomii waha się w przedziale od 1% do 32% i zmienia w zależności od zastosowanej techniki operacyjnej. Leczenie przewlekłej hipotonii jest uwarunkowane kilkoma czynnikami, w tym poziomem widzenia, czasem trwania hipotonii oraz towarzyszącymi jej objawami. Wprowadzenie krwi własnej do przestrzeni torbielowatych pęcherzyka filtracyjnego, założenie dodatkowych szwów uszczelniających płatek twardówki, usunięcie nadmiaru spojówki wraz z torebką Tenona z towarzyszącym przeszczepem własnym lub też rekonstrukcją ubytku spojówkowo-twardówkowego z zastosowaniem autogenicznego przeszczepu to najczęściej wymieniane techniki naprawcze [7, 9, 10].

OPIS PRZYPADKU

Wywiad okulistyczny

61-letnia kobieta zgłosiła się w grudniu 2015 r. do badania z powodu postępującego pogorszenia widzenia w lewym oku. Dodatkowo sygnalizowała okresowe uczucie ciała obcego oraz błyski w polu widzenia tego oka.
Pacjentka przebyła dwukrotnie zabieg trabekulektomii, wykonany w roku 2005 i 2006. Od tego czasu widzenie w operowanym oku systematycznie się pogarszało. W trakcie regularnych kontroli okulistycznych, przeprowadzonych w ciągu ostatnich 10 lat, poza okresową zmianą korekcji okularowej z powodu postępującego wzrostu wartości astygmatyzmu nadwzrocznego u pacjentki nie wdrożono innych form diagnostyki i terapii.

Badanie przedmiotowe

Badanie refraktometrii wykazało znaczną anizometropię. W prawym oku stwierdzono wadę +1,25 Dsph/-0,75 Dcyl 5°, a w lewym oku +5,5 Dsph/-4,0 Cyl 92°.
Ostrość wzroku do dali, badana na tablicach LogMAR, wyniosła bez korekcji: prawe oko = 0,2, lewe oko = 1,0. Korekcja +1,0 Dsph poprawiła widzenie w prawym oku do wartości 0,0, natomiast w lewym oku korekcja +3,5 Dsph/2,5 Dcyl 90° – do wartości 0,4. Ostrość wzroku (tablice Snellena) do bliży z najlepszą korekcją wyniosła odpowiednio: prawe oko = D-0,5, lewe oko = D-0,75.
Ciśnienie wewnątrzgałkowe badane metodą aplanacyjną wyniosło 14 mmHg w prawym oku oraz 3 mmHg w lewym oku.
W odcinku przednim prawego oka poza początkową zaćmą nie zaobserwowano żadnych patologii. W obrębie spojówki gałkowej oka lewego pomiędzy godz. 11 a 13 stwierdzono olbrzymi wielokomorowy pęcherzyk filtracyjny powstały po zabiegu trabekulektomii (ryc. 1).

RYCINA 1

Fotografia barwna pokazująca powierzchnię spojówkową gałki ocznej z widocznym olbrzymim wielokomorowym pęcherzykiem filtracyjnym.

W odcinku przednim lewego oka zaobserwowano nieznaczne spłycenie komory przedniej w porównaniu z prawym okiem oraz zmętnienie soczewki obejmujące głównie jej obwodowe części.
Badanie dna oka nie wykazało asymetrii w zagłębieniu tarczy nerwu wzrokowego. Badanie grubości włókien nerwowych w lewym oku z użyciem aparatu OCT (SOCT Coper-

© Medical Education. For private and non-commercial use only. Downloaded from https://www.journalsmededu.pl/index.php/ophthatherapy/index: 09.08.2025; 11:40,18

nicus) wykazało ich ścieńczenie widoczne w segmentach górnych i dolnych oraz obniżenie współczynnika symetrii (ryc. 2).

RYCINA 2

OCT tarczy nerwu wzrokowego. Widoczne ścieńczenie włókien nerwowych w oku lewym oraz obniżenie współczynnika symetrii.

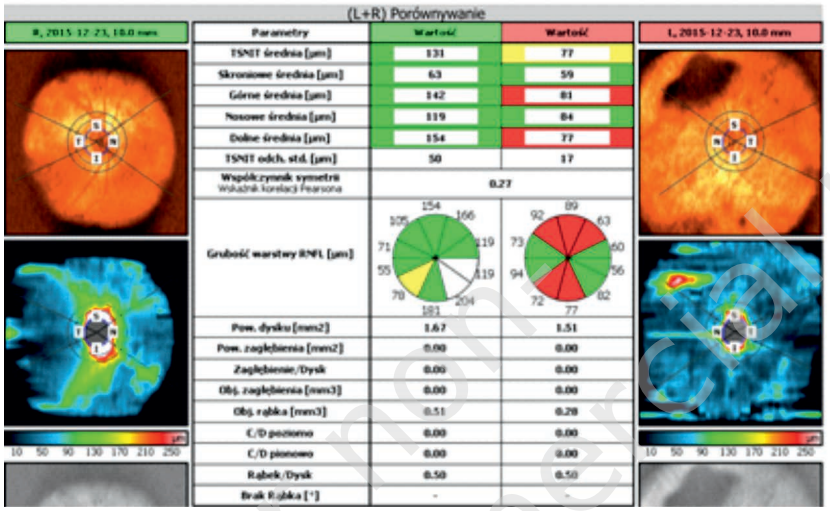

W badaniu ciała szklistego i siatkówki obojga oczu wykonanym po rozszerzeniu źrenic nie stwierdzono patologii wymagających wykonania badań dodatkowych (ryc. 3).

RYCINA 3

Fotografia barwna dna oka prawego nie wykazała obecności patologii siatkówki w zakresie do 45 stopni. Badanie to wykonywane jest rutynowo u każdego pacjenta, niezależnie od przyczyny wizyty.

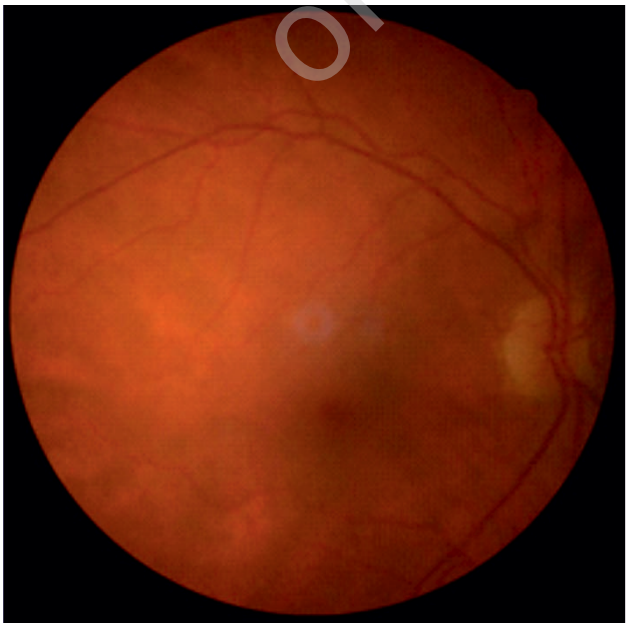

Na podstawie powyższych badań postawiono diagnozę: przewlekła pooperacyjna hipotonia gałki ocznej związana z nadmierną filtracją pęcherzyka, narastająca nadwzroczność oraz astygmatyzm spowodowany rozrostem tkanki włóknisto-torbielowatej w obrębie spojówki oraz torebki Tenona w miejscu pęcherzyka filtracyjnego, zaćma niedojrzała lewego oka. Nadwzroczność małego stopnia oraz zaćma początkowa prawego oka.

Powyższe rozpoznanie wymusiło dalszy tryb postępowania leczniczego oka lewego, czyli wykonanie zabiegu mającego na celu zmniejszenie filtracji poprzez usunięcie wybujałej tkanki spojówkowej oraz zahamowanie nadmiernego rozrostu torebki Tenona w obrębie pęcherzyka filtracyjnego [11–13]. Rozwiązanie takie dawało szansę na zmniejszenie filtracji w obrębie pęcherzyka filtracyjnego [14]. Tym samym uzyskano by wzrost ciśnienia wewnątrzgałkowego (CWG) oraz następowe cofnięcie się astygmatyzmu i wady nadwzroczności tego oka.

Technika zabiegu plastyki spojówki oka lewego

Do worka spojówkowego podano krople chlorowodorku proksymetakainy. Odkażono okolicę powiek oraz worek spojówkowy roztworem jodopowidonu. Podano podspojówkowo roztwór lidokainy 1%.

Wykonano cięcie okrężne oraz uwolniono spojówkę przyrąbkowo na obszarze 360°, podobnie jak w przygotowaniu do zabiegu opasania gałki ocznej. Całkowicie usunięto tkankę spojówki z torebką Tenona wraz z wybujałą tkanką włóknisto-torbielowatą powstałą w lokalizacji pęcherzyka filtracyjnego.

For non-commercial use only

© Medical Education. For private and non-commercial use only. Downloaded from https://www.journalsmededu.pl/index.php/ophthatherapy/index: 09.08.2025; 11:40,18

Wycięcie wykonano w kształcie trójkąta podstawą zwróconego do rąbka rogówki. Zaszyto ranę spojówki niewchłanialnym szwem ciągłym 8,0, przy czym spojówka została naciągnięta w kierunku od godz. 6 do 12 w celu zamknięcia ubytku spojówki powstałego po wycięciu zdegenerowanej tkanki.
Szew spojówkowy usunięto po 10 dniach od wykonanej operacji plastyki tęczówki.
Już 7 dni po zabiegu doszło do nieznacznej poprawy ostrości wzroku do dali z towarzyszącym zmniejszeniem stopnia wady wzroku. Dwa miesiące po zabiegu lewego oka ostrość wzroku do dali osiągnęła bez korekcji wartość LogMAR = 0,0, a do bliży w najlepszej korekcji D-0,5 (Snellen). Wada refrakcji uległa znacznemu zmniejszeniu do +1,0 Dsph/-1,5 Dcyl 102°. Ciśnienie wewnątrzgałkowe operowanego oka wyniosło 17 mmHg w badaniu metodą aplanacyjną.
W badaniu przedmiotowym powierzchni spojówki gałkowej lewego oka oprócz poszerzonych naczyń charakterystycznych dla procesu gojenia się tkanek stwierdzono obecność pęcherzyka filtracyjnego w miejscu wykonanej wcześniej trabekulektomii (ryc. 4).

RYCINA 4

Fotografia barwna powierzchni spojówkowej gałki ocznej wykonana 2 miesiące po zabiegu. Oprócz poszerzonych naczyń charakterystycznych dla procesu gojenia widoczne uniesienie spojówki w miejscu formującego się „nowego" pęcherzyka filtracyjnego.

PODSUMOWANIE

Wystąpienie powikłań po zastosowaniu jakiejkolwiek terapii skutkujących pogorszeniem funkcji widzenia powinno być rozpatrywane w każdym przypadku pod kątem ich usunięcia. W przypadku hipotonii przewlekłej wikłającej zabieg trabekulektomii istnieje kilka metod chirurgicznych mogących prowadzić do normalizacji ciśnienia w oku, a w rezultacie – do poprawy widzenia. Nie należy o tym zapominać.

Źródło rycin: Śląski Ośrodek Leczenia Chorób Oczu.

ADRES DO KORESPONDENCJI
dr n. med. Adam Cywiński
Śląski Ośrodek Leczenia Chorób Oczu
44-240 Żory, ul. Dworcowa 8
e-mail: adamcyw@gmail.com

Piśmiennictwo

1. Spaeth GL. Indications for surgery. Saunders, Philadelphia 2003: 261-266.
2. Chen TC, Wilensky JT, Viana MA. Long-term follow-up of initially succesfull trabeculectomy. Ophthalmology 1997; 104(7): 1120-1125.
3. Kański JJ, McAllister JA, Salmon JF. Jaskra. In: Niżakowska MH (red.). Kolorowy podręcznik diagnostyki i terapii. Wyd. I pol. Elsevier Urban & Partner, Wrocław 1998; 22: 144.

© Medical Education. For private and non-commercial use only. Downloaded from https://www.journalsmededu.pl/index.php/ophthatherapy/index: 09.08.2025; 11:40,18

4. Edmunds B, Thompson JR, Salmon JF, et al. The national survey of trabeculectomy. III. Early and late complications. Eye 2002; 16: 297-303.
5. Henderson HW, Ezra E, Murdoch IE. Early postoperative trabeculectomy leakage: incidence, time course, severity, and impact on surgical outcome. Br J Ophthalmol 2004; 88(5): 626-629.
6. Azuara-Blanco A, Katz LJ. Dysfunctional filtering bleps. Surg Ophthalmology 1998; 43(2): 93-126.
7. Detry Morel M, Kittel B. Surface-wrinkling maculopathy as a potential complication of trabeculectomy: a case report. Ophthalmic Surg 1991; 22: 38-40.
8. Bellows AR. Complications of filtering surgery. In: Albert D, Jakobiec F (eds). Principles and practice of ophthalmology. Saunders, Philadelphia 2000: 2986-2998.
9. Vijaya L, Manish P, Ronnie G, Shantha B. Management of complications in glaucoma surgery. Indian J Ophthalmol 2011; 59(suppl 1): S131-S140.
10. Haynes WL, Alward WL. Control of intraocular pressure after trabeculectomy. Surv Ophthalmol 1999; 43(4): 345-355.
11. Trubnik V, Mineola NY. Managing Hypotony After Trabeculectomy. Rev Ophthalmol 2015; 22(11): 124-128.
12. Liebmann JM, Sokol J, Ritch R. Management of chronic hypotony after glaucoma filtration surgery. J Glaucoma 1996; 5: 210--220.
13. Hyung SM, Choi MY, Kang SW. Management of Chronic Hypotony Following Trabeculectomy with Mitomycin C. Korean J Ophthalmol 1997; 11: 15-24.
14. Lipowski P, Aniśko-Słomińska J, Raczyńska K, et al. Groźne powikłanie po trabekulektomii u pacjentki z reumatoidalnym zapaleniem stawów. Mag Lek Okul 2008; 2: 141-146.

For non-commmercial use only

© Medical Education. For private and non-commercial use only. Downloaded from https://www.journalsmededu.pl/index.php/ophthatherapy/index: 09.08.2025; 11:40,18