Zastosowanie angio-OCT w diagnostyce i terapii okulistycznej – część I

Angio-OCT in ophthalmological diagnostics and therapy – part I

Joanna Gołębiewska, Wojciech Hautz

Klinika Okulistyki, Instytut „Pomnik – Centrum Zdrowia Dziecka" w Warszawie
Kierownik Kliniki: dr n. med. Wojciech Hautz

NAJWAŻNIEJSZE

Angiografia oparta na optycznej koherentnej tomografii jest nową, obiecującą metodą obrazowania, umożliwiającą wczesne wykrycie patologii naczyniowych siatkówki bez użycia kontrastu.

HIGHLIGHTS

Optical coherence tomography angiography is a new, promising technique enabling assessment of retinal vessels and identification of early vascular changes without intravenous dye injection.

STRESZCZENIE

Angiografia oparta na optycznej koherentnej tomografii (angio-OCT) jest nową, nieinwazyjną metodą obrazowania, umożliwiającą jednoczesną ocenę struktury siatkówki i stanu mikrokrążenia. Metoda ta znalazła zastosowanie w diagnostyce i monitorowaniu chorych ze zwyrodnieniem plamki związanym z wiekiem oraz pacjentów z chorobami naczyniowymi siatkówki, pozwalając na wczesne wykrywanie zmian w obrębie naczyń. Angio-OCT umożliwia ocenę przepływu krwi przez tarczę nerwu wzrokowego i kapilary okołotarczowe, w związku z czym może być użytecznym narzędziem w diagnostyce i monitorowaniu pacjentów z jaskrą.

Słowa kluczowe: angio-OCT, optyczna koherentna tomografia, mikrokrążenie siatkówkowe, choroby naczyniowe

ABSTRACT

Optical coherence tomography angiography (angio-OCT) is a new, noninvasive method capable of simultaneously imaging the retinal structure and microvasculature. Angio-OCT is an important tool for diagnostics and for monitoring patients with age-related macular degeneration and different vascular disorders of the retina. It makes it possible to identify early vascular changes and non-perfusion areas. Angio-OCT reveals disturbances in nerve head perfusion and can be a useful technique for diagnosing patients with glaucoma.

Key words: angio-OCT, optical coherence tomography, retinal microvasculature, vascular disorders

For non-commercial use only

© Medical Education. For private and non-commercial use only. Downloaded from https://www.journalsmededu.pl/index.php/ophthatherapy/index: 09.08.2025; 11:13,14

WPROWADZENIE

Optyczna koherentna tomografia (OCT, *optical coherence tomography*) jest nieinwazyjną, bezkontaktową metodą obrazowania pozwalającą na szczegółową ocenę struktury warstwowej tkanek. Pierwsze doniesienia dotyczące optycznej koherentnej tomografii pojawiły się w latach 90. XX w. i pochodziły z pracowni profesora Jamesa Fujimoto z Massachusetts Institute of Technology [1, 2]. Obecnie urządzenia OCT są szeroko rozpowszechnione w codziennej praktyce okulistycznej, a optyczna koherentna tomografia jest najczęściej zlecanym badaniem w diagnostyce chorób plamki. Możliwość obrazowania *en face*, dostępna w większości nowoczesnych urządzeń OCT, pozwala uzyskać przekroje siatkówki w płaszczyźnie czołowej, będące użytecznym uzupełnieniem skanów B [3].
Wprowadzenie jesienią 2014 r. angiografii opartej na OCT (angio-OCT, OCTA, *OCT angiography*), umożliwiającej wizualizację przepływu krwi w naczyniach siatkówki i naczyniówki bez użycia kontrastu, uznaje się za kolejny kamień milowy w diagnostyce okulistycznej. OCTA jest rozwinięciem *en face* OCT, a podstawę metody stanowi zastosowanie technologii umożliwiającej identyfikację naczyń siatkówki poprzez wykrywanie i pomiar ruchu krwinek w naczyniach, co pozwala odróżnić tkankę stacjonarną od przepływu krwi [4–6].
Brak konieczności stosowania kontrastu i krótki czas badania, które trwa kilka sekund, to najważniejsze zalety metody i jednocześnie główne różnice w porównaniu z angiografią fluoresceinową (AF) i indocyjaninową (ICG). Inne różnice wynikają również z braku kontrastu. OCTA jest badaniem statycznym – obraz angio jest stały w czasie, w przeciwieństwie do AF i ICG, które są metodami dynamicznymi – obraz naczyń zmienia się w kolejnych minutach badania, w zależności od przepływu barwnika. Angio-OCT pozwala na dokładniejszą ocenę stref awaskularnych i struktury patologicznych naczyń, które w późniejszych fazach AF są maskowane przez przeciek kontrastu. Nieprawidłowości naczyniowe są wykrywane na podstawie ich charakterystycznej morfologii i analizy głębokości warstwy, na której się znajdują, a jednoczasowa wizualizacja płynu podsiatkówkowego czy śródsiatkówkowego na skanach B OCT i *en face* dostarcza pełnej informacji o stanie mikrokrążenia. OCTA umożliwia ocenę histologicznej struktury naczyniowej siatkówki: przepływu krwi w powierzchownym splocie naczyniowym (*superficial plexus*), głębokim splocie naczyniowym (*deep plexus*), na poziomie warstw zewnętrznych siatkówki (*outer retina*) i w choriokapilarach (*choroid capillary*), w połączeniu z wizualizacją *en face* i skanami B OCT. Wszystkie warstwy naczyniowe są widziane jednocześnie, mogą być jednak analizowane oddzielnie, co nie jest możliwe w angiografii fluoresceinowej (ryc. 1).

Splot powierzchowny stanowią duże i średnie naczynia zlokalizowane w warstwie włókien nerwowych. Ich gałęzie formują okołodołkowe, regularne sieci wokół dołkowej strefy beznaczyniowej (FAZ, *foveal avascular zone*).
Splot głęboki jest uformowany przez naczynia obecne w wewnętrznej części warstwy jądrzastej wewnętrznej i zewnętrznej części warstwy splotowatej zewnętrznej, które są widoczne jako jeden splot naczyniowy i tworzą

RYCINA 1

Warstwy naczyniowe siatkówki i choriokapilary widoczne jednoczasowo w obrazach angio-OCT – w górnym rzędzie, w środkowym rzędzie – obrazy *en face* na tych poziomach, w dolnym rzędzie – poziomy i pionowy skan B OCT.

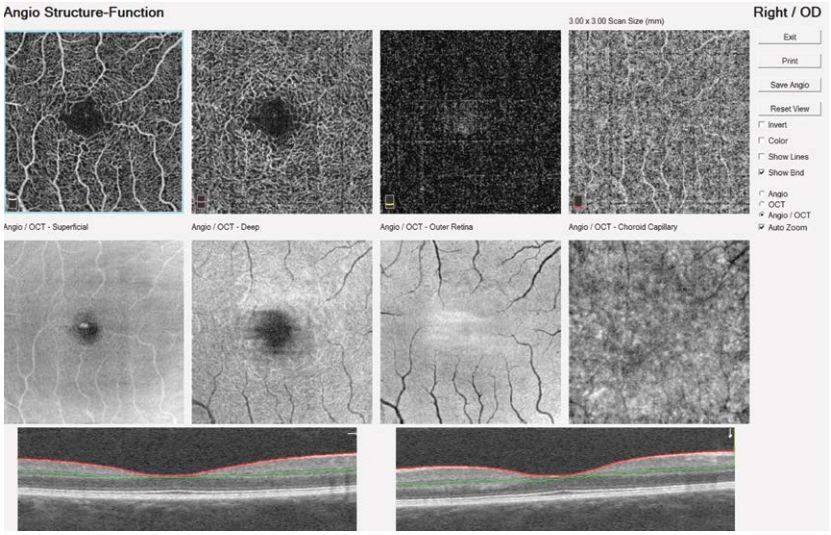

© Medical Education. For private and non-commercial use only. Downloaded from https://www.journalsmededu.pl/index.php/ophthatherapy/index: 09.08.2025; 11:13,14

tzw. kompleks *internal–external*. Siatkówka zewnętrzna jest awaskularna w zdrowym oku, dlatego uwidacznia się najczęściej jako jednorodne, ciemne tło (brak przepływu). Naczynia w tej warstwie można zaobserwować tylko w stanach patologicznych, takich jak błona neowaskularna (ryc. 2).

Warstwa prawidłowych choriokapilar uwidacznia się jako szarawe, ziarniste tło. W stanach patologicznych, np. neowaskularyzacji naczyniówkowej, widoczny jest na tym poziomie nieprawidłowy przepływ (ryc. 3).

RYCINA 2

W obrazie angio-OCT (po lewej) widoczny jest nieprawidłowy przepływ w naczyniach błony neowaskularnej na poziomie siatkówki zewnętrznej, po prawej obraz *en face*, na dole – skany OCT z kolorowymi liniami oznaczającymi lokalizację analizowanej warstwy siatkówki.

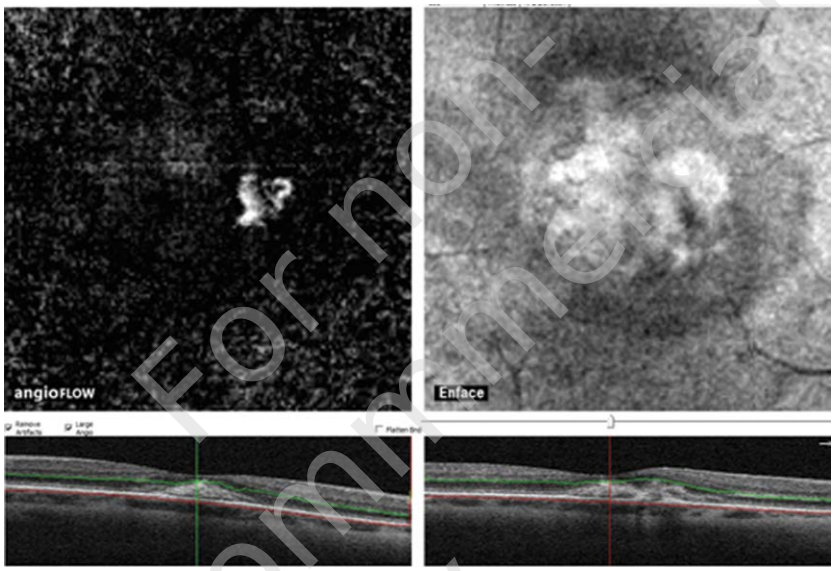

RYCINA 3

W obrazie angio (po lewej) widoczny jest nieprawidłowy przepływ w naczyniach błony neowaskularnej na poziomie choriokapilar (strzałka), po prawej obraz *en face*, na dole – skany OCT z kolorowymi liniami oznaczającymi lokalizację analizowanej warstwy siatkówki.

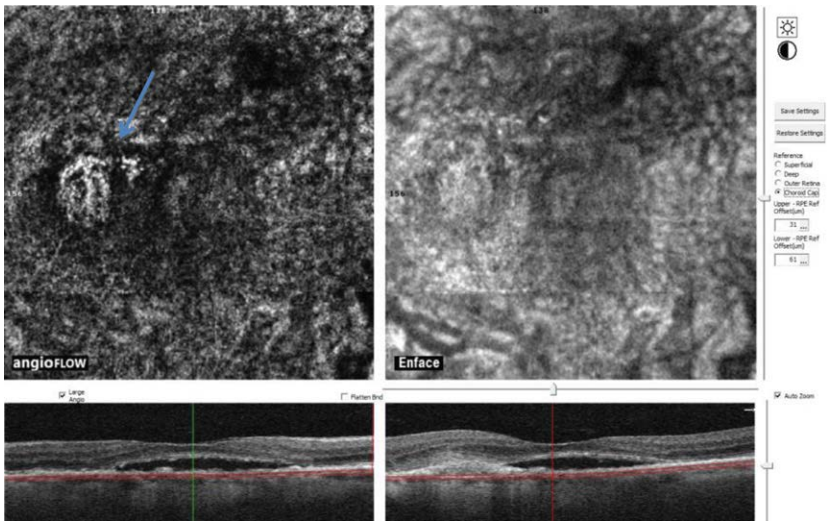

For non-commercial use only

© Medical Education. For private and non-commercial use only. Downloaded from
https://www.journalsmededu.pl/index.php/ophthatherapy/index: 09.08.2025; 11:13,14

Ograniczenia angio-OCT są takie jak standardowej optycznej koherentnej tomografii: oczopląs, brak możliwości zbadania obwodu siatkówki. Obecnie szczegółową ocenę przepływu w tylnym biegunie umożliwiają skany o wymiarach 2 × 2, 3 × 3, 6 × 6 i 8 × 8 mm (ryc. 4). Przy dobrej współpracy pacjenta i odpowiedniej fiksacji można ocenić przepływ na średnim obwodzie siatkówki.

RYCINA 4

Analiza przepływu w plamce i tarczy nerwu wzrokowego przy wykorzystaniu opcji *AngioMontage* (dwa skany 6 × 6 mm)

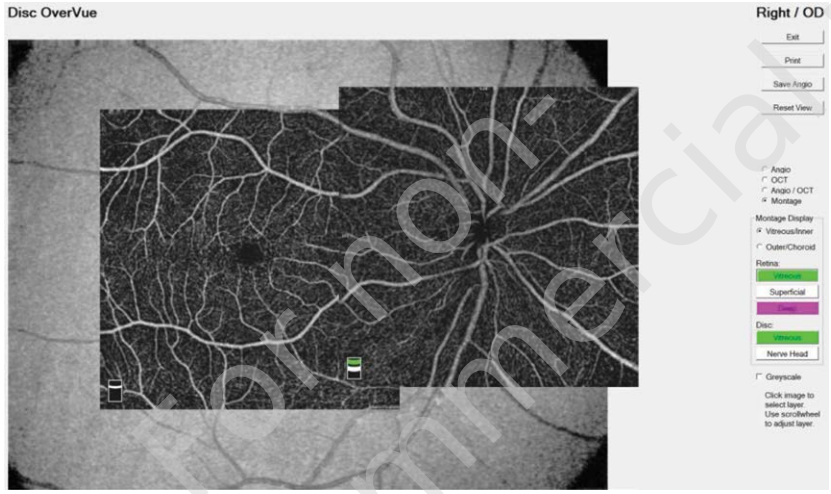

Nowością w analizie obrazu jest możliwość obiektywnej oceny stref wzmożonego przepływu (wykorzystywanej do pomiaru powierzchni błon neowaskularnych), obszarów braku przepływu (przydatnej szczególnie do oceny wielkości FAZ i stref awaskularnych) oraz obiektywnego pomiaru gęstości przepływu w poszczególnych warstwach naczyniowych siatkówki.

Głównymi wskazaniami do badania angio-OCT są zwyrodnienie plamki związane z wiekiem (AMD, *age-related macular degeneration*) oraz choroby naczyniowe siatkówki, takie jak retinopatia cukrzycowa, zakrzep żyły środkowej siatkówki, zator tętnicy środkowej siatkówki. Wykorzystuje się je również w centralnej surowiczej chorioretinopatii. Możliwość oceny przepływu przez tarczę nerwu wzrokowego okazuje się pomocna w diagnostyce i monitorowaniu jaskry [5–9].

AMD

AMD jest jednym z głównych wskazań do badania angio-OCT, które umożliwia wczesną diagnostykę błon neowaskularnych i monitorowanie przebiegu leczenia anty-VEGF. Według najnowszych doniesień prawdopodobnie w przyszłości metoda ta umożliwi określenie optymalnego czasu iniekcji i reiniekcji anty-VEGF [10–16].

U pacjentów z postacią suchą AMD badanie angio-OCT uwidacznia prawidłowy przepływ we wszystkich warstwach naczyniowych siatkówki (ryc. 5).

W wysiękowej postaci AMD na poziomie siatkówki zewnętrznej ujawnia się przepływ w patologicznych naczyniach błony neowaskularnej, podobnie w warstwie choriokapilar (ryc. 6).

Neowaskularyzacja podsiatkówkowa (CNV, *choroidal neovascularization*) jest złożonym procesem, począwszy od rozwoju błony CNV, skończywszy na jej włóknieniu. Angio-OCT pozwala uwidocznić dokładnie strukturę błony CNV, anastomozy i naczynia odżywcze. Kaliber naczyń patologicznych jest inny niż naczyń prawidłowych – często są one cienkie i nieregularne. OCTA umożliwia precyzyjną lokalizację błony CNV w stosunku do nabłonka barwnikowego siatkówki (RPE, *retinal pigment epithelium*): błony neowaskularne typu I według Gassa są widoczne poniżej RPE, błony typu II – powyżej RPE; często występuje typ mieszany. W trakcie leczenia anty-VEGF osłabienie przepływu w patologicznych naczyniach i zmniejszenie rozmiaru błony neowaskularnej może być widoczne już w pierwszej dobie po iniekcji. Około 20.–40. dnia często dochodzi do reaktywacji CNV – rekanalizacji starych naczyń lub proliferacji nowych. Patologiczne naczynia w odnawiających się błonach mają większą średnicę, przepływ jest bardziej intensywny, widoczne są duże

© Medical Education. For private and non-commercial use only. Downloaded from https://www.journalsmededu.pl/index.php/ophthatherapy/index: 09.08.2025; 11:13,14

RYCINA 5

Angio-OCT w postaci suchej AMD. Bez cech patologicznego przepływu na poziomie siatkówki zewnętrznej i choriokapilar. Na warstwę choriokapilar rzutują się częściowo duże naczynia splotu powierzchownego. Na skanach OCT i *en face* OCT widoczne druzy i zaburzenia nabłonka barwnikowego siatkówki.

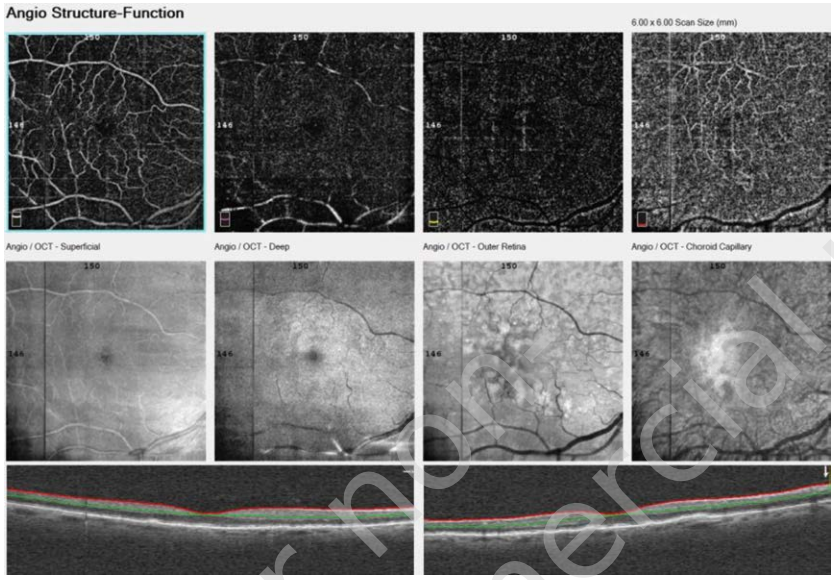

RYCINA 6

Angio-OCT – postać wysiękowa AMD, na poziomie siatkówki zewnętrznej i choriokapilar widoczny przepływ w naczyniach błony CNV. Przepływ w splocie głębokim zaburzony z powodu przestrzeni płynu śródsiatkówkowego – pomiędzy kapilarami widoczne hiporefleksyjne przestrzenie płynowe.

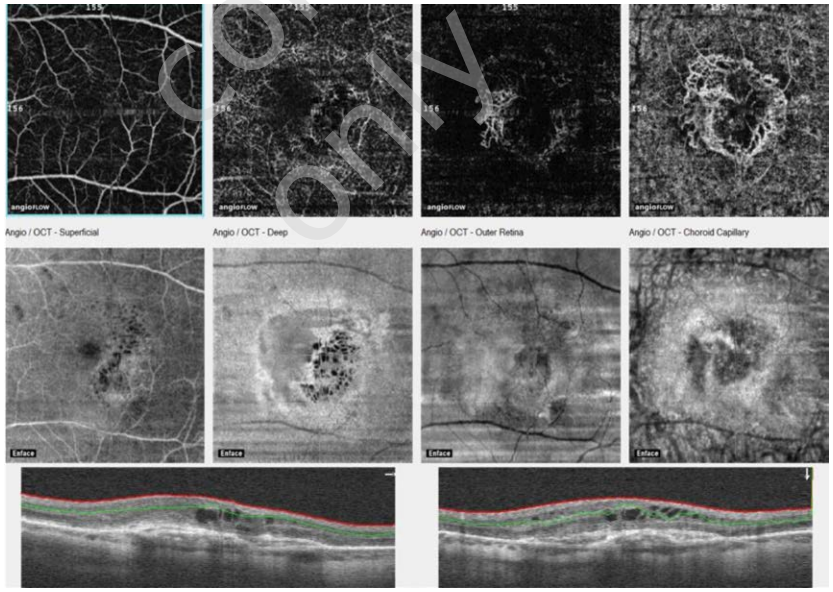

gałęzie naczyniowe, a gęstość małych naczyń jest zdecydowanie mniejsza – taki obraz porównywany jest do drzewa zimą. Obiektywną ocenę błon neowaskularnych i monitorowanie pacjentów znacznie ułatwia zastosowanie analizy seryjnej kolejnych badań, szczególnie z wykorzystaniem opcji *Angio Analytics*, pozwalającej na pomiar wielkości błony CNV (ryc. 7–9).

© Medical Education. For private and non-commercial use only. Downloaded from https://www.journalsmededu.pl/index.php/ophthatherapy/index: 09.08.2025; 11:13,14

RYCINA 7

Angio-OCT, analiza seryjna, widoczne zwiększenie powierzchni patologicznego przepływu w błonie CNV w kolejnym badaniu (po prawej). Poniżej skanów OCT podane dokładne wymiary powierzchni CNV w mm^2 (*Flow Area*).

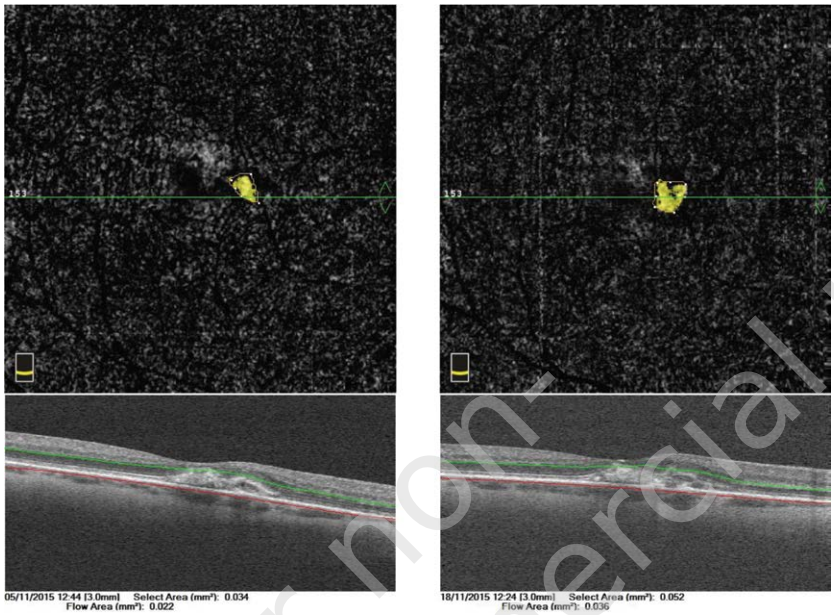

RYCINA 8

Angio-OCT, analiza seryjna, widoczne nieznaczne zmniejszenie powierzchni patologicznego przepływu w błonie CNV w kolejnym badaniu (po prawej).

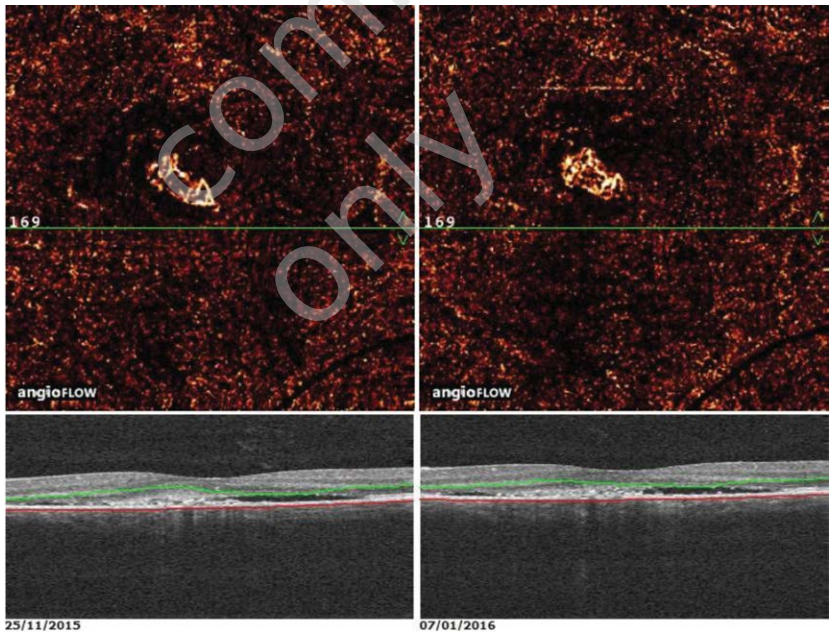

For non-commercial use only

© Medical Education. For private and non-commercial use only. Downloaded from
https://www.journalsmededu.pl/index.php/ophthatherapy/index: 09.08.2025; 11:13,14

RYCINA 9

Angio-OCT, analiza seryjna, widoczne zmniejszenie powierzchni patologicznego przepływu w błonie CNV w kolejnym badaniu (po prawej).

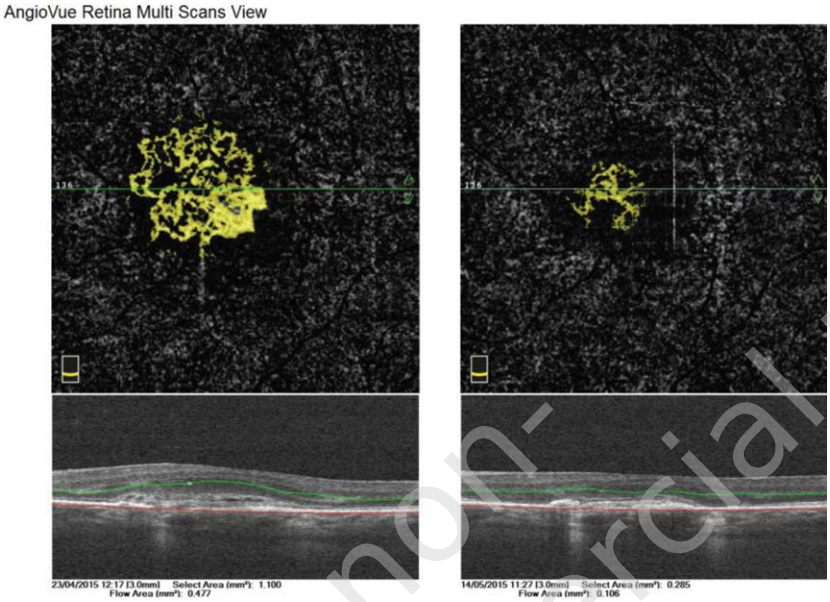

Należy pamiętać, że praktycznie w każdej bliźnie (według literatury w blisko 94%) występuje resztkowy przepływ – szczególnie zachowany wokół głównego pnia błony (ryc. 10). Dlatego ważna jest prawidłowa interpretacja badania, a każdy obraz angio należy analizować zawsze z *en face* i skanami B OCT.

RETINOPATIA CUKRZYCOWA

Angio-OCT jest badaniem umożliwiającym wczesne wykrycie zaburzeń mikrokrążenia u pacjentów z cukrzycą, które mogą nawet o wiele lat poprzedzać wystąpienie retinopatii cukrzycowej. W przypadku cukrzycy dochodzi do zmian nie tylko w splocie powierzchownym, ale również

RYCINA 10

Angio-OCT, analiza seryjna, blizna zanikowo-włóknista, na poziomie choriokapilar widoczne przetrwałe, duże naczynia błony CNV ze wzmożonym przepływem, obraz stabilny.

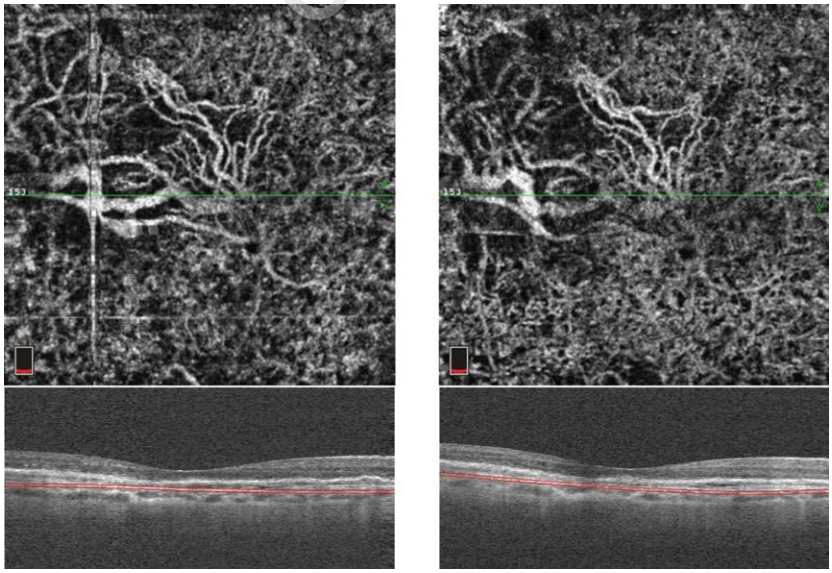

For non-commercial use only

© Medical Education. For private and non-commercial use only. Downloaded from https://www.journalsmededu.pl/index.php/ophthatherapy/index: 09.08.2025; 11:13,14

w niewidocznym w AF splocie głębokim. W zmianach wczesnych w przypadku okluzji małych naczyń widoczne są obszary niedokrwienia w tylnym biegunie, a sieć kapilar staje się wyraźnie „luźniejsza". Wraz z postępem choroby obszary niedokrwienia łączą się ze sobą i dołkową strefą beznaczyniową, co prowadzi do jej poszerzenia. Nowoczesne opcje analizy zastosowane w angio-OCT pozwalają na obiektywny pomiar FAZ (opcja *non flow*) i gęstości przepływu w plamce (opcja *density*). Badania wykazały, że powierzchnia FAZ u osób zdrowych wynosi ok. 0,26 mm^2 w splocie powierzchownym i ok. 0,49 mm^2 w splocie głębokim. FAZ zmienia się w różnych stadiach retinopatii cukrzycowej i jest większa niż u osób zdrowych (ryc. 11–15) [16–19].

RYCINA 11

Angio-OCT, pacjentka z cukrzycą typu I, bez cech retinopatii cukrzycowej. Obiektywny pomiar obszaru powiększonej FAZ (widoczny powyżej obrazu angio) wynosi 0,532 mm^2.

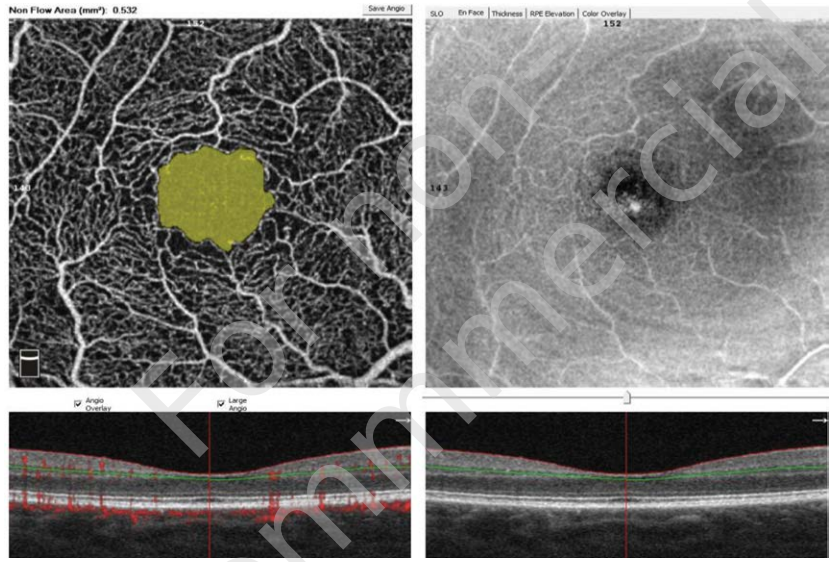

RYCINA 12

Angio-OCT, retinopatia cukrzycowa prosta, skany 6 × 6 mm. Na obrazie angio i *en face* widoczne mikroaneuryzmaty w części górno-skroniowej plamki. Na skanach OCT – druzy w centrum plamki i drobne przestrzenie płynu śródsiatkówkowego na brzegach dołka. Po prawej stronie – tabela pomiarów gęstości przepływu we wszystkich kwadrantach plamki oraz mapa gęstości przepływu ze skalą barwną – kolorem granatowym zaznaczone obszary ischemii.

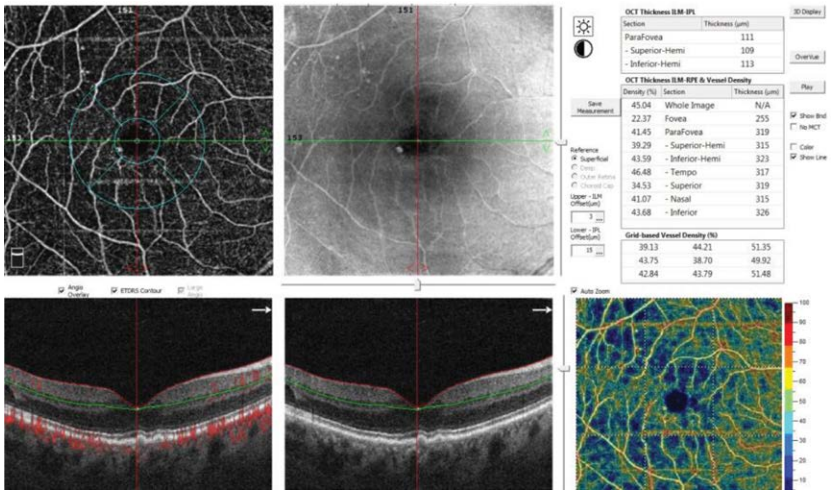

© Medical Education. For private and non-commercial use only. Downloaded from https://www.journalsmededu.pl/index.php/ophthatherapy/index: 09.08.2025; 11:13,14

RYCINA 13

Makulopatia obrzękowa, w obrazach angio i *en face* widoczne liczne hiporefleksyjne przestrzenie – płyn śródsiatkówkowy praktycznie na całej grubości siatkówki, naczynia o nieregularnym przebiegu i kalibrze, mikroaneuryzmaty przy górnej granicy FAZ. OCT – cystowaty obrzęk plamki.

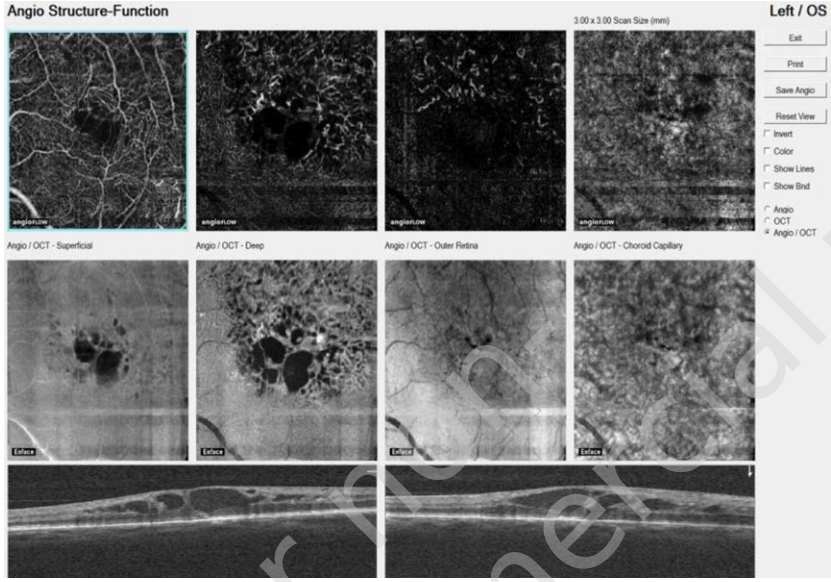

RYCINA 14

Makulopatia obrzękowa, pacjent z ryc. 13, na obrazie angio (po lewej) widoczne nieregularne, kręte, miejscami poszerzone naczynia w splocie powierzchownym, w centrum hiporefleksyjne przestrzenie płynu śródsiatkówkowego, po prawej mapa grubości siatkówki nałożona na obraz *en face* (kolorem czerwonym zaznaczono pogrubienie powyżej 400 µm).



For non-commercial use only

© Medical Education. For private and non-commercial use only. Downloaded from https://www.journalsmededu.pl/index.php/ophthatherapy/index: 09.08.2025; 11:13,14

RYCINA 15

Makulopatia obrzękowa, skany 6 × 6 mm, splot powierzchowny, na obrazach angio widoczne zaburzenia przebiegu naczyń i małe strefy awaskularne szczególnie w górnej części plamki. W OCT – obrzęk cystowaty plamki z surowiczym odwarstwieniem siatkówki w dołeczku. Na mapie gęstości przepływu widoczne liczne małe strefy awaskularne w obszarze całej plamki (kolor granatowy).

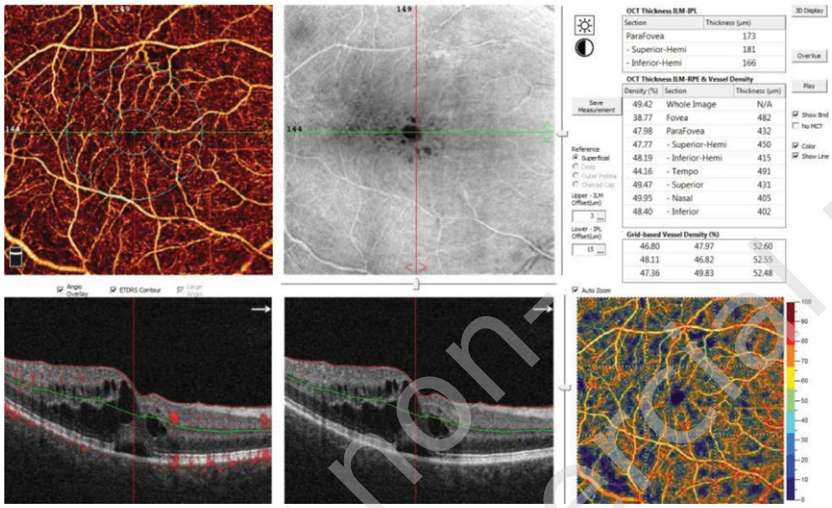

W przypadku retinopatii proliferacyjnej wyraźnie widoczny jest przepływ w patologicznych naczyniach, które mogą być pogrubiałe, nieregularne, a brak przecieku stosowanego w tradycyjnej angiografii środka kontrastowego pozwala na dokładną ocenę ich rozmiaru i morfologii (ryc. 16).

RYCINA 16

Retinopatia cukrzycowa proliferacyjna OP, widoczny patologiczny przepływ w nieprawidłowych naczyniach na tarczy nerwu wzrokowego (strzałki) – na poziomie ciała szklistego (*vitreous*) i kapilar okołotarczowych (*radial peripapillar capillaries*).

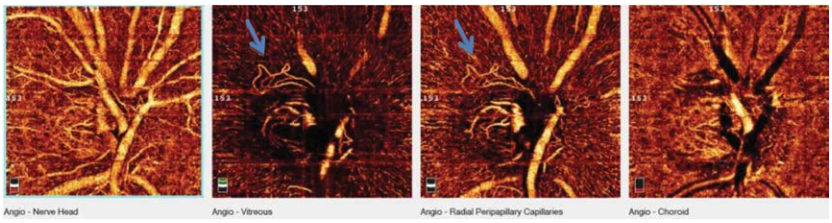

ADRES DO KORESPONDENCJI
dr n. med. Joanna Gołębiewska
Klinika Okulistyki, Instytut „Pomnik – Centrum Zdrowia Dziecka"
04-730 Warszawa, al. Dzieci Polskich 20
e-mail: joanna.golebiewska@wp.pl

© Medical Education. For private and non-commercial use only. Downloaded from https://www.journalsmededu.pl/index.php/ophthatherapy/index: 09.08.2025; 11:13,14

Piśmiennictwo

1. Hee MR, Izatt JA, Swanson EA, et al. Optical coherence tomography of the human retina. Arch Ophthalmol 1995; 113(3): 325-332.
2. Huang D, Swanson EA, Lin CP, et al. Optical Coherence Tomography. Science 1991; 254: 1178-1181.
3. Lumbroso B, Savastano MC, Rispoli M, et al. Morphologic differences, according to etiology, in pigment epithelial detachments by means of en face optical coherence tomography. Retina 2011; 31(3): 553-558.
4. Jia Y, Tan O, Tokayer J, et al. Split-spectrum amplitude-decorrelation angiography with optical coherence tomography. Optics Express 2012; 20: 4710.
5. Lumbroso B, Huang D, Jia Y, et al. Clinical Guide to Angio-OCT, Non Invasive, Dyeless OCT Angiography. Jaypee, New Delhi 2015: 1-9.
6. Matsunaga D, Puliafito CA, Kashani AH. OCT angiography in healthy human subjects. Ophthalmic Surg Lasers Imaging Retina 2014; 45(6): 510-515.
7. Spaide RF, Klancnik JM Jr, Cooney MJ. Retinal vascular layers tomography angiography. JAMA Ophthalmol 2015; 133: 45-50.
8. Hautz W, Gołębiewska J (ed). OCT i Angio-OCT w schorzeniach tylnego odcinka gałki ocznej. Medipage, Warszawa 2015: 7-11.
9. Lumbroso B, Huang D (ed). Clinical OCT Angiography Atlas. Jaypee, New Delhi 2015: 20-31.
10. Jia Y, Bailey ST, Wilson DJ, et al. Quantitative Optical Coherence Tomography Angiography of Choroidal Neovascularization in Age-Related Macular Degeneration. Ophthalmology 2014; 121(7): 1435-1444.
11. Lommatzsch A, Farecki ML, Book B, et al. OCT angiography for exudative age-related macular degeneration: Initial experiences. Ophthalmologe 2016; 113(1): 23-29.
12. Muakkassa NW, Chin AT, de Carlo T, et al. Characterizing the effect of anti-vascular endothelial growth factor therapy on treatment – naive choroidal neovascularization using optical coherence tomography angiography. Retina 2015; 35(11): 2252-2259.
13. Nehemy MB, Brocchi DN, Veloso CE. Optical Coherence Tomography Angiography Reveals Mature, Tangled Vascular Networks in Eyes With Neovascular Age-Related Macular Degeneration Showing Resistance to Geographic Atrophy. Ophthalmic Surg Lasers Imaging Retina 2015; 46(9): 907-912.
14. Souied EH, El Ameen A, Semoun O, et al. Optical Coherence Tomography Angiography of Type 2 Neovascularization in Age-Related Macular Degeneration. Dev Ophthalmol 2016; 56: 52-56.
15. Souied EH, Miere A, Cohen SY, et al. Optical Coherence Tomography Angiography of Fibrosis in Age-Related Macular Degeneration. Dev Ophthalmol 2016; 56: 86-90.
16. Hwang TS, Gao SS, Liu L, et al. Automated Quantification of Capillary Nonperfusion Using Optical Coherence Tomography Angiography in Diabetic Retinopathy. JAMA Ophthalmol 2016 Jan 21: 1-7 [epub ahead of print].
17. Agemy SA, Scripsema NK, Shah CM, et al. Retinal vascular perfusion density mapping using optical coherence tomography angiography in normals and diabetic retinopathy patients. Retina 2015; 35: 2353-2363.
18. Hwang TS, Jia Y, Gao SS, et al. Optical coherence angiography features of diabetic retinopathy. Retina 2015; 35: 2371-2376.
19. Samara WA, Say E, Khoo C, et al. Correlation of foveal avascular zone size with foveal morphology in normal eyes using optical coherence tomography angiography. Retina 2015; 35: 2188-2195.

For non-commercial use only

© Medical Education. For private and non-commercial use only. Downloaded from
https://www.journalsmededu.pl/index.php/ophthatherapy/index: 09.08.2025; 11:13,14