

Terapia anti-VEGF a obraz angiografii fluoresceinowej u pacjentów z cukrzycowym obrzękiem plamki

Anti-VEGF treatment and fluorescein angiography images in patients with diabetic macular edema

**Katarzyna Mozolewska-Piotrowska, Barbara Nowacka,
Wojciech Lubiński**

Katedra i Klinika Okulistyki, Pomorski Uniwersytet Medyczny w Szczecinie
Kierownik Kliniki: prof. dr hab. n. med. Wojciech Lubiński



NAJWAŻNIEJSZE

Angiografia fluoresceinowa nie tylko umożliwia właściwą kwalifikację do iniekcji doszkliskowych, ale także ułatwia podjęcie decyzji o modyfikacji leczenia w trakcie terapii anti-VEGF w cukrzycowym obrzęku plamki.

HIGHLIGHTS

Fluorescein angiography enables the appropriate qualification of patients for intravitreal anti-VEGF injections, and makes decisions concerning treatment modifications in patients with diabetic macular edema easier.

STRESZCZENIE

Angiografia fluoresceinowa umożliwia właściwą kwalifikację do iniekcji doszkliskowych i ułatwia ewentualną modyfikację leczenia anti-VEGF.

Celem pracy było przedstawienie zmian w obrazie angiografii fluoresceinowej w przebiegu terapii anti-VEGF w cukrzycowym obrzęku plamki, zwłaszcza w obrzęku torbielowatym.

Wnioski: 1. Utrzymywanie się cech przecieku w angiografii fluoresceinowej w badanej grupie może wskazywać na zwiększone ryzyko nawrotu obrzęku i konieczność kontynuowania terapii. 2. Terapia doszkliskowa anti-VEGF może działać korzystnie również w innych postaciach obrzęku plamki w przebiegu retinopatii cukrzycowej. 3. Monoterapia anti-VEGF w cukrzycowym obrzęku plamki nie zawsze zapobiega rozwojowi retinopatii proliferacyjnej i nie wyklucza konieczności wykonania panfotokoagulacji laserowej przy pojawieniu się cech neowaskularyzacji.

Słowa kluczowe: terapia anti-VEGF, cukrzycowy obrzęk plamki, angiografia fluoresceinowa

ABSTRACT

Fluorescein angiography enables the appropriate qualification of patients for intravitreal injections, and simplifies decisions connected with treatment modifications during the anti-VEGF therapy. The aim of this paper is to present changes of fluorescein angiography images in the course of the anti-VEGF therapy in patients with DME, and in particular those with diffuse macular edema.

Conclusions: 1. Persisted leakage in fluorescein angiography images in patients with DME treated with intravitreal anti-VEGF injections may indicate increased risk of recurrence and the need for further treatment. 2. Anti-VEGF therapy proved to be effective not only in patients with diffuse DME, but also in other types of macular edema due to diabetic retinopathy. 3. Anti-VEGF monotherapy in DME does not always prevent progress of retinopathy to proliferative stage, and it does not eliminate the need for laser panphotocoagulation when NV develops.

Key words: anti-VEGF therapy, diabetic macular edema, fluorescein angiography

WSTĘP

Obrzęk plamki to najczęstsza przyczyna znacznego pogorszenia widzenia u pacjentów z cukrzycą. Jednym z głównych czynników odpowiedzialnych za gromadzenie się płynu w obszarze plamkowymi i powstanie obrzęku jest wewnątrzgałkowy wzrost stężenia śródbłonkowego czynnika wzrostu naczyniowego (VEGF, *vascular endothelial growth factor*). Wyniki licznych badań potwierdzają lepsze rezultaty terapii anti-VEGF (zarówno w monoterapii, jak i w terapii łączonej) w stosunku do dotychczas stosowanej laseroterapii w zakresie poprawy ostrości wzroku u pacjentów z pogorszeniem widzenia w przebiegu cukrzycowego obrzęku plamki (DME, *diabetic macular oedema*). Diagnostykując DME i kwalifikując pacjenta do terapii anti-VEGF na podstawie badania optycznej tomografii koherencyjnej (OCT, *optical coherence tomography*), należy pamiętać, iż obrzęk plamki w przebiegu retinopatii cukrzycowej nie odznacza się jednolitym obrazem w angiografii fluoresceinowej (AF). Na podstawie obrazów AF możemy wyróżnić obrzęki:

- ogniskowy (lokalne rozszczelnienie bariery krew–siatkówka w obrębie mikrotętniaków) z zajęciem lub bez zajęcia centrum dołka środkowego
- rozlany (uogólnione rozszczelnienie bariery krew–siatkówka)
- niedokrwienny (z poszerzeniem strefy beznaczyniowej dołka) (ryc. 1A–D)
- z obecnością nieprawidłowości granicy szklistkowo-siatkówkowej, w tym np. rzadko występującymi w plamce ogniskami neowaskularyzacji (ryc. 2A–D).

Angiografia wykonywana już w trakcie prowadzenia terapii umożliwia, niezależnie od badania OCT, ocenę szczelności bariery krew–siatkówka już w stadium przedklinicznym, co może znacznie ułatwić podjęcie decyzji o częstotliwości wykonywania iniekcji anti-VEGF oraz ewentualnym uzupełnieniu ich innymi metodami leczenia [1–3].

CEL PRACY

Celem pracy jest przedstawienie zmian w obrazie angiografii fluoresceinowej w przebiegu terapii anti-VEGF u pacjentów z rozlanym cukrzycowym obrzękiem plamki.

MATERIAŁ I METODY

Terapię doszklstkową anti-VEGF wprowadzono u 16 pacjentów (16 oczu) z uregulowaną cukrzycą typu 2 i pogorszeniem widzenia z powodu rozlanego obrzęku plamki w przebiegu retinopatii cukrzycowej, trwającego nie dłużej niż 6 miesięcy, i z najlepszą skorygowaną ostrością wzroku $\geq 0,1$. Średnie stężenie HbA_{1c} w badanej grupie wynosiło 7,5%. Nie kwalifikowano do iniekcji pacjentów z makulopatią niedokrwienną oraz nieprawidłowościami na granicy szklistkowo-siatkówkowej.

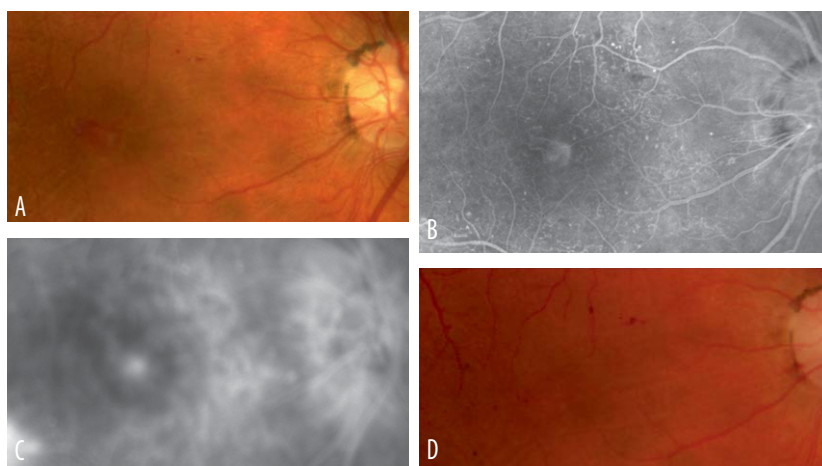
Ranibizumab w dawce 0,5 mg podawano w iniekcjach co 4 tygodnie (3–5 dawek) do momentu uzyskania poprawy morfologicznej siatkówki w plamce (brak obrzęku w OCT) lub poprawy albo stabilizacji funkcjonalnej (stabilna ostrość wzroku). Leczenie kontynuowano następnie według schematu PRN (*pro re nata*) do 12 miesięcy, przy

RYCINA 1

Cukrzycowy obrzęk plamki z obecnością przydołkowej neowaskularyzacji w przebiegu retinopatii proliferacyjnej z zamknięciem proliferacji po terapii anti-VEGF.

A. Obraz dna oka przed terapią. B. Obraz angiografii fluoresceinowej przed terapią – faza wczesna. C. Obraz angiografii fluoresceinowej przed terapią – faza późna.

D. Obraz dna oka po terapii.

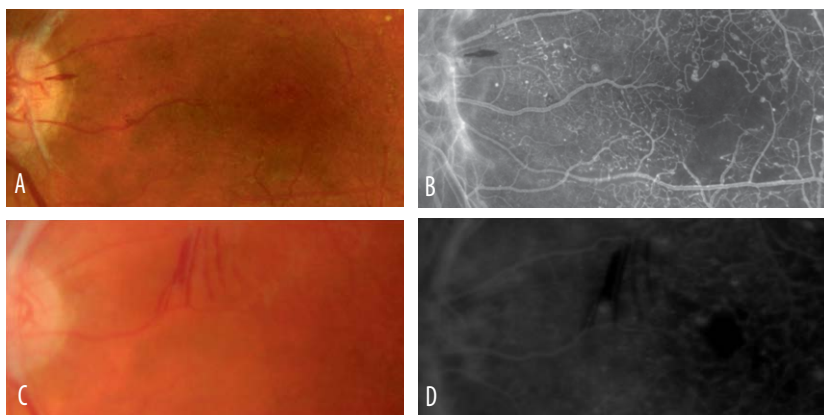


RYCINA 2

Cukrzycowy obrzęk płamki z obecnością poszerzenia strefy beznaczyniowej dołka w przebiegu retinopatii proliferacyjnej z poprawą ukrwienia w angiografii fluoresceinowej po terapii anti-VEGF.

A. Obraz dna oka przed terapią. B. Obraz angiografii fluoresceinowej przed terapią (widoczne poszerzenie strefy beznaczyniowej i przydołkowe pola pozbawione przepływu włócnikowego). C. Obraz dna oka po terapii anti-VEGF.

D. Obraz angiografii fluoresceinowej po terapii (widoczna prawidłowa strefa beznaczyniowa i zmniejszenie obszarów niedokrwienia w strefie okołodołkowej).



czym podstawą kwalifikacji do kolejnych iniekcji była ocena aktywności obrzęku płamki w badaniu OCT.

Angiografię fluoresceinową z uwzględnieniem zdjęć obwodów siatkówki wykonywano przed rozpoczęciem leczenia, a następnie po 3, 6 i 12 miesiącach terapii. Wizyty kontrolne z badaniem BCVA (*best corrected visual acuity*) oraz OCT i kwalifikacją do kolejnej iniekcji odbywały się co 4 tygodnie.

WYNIKI I OMÓWIENIE

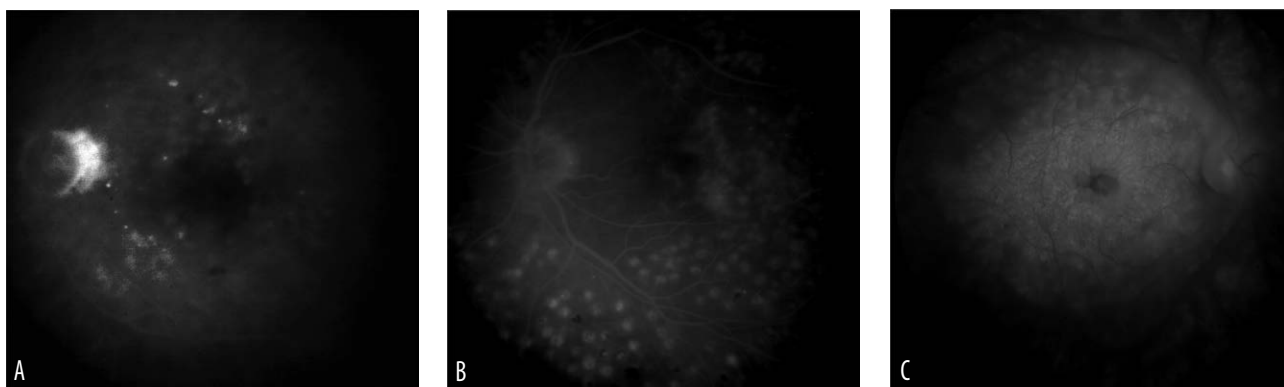
U pacjentów z cukrzycowym obrzękiem płamki leczonych doszkliskowymi iniekcjami anti-VEGF stwierdzono w AF trzy rodzaje odpowiedzi na zastosowaną terapię:

- brak przecieku
- ograniczony przeciek z naczyń przydołkowych odpowiadający centralnemu torbielowatemu obrzękowi płamki
- rozlany obrzęk płamki (ryc. 3A–C).

RYCINA 3

Różne rodzaje odpowiedzi na terapię anti-VEGF widoczne w badaniu angiografii fluoresceinowej u pacjentów z rozlanym cukrzycowym obrzękiem płamki bez niedokrwienia leczonych doszkliskowo anti-VEGF.

A. Bez widocznych cech przecieku lub gromadzenia się barwnika. B. Niewielki, resztkowy pierścień przecieku z gromadzeniem się barwnika wokół dołka środkowego. C. Rozlany przeciek z gromadzeniem się barwnika w całym obszarze płamkowym.



Pomimo dobrych wyników morfologicznych, w postaci zmniejszenia grubości centralnej siatkówki, oraz funkcjonalnych, w postaci poprawy ostrości wzroku, ustąpienie cech przecieku w badaniu AF uzyskano jedynie w 1/5 leczonych oczu, a w ponad 50% przypadków zaburzenia bariery krew-siatkówka widoczne w AF utrzymywały się bez zmian nawet po roku terapii doszkliskowej anti-VEGF. U 1/4 badanych obrzęk płamki zmienił się z rozlanego w ograniczony torbielowaty, zajmujący jedynie niewielki pierścień wokół dołka środkowego.

Wyniki AF w zakresie częstości występowania przecieku różnej rozległości w obszarze płamkowym po 3, 6 i 12 miesiącach terapii doszkliskowej przedstawiono w tabeli 1.

tal growth factor), ale również cytokin prozapalnych, w tym: interleukin 6, 8, 1 β , czynnika martwicy nowotworu α (TNF- α , *tumor necrosis factor α*) i angiotensyny II. Mimo iż to VEGF, produkowany przez komórki śródbłonna naczyń siatkówki, perycyty i komórki nabłonka barwnikowego, uważany jest za główny czynnik regulujący przepuszczalność naczyń siatkówki i dodatkowo indukujący kaskadę mediatorów zapalenia, to nie u wszystkich leczonych terapia anti-VEGF wystarcza do wycofania się obrzęku. Zwłaszcza u pacjentów z przewlekłym, długo utrzymującym się obrzękiem płamki, w którym dominują cechy przewlekłego stanu zapalnego, dołączenie terapii glikokortykosteroidami daje zdecydowanie lepsze efekty anatomiczne i czynnościowe [1, 7, 8].

TABELA 1

Wyniki AF w zakresie częstości występowania przecieku różnej rozległości w obszarze płamkowym po 3, 6 i 12 miesiącach terapii doszkliskowej.

Rodzaj przecieku w AF	Przed terapią %(n)	Po 3 miesiącach %(n)	Po 6 miesiącach %(n)	Po 12 miesiącach %(n)
Bez cech przecieku	0%	12,5% (2)	18,7% (3)	18,7% (3)
Reszkowy przeciek wokół dołka środkowego	0%	25% (4)	25% (4)	25% (4)
Rozlany przeciek w obszarze płamki	100% (16)	62,5% (10)	56,3% (9)	56,3% (9)

AF – angiografia fluoresceinowa.

W ciągu pierwszych 6 miesięcy terapii anti-VEGF obserwowano stopniowe zmniejszenie się liczby pacjentów z cechami rozlanego obrzęku płamki w AF (ze 100% wyjściowo do 62,5% i 56,3% odpowiednio po 3 i 6 miesiącach). Utrzymywanie się cech przecieku w badaniu AF u połowy pacjentów w trakcie terapii anti-VEGF może wskazywać na wysokie ryzyko nawrotu klinicznych objawów obrzęku w tej grupie przy próbie zakończenia leczenia. Jest to zgodne z wynikami dotychczasowych badań dowodzącymi konieczności przewlekłego stosowania terapii anti-VEGF u pacjentów z DME. Wydaje się, iż pacjenci z utrzymującymi się przeciekami w AF powinni kontynuować regularne leczenie doszkliskowe anti-VEGF z ewentualnym uwzględnieniem terapii łączonej z innymi metodami [4–7].

Mechanizmy wpływające na powstanie cukrzycowego obrzęku płamki są bardzo złożone, a patogenezę tego procesu nie została w pełni wyjaśniona. Podstawą jest wzrost przepuszczalności naczyń w obszarze płamkowym indukowany przez hiperglikemię, niedotlenienie i zainicjowane przez nie procesy zapalne. U pacjentów z retinopatią cukrzycową stwierdzono wzrost nie tylko stężenia VEGF i PIGF (*plac-*

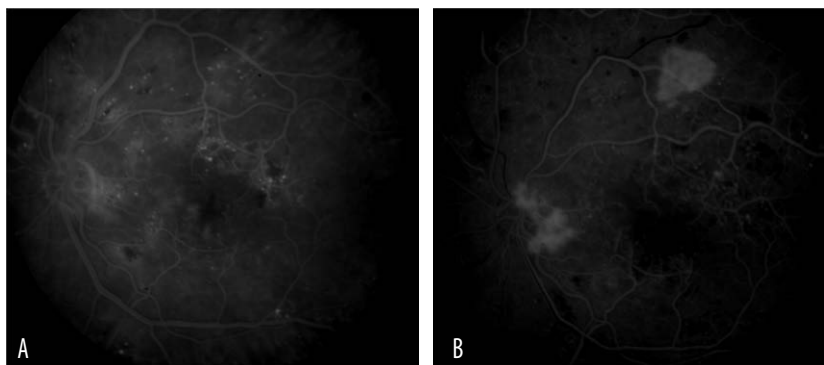
Po 6 miesiącach od rozpoczęcia terapii anti-VEGF obraz angiograficzny w grupie badanej pozostawał stabilny mimo kontynuacji leczenia (56,3% z cechami rozlanego obrzęku płamki w badaniu AF), co może wskazywać na większy udział czynników alternatywnych, np. zapalnych, w patogenezie obrzęku u tych pacjentów, a badanie AF może być pomocne w stosunkowo wczesnym wyodrębnieniu grupy chorych wymagających uzupełnienia leczenia anti-VEGF o podanie glikokortykosteroidów lub laseroterapię.

U jednego pacjenta mimo stosowania terapii anti-VEGF doszło do progresji retinopatii do formy proliferacyjnej (ryc. 4A, B) i konieczne było wykonanie panfotokoagulacji. Pomimo doniesień o spowolnieniu progresji stref niedokrwiennych w czasie terapii anti-VEGF należy przywiązywać szczególną wagę do oceny całej siatkówki pod kątem pojawienia się ognisk neowaskularyzacji, co umożliwi rozpoczęcie panfotokoagulacji i uniknięcie powikłań prowadzących do trwałego pogorszenia widzenia [3].

RYCINA 4

Progresja retinopatii cukrzycowej do formy proliferacyjnej pomimo stosowania terapii anti-VEGF z powodu obrzęku płamki.

A. Obraz angiografii fluoresceinowej przed rozpoczęciem terapii. B. Obraz angiografii fluoresceinowej 15 miesięcy po rozpoczęciu leczenia anti-VEGF.



WNIOSKI

1. Utrzymywanie się cech przecieku w badaniu AF u pacjentów z DME leczonych iniekcjami doszklistkowymi anti-VEGF może wskazywać na zwiększone ryzyko nawrotu obrzęku i konieczność kontynuowania terapii lub zastosowania terapii łączonej.
2. Terapia doszklistkowa anti-VEGF może działać korzystnie nie tylko w przypadkach rozlanego DME, ale również w innych postaciach obrzęku płamki w przebiegu retinopatii cukrzycowej.
3. Monoterapia anti-VEGF w cukrzycowym obrzęku płamki nie zawsze zapobiega rozwojowi retinopatii proliferacyjnej i nie wyklucza konieczności wykonania

panfotokoagulacji laserowej przy pojawieniu się cech neowaskularyzacji.

Wszystkie zdjęcia pochodzą z materiałów własnych autorów.

ADRES DO KORESPONDENCJI

dr n. med. Katarzyna Mozolewska-Piotrowska

Katedra i Klinika Okulistyki,
Pomorski Uniwersytet Medyczny w Szczecinie
71-111 Szczecin, al. Powstańców Wielkopolskich 72
tel.: (91) 466-12-93
faks: (91) 466-12-94
e-mail: kmp@pum.edu.pl

Piśmiennictwo

1. Nguyen QD, Tatlipinar S, Shah SM, et al. Vascular endothelial growth factor is a critical stimulus for diabetic macular oedema. *Am J Ophthalmol* 2006; 142: 961-969.
2. Bolz M, Ritter M, Schneider M, et al. A systematic correlation of angiography and high resolution optical coherence tomography in diabetic macular edema. *Ophthalmology* 2009; 116: 66-72.
3. Campochiaro PA, Wykoff CC, Shapiro H, et al. Neutralization of vascular endothelial growth factor slows progression of retinal nonperfusion in patients with diabetic macular edema. *Ophthalmology* 2014; 121: 1783-1789.
4. Michaelides M, Kaines A, Hamilton RD, et al. A prospective randomized trial of intravitreal bevacizumab or laser therapy in the management of diabetic macular edema (BOLT Study) 12- month data: raport 2. *Ophthalmology* 2010; 117: 1107-1118.
5. Wells JA, Glassman AR, Jampol LM, et al. Diabetic Retinopathy Clinical Research Network: Aflibercept, bevacizumab or ranibizumab for diabetic macular edema. *N Engl J Med* 2015; 372: 1193-1203.
6. Nguyen QD, Shah SM, Khwaja AA, et al. Two-year outcomes of the ranibizumab for edema of the macula in diabetes (READ-2) study. *Ophthalmology* 2007; 114: 1860-1867.
7. Cunha-Vaz J, Ashton P, Lezzi R, et al. Sustained delivery fluocinolone acetonide vitreous implants: long-term benefit in patients with chronic diabetic macular edema. *Ophthalmology* 2014; 121: 1892-1903.
8. Sohn HJ, Han DH, Kim TI, et al. Changes in aqueous concentrations of various cytokines after intravitreal triamcinolone versus bevacizumab for diabetic macular edema. *Am J Ophthalmol* 2011; 152: 686-694.