Witrektomia – nowe wskazania do techniki operacyjnej

Vitrectomy – new indications for the surgical procedure

Agnieszka Nowosielska

Klinika Okulistyczna Retina w Warszawie
Kierownik Kliniki: dr n. med. Piotr Fryczkowski



NAJWAŻNIEJSZE

Witrektomia jest techniką operacyjną stosowaną w okulistyce od 44 lat. Wskazania do niej poszerzają się z roku na rok dzięki lepszej technice operacyjnej i rosnącemu doświadczeniu chirurgów.

HIGHLIGHTS

Vitrectomy is a surgical procedure which has been performed in ophthalmology for the last 44 years. Indications for this type of surgery are extended every year due to the ever better surgical technique, and a growing experience of the surgeons.

STRESZCZENIE

Witrektomia to zabieg chirurgiczny przeprowadzany na tylnym biegunie gałki ocznej. Pierwsza witrektomia została wykonana 44 lata temu przez doktora Roberta Machamera w Stanach Zjednoczonych. Od tego czasu dynamiczny postęp, jaki dokonał się w nauce, jak również pomoc i zaangażowanie przemysłu farmaceutycznego pozwoliły na udoskonalenie techniki operacyjnej, która obecnie stała się rutynowa.
Artykuł ten prezentuje najbardziej powszechne wskazania do wykonania witrektomii.

Słowa kluczowe: witrektomia, obrzęk plamki, wylew krwi do ciała szklistego, otwór w plamce, błona nasiatkówkowa, odwarstwienie siatkówki, AMD

ABSTRACT

Vitrectomy is a surgical procedure performed on the posterior pole of the eye globe. The first vitrectomy ever was performed 44 years ago by Robert Machamer, MD, in the United States of America. Since then, the dynamic growth of knowledge, and help of the pharmaceutical industry allowed the technique to evolve and become a routine procedure. This paper aims to present the most common surgical indication for vitrectomy.

Key words: vitrectomy, macular edema, vitreous hemorrhage, macular hole, epiretinal membrane, retinal detachment, AMD

© Medical Education. For private and non-commercial use only. Downloaded from https://www.journalsmededu.pl/index.php/ophthatherapy/index: 20.07.2025; 07:40,18

WSTĘP

Witrektomia to zabieg przeprowadzany na tylnym odcinku gałki ocznej. Nazwa zabiegu pochodzi z języka łacińskiego z połączenia słów *vitreous* (ciało szkliste) i *ectomia* (wycięcie). Tak więc pierwotne znaczenie słowa witrektomia to wycięcie ciała szklistego.

Za ojca witrektomii uważa się Roberta Machemera, który w 1972 r. przeprowadził pierwszy zabieg usunięcia ciała szklistego.

Przez ostatnie 44 lata technika witrektomii została znacznie udoskonalona. Obecnie standardowo witrektomię wykonuje się z zastosowaniem 3 portów, czyli 3 oddzielnych wejść do wnętrza gałki ocznej przez część płaską ciała rzęskowego. Są to port infuzyjny, światłowód oraz port do wprowadzania narzędzi.

Od czasów Machamera średnica narzędzi uległa znacznemu zmniejszeniu, co umożliwiło wykonywanie zabiegów bez użycia szwów (ryc. 1). Również rozwój wiedzy na temat schorzeń siatkówki umożliwił szersze zastosowanie tej techniki operacyjnej.

Wskazania do witrektomii można podzielić na:

- diagnostyczne
- diagnostyczno-terapeutyczne
- terapeutyczne.

wnętrza gałki ocznej, wówczas mamy do czynienia z witrektomią leczniczą.

W praktyce klinicznej najczęściej dokonuje się pobrania ciała szklistego, a najczęstszym wskazaniem jest, niestety, pooperacyjne zapalenie wnętrza gałki ocznej. Zwykle na koniec takiego zabiegu, po usunięciu ciała szklistego, do wnętrza gałki ocznej podaje się antybiotyki.

Zawsze należy unikać wykonywania biopsji ciała szklistego przy użyciu zwykłej igły. Aspirując materiał przy użyciu igły i strzykawki, nie mamy żadnej kontroli nad tym, co się dzieje w oku, a ewentualne, niezamierzone spowodowanie trakcji może w przyszłości wywołać odwarstwienie siatkówki.

Znacznie częściej udaje się zidentyfikować patogen wywołujący zapalenie, jeżeli materiał do badania zostanie pobrany podczas witrektomii, a nie w trakcie biopsji igłowej [1, 2].

Wskazaniem do pobrania materiału z wnętrza ciała szklistego może być zapalenie błony naczyniowej lub podejrzenie nacieku nowotworowego wnętrza gałki ocznej (np. w chłoniaku). Przeprowadzenie badania histopatologicznego możne ułatwić ustalenie rozpoznania [3].

RYCINA 1

Rozmiary używanych witrektomów z podaniem średnicy zewnętrznej narzędzia.



WSKAZANIA DIAGNOSTYCZNE I DIAGNOSTYCZNO-TERAPEUTYCZNE

Witrektomia jest doskonałą metodą pobrania materiału z wnętrza gałki ocznej. W zależności od sytuacji klinicznej może być to ciało szkliste lub inna struktura oka. Materiał biologiczny pobrany w trakcie witrektomii można poddać badaniu mikrobiologicznemu, histopatologicznemu, jak również badaniu bezpośredniemu, dzięki czemu znacznie szybciej i celniej można ustalić rozpoznanie. Jeżeli w trakcie witrektomii po pobraniu próbki materiału biologicznego podany zostanie lek do

Wyspecjalizowane ośrodki okulistyczne dokonują również przy zastosowaniu witrektomii biopsji guzów wewnątrzgałkowych. Biopsje takie jednak muszą być wykonywane przez osoby z dużym doświadczeniem klinicznym, aby nie spowodować rozsiewu nowotworowego guza [4].

WSKAZANIA TERAPEUTYCZNE

To oczywiście największa grupa wskazań do wykonania witrektomii. Dodatkowo rozszerza się ona nieustan-

© Medical Education. For private and non-commercial use only. Downloaded from https://www.journalsmededu.pl/index.php/ophthatherapy/index: 20.07.2025; 07:40,18

nie w związku z rozwojem wiedzy okulistycznej i coraz większym doświadczeniem lekarzy. Na potrzeby tego artykułu zostaną opisane najbardziej typowe wskazania do tego zabiegu.

Wylew krwi do ciała szklistego

Wylew krwi do ciała szklistego jest jednym z głównych wskazań do witrektomii. Powoduje on nagłe pogorszenie widzenia i pacjent szybko zgłasza się do okulisty na kontrolę.

Według autorów amerykańskich najczęstszymi przyczynami wylewu krwi do ciała szklistego są [5]:

1. Przerwanie ciągłości naczyń patologicznych:
   - retinopatia cukrzycowa (31–54%)
   - neowaskularyzacja w przebiegu zakrzepu (4–16%)
   - retinopatia w przebiegu niedokrwistości sierpowatokomórkowej (0,2–6%).
2. Przerwanie ciągłości naczynia prawidłowego:
   - przedarcie siatkówki (11–44%)
   - uraz (12–19%)
   - nagłe tylne odłączenie ciała szklistego z przedarciem (4–12%)
   - odwarstwienie siatkówki (7–10%).
3. Wylew w innej patologii:
   - makrotętniak (0,6–7%)
   - wysiękowa postać degeneracji plamki związana z wiekiem (AMD, *age-related macular degeneration*) (0,6–4%).

Z powyższego zestawienia wynika wyraźnie, że schorzenia powodujące wylew krwi do ciała szklistego to bardzo często stany wymagające natychmiastowego zaopatrzenia chirurgicznego. W przypadku wylewu krwi do ciała szklistego zawsze należy wykonać badanie ultrasonograficzne gałki ocznej, czyli USG, w trybie pilnym, aby ocenić stan siatkówki i wykluczyć istnienie guzów odcinka tylnego. Pomocne w ustaleniu diagnozy jest również badanie drugiego oka. Istnienie cech retinopatii cukrzycowej czy wysiękowej postaci degeneracji plamki związanej z wiekiem może nasunąć na myśl właściwe rozpoznanie. Ustalenie przyczyny wylewu jest bardzo istotne dla dalszego leczenia.

Zapisywanie leków tzw. uszczelniających naczynia, takich jak dobesylan wapniowy czy rutyna z witaminą C, i obserwowanie pacjenta przez wiele miesięcy nie powinno mieć miejsca. Czekanie może często przekreślić szansę pacjenta na odzyskanie widzenia. Dlatego u każdego pacjenta z wylewem krwi do ciała szklistego należy brać pod uwagę skierowanie go do ośrodka, gdzie można wykonać wartościowe USG i witrektomię w trybie pilnym.

Otworopochodne odwarstwienie siatkówki

Odwarstwienie siatkówki jest schorzeniem chirurgicznym i nieskierowanie pacjenta w trybie pilnym na zabieg jest błędem w sztuce. Zwykle pilność zabiegu określa się na podstawie przyłożenia plamki. Jeżeli plamka jest przyłożona, wówczas operację należy przeprowadzić w ciągu 24 h od zgłoszenia się pacjenta do ośrodka. Jeżeli natomiast plamka jest odwarstwiona, to decyzję powinien podjąć lekarz operujący na podstawie obrazu klinicznego danego pacjenta.

Historycznie starszą metodą jest technika wgłobieniowa (plomba, opaska), nowszą zaś witrektomia. Chociaż trwa ciągły spór chirurgów na temat zastosowania witrektomii i technik wgłobieniowych, to wydaje się, że ani jedna, ani druga technika nie jest zabiegiem idealnym w każdej sytuacji. Istnieje natomiast zgoda co do tego, że w dobie witrektomii opasanie gałki ocznej nie powinno być wykonywane ze względu na liczbę wywoływanych powikłań.

Techniki wgłobieniowe mają przewagę, gdy:

- chcemy oszczędzić soczewkę (czyli w przypadku młodego pacjenta z zachowaną akomodacją), o ile sytuacja kliniczna siatkówki rokuje przyłożenie po zastosowaniu techniki wgłobieniowej
- w przypadku odwarstwienia siatkówkopochodnego, czyli spowodowanego otworami atroficznymi w siatkówce bez trakcji ciała szklistego
- gdy mamy sytuację, w której ciało szkliste jest przyłożone, najczęściej u osób młodych.

Technika witrektomii będzie właściwsza:

- w każdym przypadku, gdy założenie plomby z powodów złej wizualizacji nie jest możliwe; w przypadku współistnienia zaćmy lub wylewu krwi do ciała szklistego; dużym błędem jest czekanie na resorpcję wylewu do ciała szklistego, jeśli istnieje podejrzenie odwarstwienia siatkówki; stwierdzenie nawet samego przedarcia bez odwarstwienia, ale z trakcją ciała szklistego ze współistniejącym wylewem krwi do ciała szklistego stanowi wskazanie do pilnej witrektomii
- w długo trwającym odwarstwieniu siatkówki z proliferacjami; zwykle nie jest możliwe uzyskanie trwałego przyłożenia siatkówki, która uległa usztywnieniu na skutek długotrwałego odwarstwienia; niekiedy w przypadkach skrajnych konieczne jest wykonanie retinotomii, czyli wycięcia zesztywniałej siatkówki
- w przypadku istnienia proliferacji podsiatkówkowych
- w przypadku odwarstwień pourazowych i/lub z ciałem obcym; usunięcie ciała obcego przy użyciu witrektomii powinno być jedyną stosowaną metodą; usuwania ciał obcych elektromagnesem ze względu na dużą urazowość należy już zaniechać

© Medical Education. For private and non-commercial use only. Downloaded from https://www.journalsmededu.pl/index.php/ophthatherapy/index: 20.07.2025; 07:40,18

- w odwarstwieniu siatkówki trakcyjnym lub mieszanym trakcyjno-otworopochodnym; w codziennej praktyce zwykle jest to odwarstwienie siatkówki w przebiegu zaniedbanej retinopatii cukrzycowej; nie jest ono możliwe do zaopatrzenia przy zastosowaniu technik innych niż witrektomia [6].

Każdy pacjent z odwarstwieniem siatkówki powinien zostać niezwłocznie skierowany do operującego ośrodka. Wybór techniki zabiegu zależeć będzie od możliwości i doświadczenia chirurga.

Idiopatyczny otwór w plamce

Otwór w plamce najczęściej występuje u kobiet po okresie menopauzy. Nie istnieje leczenie zachowawcze tego stanu. Należy pamiętać, że u ok. 20% pacjentów otwór w plamce występuje również w drugim oku.
Operacje otworów są obecnie zabiegami rutynowymi i dają bardzo dobre efekty. Ostateczny wynik zależy jednak od czasu, w jakim zabieg zostanie wykonany.
Badania Europejskiego Towarzystwa Chirurgów Witreoretinalnych (EVRS, *European VitreoRetinal Society*) pokazały, że odsetek anatomicznych niepowodzeń, czyli braku zamknięcia otworu po zabiegu, zależy od czasu przeprowadzenia operacji i wynosi w stadium 1. otworu 5,1%, a w stadium 4. już 21,8% [7]. Zatem im szybciej otwór w plamce zostanie zoperowany, tym pacjent ma większą szansę na odzyskanie dobrej ostrości wzroku. Trzeba pamiętać, że najpierw należy otwór zamknąć operacyjnie, dopiero później można liczyć na poprawę ostrości wzroku, przy czym czas, kiedy można się tego spodziewać, to nawet do 18 miesięcy od operacji.
Podstawową techniką operacyjną w leczeniu otworu w plamce pozostaje witrektomia, usunięcie błony granicznej wewnętrznej (ILM, *internal limiting membrane*) wokół otworu i tamponada gazem. Wielkość obszaru, z którego usuwa się ILM, jak również gaz użyty do tamponady bywają różne.
Zwykle za otwory źle rokujące uważa się te trwające ponad rok i o średnicy powyżej 400 µm. Dlatego w tych przypadkach można stosować inne techniki poprawiające skuteczność zabiegu, np. technikę odwróconego płatka ILM, opisaną po raz pierwszy przez prof. Jerzego Nawrockiego. Metoda ta polega na odpreparowaniu płatka ILM od strony skroniowej otworu, a następnie przykryciu otworu w plamce uzyskanym płatkiem ILM [8]. Na rycinie 2 przedstawiono zdjęcie śródoperacyjne, na którym płatek ILM (niebieski) nakrywa otwór w plamce.

W Polsce do ośrodka operującego rzadko trafia pacjent z otworem w plamce młodszym niż rok. Moim zdaniem, jednak każdy idiopatyczny otwór w plamce warto zoperować.
Przykładem jest przypadek pacjentki (lat 77) z otworem w plamce stwierdzonym 3 lata przed zabiegiem. Nie wiadomo, od kiedy pacjentka miała otwór w plamce, gdyż nie badała się i nie była u okulisty. Nie odnotowała też pogorszenia widzenia. Badanie optycznej koherentnej tomografii (OCT, *optical coherence tomography*) uwidoczniło otwór pełnościenny o wymiarach 799 µm i u podstawy 1771 µm (ryc. 3). Ostrość wzroku wynosiła ruch ręki przed okiem.
Pacjentce usunięto zaćmę i jednocześnie wykonano witrektomię z usunięciem ILM i tamponadę gazem SF6. Uzyskano zamknięcie otworu w plamce. OCT po zabiegu operacyjnym przedstawiono na rycinie 4. Osiem miesięcy po zabiegu ostrość wzroku wynosiła 0,15.

RYCINA 2

Technika odwróconego płatka w operacji otworu w plamce. Widoczny płatek ILM, którym nakryty zostaje otwór (strzałka). Materiał własny.

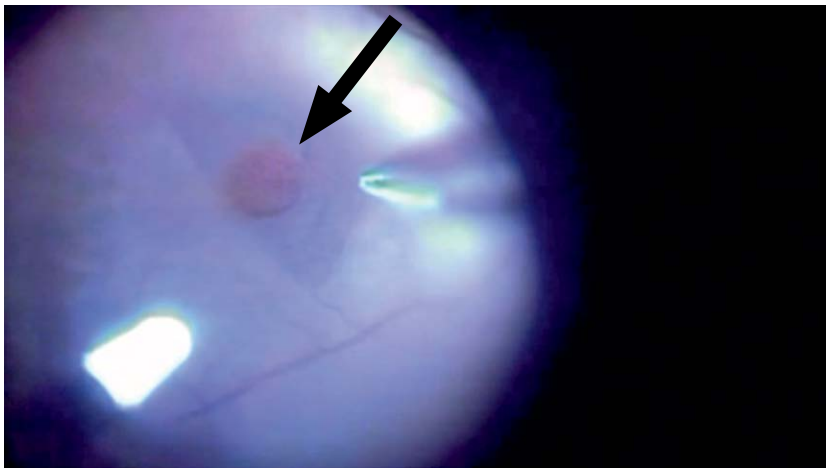

© Medical Education. For private and non-commercial use only. Downloaded from https://www.journalsmededu.pl/index.php/ophthatherapy/index: 20.07.2025; 07:40,18

RYCINA 3

OCT pacjentki z otworem w plamce. Szerokość otworu 799 µm (materiał własny).

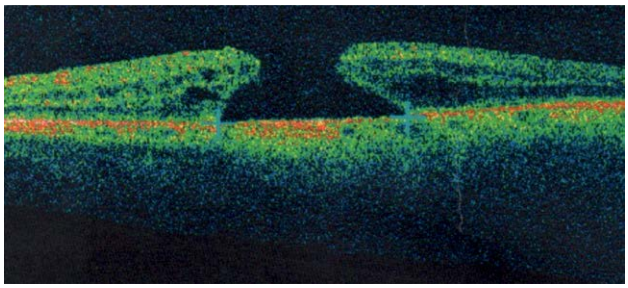

RYCINA 4

OCT pacjentki po wykonanej fakowitrektomii. Otwór w plamce zamknięty (materiał własny).

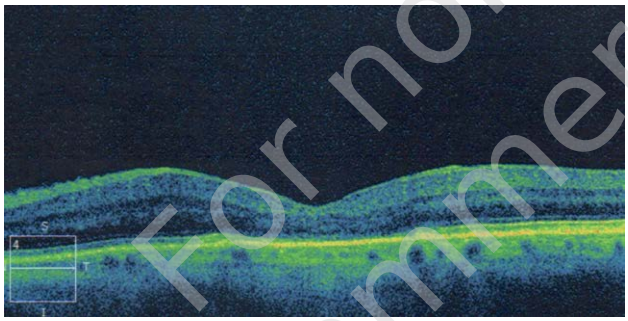

Błona nasiatkówkowa

Czynniki powstawania błon nasiatkówkowych (ERM, *epiretinal membrane*) mogą być różne. Leczenie w związku z tym uzależnione jest od przyczyny. Tak zwane idiopatyczne ERM leczy się chirurgicznie. ERM wtórne (wtórne do obrzęku plamki, w przebiegu wysiękowego AMD, w przypadku zapalenia błony naczyniowej) zwykle wymagają w pierwszej kolejności leczenia choroby podstawowej.

W przypadku ERM idiopatycznym leczenie chirurgiczne jest jedynym zabiegiem poprawiającym widzenie. Witrektomia polega na usunięciu błony nasiatkówkowej wraz z błoną graniczną wewnętrzną ILM. Dopiero takie zoperowanie oka zapewnia całkowite usunięcie błony nasiatkówkowej.

Podstawowym problemem pozostaje pytanie: kiedy pacjenta skierować na operację? Każda ERM ma swoją dynamikę wzrostu. Początkowo jest cienka i nie powoduje objawów. Z czasem jej grubość wzrasta, dochodzi do zmniejszenia ostrości wzroku i pojawiają się metamorfopsje.

Zwykle jeżeli u pacjenta nie występują objawy, to nie należy kierować go na zabieg. Jeśli jednak pojawią się metamorfopsje, to raczej są one wskazaniem do zabiegu, gdyż im dłużej się utrzymują, tym większe jest prawdopodobieństwo, że nie wycofają się całkowicie po operacji. Również w tym przypadku, podobnie jak w przypadku otworu w plamce, obowiązuje zasada, że im lepsza ostrość wzroku przed zabiegiem, tym lepszy jego wynik. Ważne jest, aby pamiętać, że obraz OCT prawie nigdy nie powraca do normy po usunięciu ERM. Siatkówka po jej zdjęciu ma zawsze zwiększoną grubość w swojej części centralnej. Mimo takiego obrazu OCT następuje poprawa ostrości wzroku.

Cukrzycowy obrzęk plamki z trakcją siatkówkowo-szklistkową

Makulopatię cukrzycową z towarzyszącą ERM i trakcją powinno leczyć się tylko chirurgiczne. Jednak w dobie iniekcji leków anty-VEGF i ograniczonej dostępności zabiegów witreoretinalnych część chorych na pewno przyjmuje terapię w postaci iniekcji anty-VEGF. Skuteczność takiego leczenia jest znacznie obniżona ze względu na istniejącą trakcję szklistkowo-siatkówkową. W takich przypadkach wykonanie witrektomii stanowi najlepsze rozwiązanie. Zwykle operacja skutkuje poprawą ostrości wzroku, ale również w tym przypadku obowiązuje zasada, że im lepsza ostrość wzroku przed zabiegiem, tym lepszy efekt po zabiegu.

Rycina 5 przedstawia OCT pacjenta z wieloletnią cukrzycą, u którego iniekcje anty-VEGF nie dawały już rezultatu (łącznie wykonano 16 iniekcji do opisywanego oka). W badaniu widoczna gruba błona nasiatkówkowa. Pacjent został zakwalifikowany do witrektomii. Jak widać, w badaniu OCT po zabiegu (ryc. 6) zarys dołeczka znacznie się poprawił. Struktura siatkówki jest jednak bardzo zaburzona z powodu wieloletniej cukrzycy. Ostrość wzroku pacjenta poprawiła się z 0,05 do 0,15. Według mnie chory ten przy tak nasilonej ERM powinien być operowany wcześniej.

RYCINA 5

OCT przed zabiegiem chirurgicznym (materiał własny).

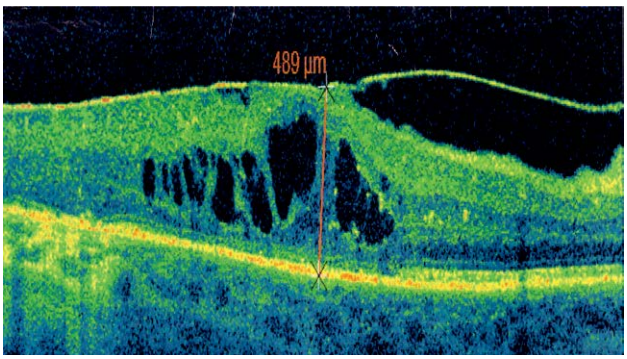

© Medical Education. For private and non-commercial use only. Downloaded from https://www.journalsmededu.pl/index.php/ophthatherapy/index: 20.07.2025; 07:40,18

RYCINA 6

OCT po zabiegu chirurgicznym (materiał własny).

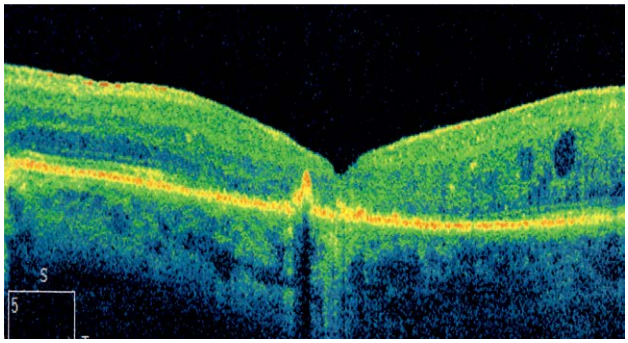

Cystoidalny obrzęk plamki w przebiegu zakrzepu żylnego i cukrzycowy obrzęk plamki bez trakcji

Wydawałoby się, że w dobie iniekcji leków anty-VEGF obrzęk plamki jest schorzeniem w pełni możliwym do wyleczenia przy zastosowaniu iniekcji. Szczególnie w przypadku obrzęku plamki bez ewidentnej trakcji szklistkowo-siatkówkowej. Niestety tak nie jest, o czym najlepiej wiedzą okuliści wykonujący iniekcje u pacjentów z zakrzepami czy cukrzycowym obrzękiem plamki (DME, *diabetic macular edema*).

Lecząc obrzęk plamki iniekcjami leków anty-VEGF, działamy jedynie na objawy choroby, nie usuwamy natomiast jej przyczyny, więc zabiegi należy powtarzać. Stanowi to ogromny problem zarówno finansowy, jak i logistyczny dla pacjentów. Należy również pamiętać, że im więcej iniekcji, tym łatwiej dochodzi do kumulacji działań niepożądanych i łatwiej o powikłania. Niekiedy witrektomia odpowiednio wcześnie wykonana może być pomocną procedurą stosowaną zamiast iniekcji.

Udowodniono, że wykonanie witrektomii:

- zwiększa utlenowanie siatkówki, a co za tym idzie – zmniejsza nasilenie objawów niedokrwiennych siatkówki
- usuwa mediatory zapalne i substancje zwiększające przepuszczalność naczyń we wnętrzu gałki ocznej
- pozwala na przeprowadzenie w trakcie zabiegu fotokoagulacji laserowej dalekiego obwodu siatkówki, co zwykle jest bardzo trudne w gabinecie lekarskim [9]
- pozwala w trakcie zabiegu usunąć ERM utrudniającą widzenie
- dzięki usunięciu ILM daje dodatkowy bodziec komórkom Müllera siatkówki, aby podjąć jej proces naprawczy.

Nie należy jednak popełniać błędu i kierować na witrektomię pacjenta ze skrajnie niską ostrością wzroku i zniszczonym okiem. W takim stanie żadne leczenie nie będzie skuteczne. Zgodnie z badaniem EVRS nad zastosowaniem witrektomii w leczeniu obrzęku plamki im lepsza ostrość wzroku, gdy wykonuje się zabieg, tym większa szansa na jej zachowanie [10].

Wysiękowa postać degeneracji plamki związanej z wiekiem

Witrektomia przed erą iniekcji anty-VEGF miała niewątpliwie większe zastosowanie w przypadkach wysiękowego AMD. Wykonywany kiedyś zabieg translokacji plamki obecnie został praktycznie zarzucony. Skuteczność iniekcji anty-VEGF jest na tyle duża, że znakomita większość pacjentów nie potrzebuje interwencji chirurgicznej. Jednak zdarzają się przypadki, kiedy jest ona konieczna, jeżeli chcemy uratować resztki widzenia u danego pacjenta. Dzieje się tak najczęściej w sytuacjach bardzo gwałtownego przebiegu wysiękowego AMD lub gdy mamy do czynienia z jedynym okiem.

Interwencja chirurgiczna jest konieczna, gdy doszło do wylewu krwi pod siatkówką w okolicy plamki z przebiciem lub bez przebicia do ciała szklistego. Witrektomia umożliwia ewakuację wylewu z ciała szklistego, jak również z przestrzeni podsiatkówkowej. Jeżeli krew zostanie w przestrzeni podsiatkówkowej, wówczas ulegnie zorganizowaniu i zniszczy widzenie. Najlepiej, jeżeli pacjent zostanie skierowany na zabieg możliwie najszybciej. Konieczne jest wtedy również zastosowanie tkankowego aktywatora plazminogenu, aby najpierw rozpuścić skrzep, a następnie ewakuować go chirurgicznie.

Dość liczną grupę stanowią pacjenci, którzy zgłaszają się ze starym wylewem do ciała szklistego w przebiegu AMD. Czasem trudno taki wylew podsiatkówkowy odróżnić w USG od guza gałki ocznej. Pomaga wówczas badanie drugiego oka i fakt, że AMD i wtórne odwarstwienie siatkówki zawsze lokalizują się w biegunie tylnym. Na rycinie 7 przedstawiono śródoperacyjne zdjęcie zmian na dnie oka u pacjenta z wysiękowym AMD.

RYCINA 7

Zdjęcie śródoperacyjne pacjenta z ogromnym wysiękowym AMD (materiał własny).

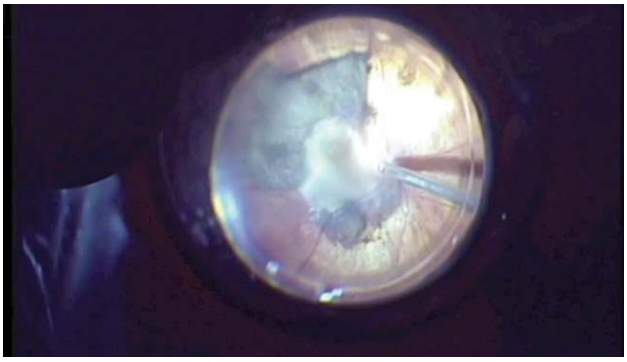

© Medical Education. For private and non-commercial use only. Downloaded from https://www.journalsmededu.pl/index.php/ophthatherapy/index: 20.07.2025; 07:40,18

PODSUMOWANIE

Witrektromia jest najmłodszą procedurą chirurgiczną stosowaną w okulistyce, a jej rozwój następuje na naszych oczach. W miarę rozwoju wiedzy liczba wskazań do tego zabiegu rośnie. W niektórych wskazaniach operacja ta okazuje się nieskuteczna, np. zaniechana obecnie neurotomia w zakrzepie żylnym.

Wskazania do witrektomii są zależne od doświadczenia poszczególnych chirurgów. Standardem staje się dzisiaj operowanie tego, czego kiedyś nie mieliśmy odwagi operować. Dlatego nie trzeba postrzegać witrektomii jako operacji ostatniej szansy. Należy kierować pacjentów na ten zabieg na tyle wcześnie, aby osiągnięcie dobrych rezultatów co do ostrości wzroku było możliwe. Jeżeli nawet nie ma pewności, czy dane schorzenie nadaje się do zabiegu, czy nie, zawsze lepiej skierować pacjenta do chirurga witreoretinalnego, dając pacjentowi szansę na leczenie.

ADRES DO KORESPONDENCJI
dr n. med. Agnieszka Nowosielska
Klinika Okulistyczna Retina
01-364 Warszawa, ul. Gimnazjalna 1
tel.: 601-218-605
e-mail: nowosielska.aga@gmail.com

For non-commercial use only

Piśmiennictwo

1. Donahue SP, Kowalski RP, Jewart BH, et al. Vitreous cultures in suspected endophthalmitis. Biopsy or vitrectomy? Ophthalmology 1993; 100(4): 452-455.
2. Sharma S, Jalali S, Adiraju MV et al. Sensitivity and predictability of vitreous cytology, biopsy, and membrane filter culture in endophthalmitis. Retina 1996; 16(6): 525-529.
3. Sen HN, Bodaghi B, Hoang PL. Primary intraocular lymphoma: diagnosis and differential diagnosis. Ocul Immunol Inflamm 2009 17(3): 133-141.
4. Shields JA, Shields CL, Ehya H, et al. Fine-needle aspiration biopsy of suspected intraocular tumors. The 1992 Urwick Lecture. Ophthalmology 1993; 100(11): 1677-1684.
5. Spraul CW, Grossniklaus HE. Vitreous Heemmorhage. Surv Ophthalmol 1997; 42(1): 3-39.
6. RD study [online: http://www.evrs.eu/evrs-rd-study/].
7. MH study [online: http://www.evrs.eu/mh-study-connect/].
8. Michalewska Z, Michalowski J, Edelman RA, et al. Inverted internal limiting membrane flap technique for large macular holes. Ophthalmology 2010; 117(10): 2018-2025.
9. Stefanson E, Landers M, Wolbarsht M. Vitrectomy, lensectomy and ocular oxygenation. Retina 1982; 2: 159-166.
10. ME study [online: http://www.evrs.eu/me-study-connect].

© Medical Education. For private and non-commercial use only. Downloaded from https://www.journalsmededu.pl/index.php/ophthatherapy/index: 20.07.2025; 07:40,18