Współczesne strategie chirurgicznego leczenia ciężkich urazów gałki ocznej

Current strategies for the surgical treatment of severe ocular injuries

Małgorzata Ozimek[1], Dominika Nowakowska[1], Tomasz Chorągiewicz[1], Mariusz Spyra[2], Agnieszka Cisek[2], Katarzyna Nowomiejska[1], Dariusz Haszcz[1], Robert Rejdak[1]

[1] Klinika Okulistyki Ogólnej, Uniwersytet Medyczny w Lublinie
Kierownik Kliniki: prof. dr hab. n. med. Robert Rejdak

[2] Oddział Okulistyczny, Wojewódzki Szpital im. Zofii z Zamoyskich Tarnowskiej w Tarnobrzegu
Kierownik Oddziału: lek. Mariusz Spyra

For non-commmercial use only

NAJWAŻNIEJSZE

Współczesne strategie leczenia chirurgicznego ciężkich urazów gałki ocznej pozwalają w większości przypadków osiągnąć zadowalające wyniki rekonstrukcyjne. Jednak efekty funkcjonalne pozostawiają wiele do życzenia.

HIGHLIGHTS

Current strategies for the surgical treatment of severe ocular injuries make it possible to accomplish satisfactory reconstruction results in the majority of cases. However, the functional effects leave much to be desired.

STRESZCZENIE

Postępowanie przy podejrzeniu urazu gałki ocznej początkowo nie odbiega od stosowanego w innych chorobach okulistycznych. Dopiero po postawieniu wstępnego rozpoznania należy zaplanować strategię leczenia. Trzeba wziąć przy tym pod uwagę stan ogólny, stan oka i możliwość jego zachowania. W przypadku witrektomii preferowana jest technika małego cięcia. Gdy istnieje podejrzenie ciała obcego wewnątrzgałkowego, należy wykonać badania obrazowe. W przypadku urazu obejmującego całą gałkę oczną ośrodki optyczne tracą swoją przezierność i uniemożliwiają wgląd w dno oka oraz postawienie pełnej diagnozy i przeprowadzenie leczenia. Dysponujemy wówczas kilkoma rodzajami postępowania: zabiegiem odroczonym, operacją *open sky*, chirurgią endoskopową oraz zabiegiem z keratoprotezą czasową. 7% urazów otwartych gałki ocznej wiąże się z rozwojem jej zapalenia. Strategia postępowania w przypadku późnego (zaawansowanego) zapalenia wewnątrzgałkowego polega na wykonaniu pilnej witrektomii.

Słowa kluczowe: urazy gałki ocznej, witrektomia, keratoproteza czasowa, zapalenie wnętrza gałki ocznej

© Medical Education. For private and non-commercial use only. Downloaded from https://www.journalsmededu.pl/index.php/ophthatherapy/index: 09.08.2025; 11:14,18

ABSTRACT

Initial management in cases of suspected injury to the eyeball does not differ from the one adopted in other ophthalmic diseases. Only once the preliminary diagnosis is confirmed, a treatment strategy should be planned. It is important to take into account the general condition of the patient, the condition of the eye, and the possibility of its preserve. If a patient requires vitrectomy, small incision surgery is the preferred technique. In the case of total eyeball injury, optical centers of the eye lose their translucency, making examination of the eye fundus, diagnosis and treatment impossible. There are several options in such situations. They include: delayed treatment, open sky surgery, endoscopic surgery, and temporary keratoprosthesis. 7% of all open globe injuries are associated with the development of endophthalmitis. The management strategy in advanced endophthalmitis involves performing an urgent vitrectomy.

Key words: injuries of the eyeball, vitrectomy, temporary keratoprosthesis, endophthalmitis

For non-commercial use only

EPIDEMIOLOGIA

Urazy narządu wzroku stale są poważnym problemem. W badaniach nad epidemiologią urazów oka nie zaobserwowano żadnej tendencji spadkowej ani w Polsce [1], ani na świecie [2]. Oznacza to, iż wzrost świadomości ludzi oraz doskonalenie środków ochrony oczu nie przynosi spodziewanych korzyści. Z tego powodu prawidłowe zaopatrywanie pourazowych ran narządu wzroku ma kluczowe znaczenie dla końcowego efektu anatomicznego i przede wszystkim funkcjonalnego.

Istnieje kilka czynników ryzyka predysponujących do wystąpienia urazu gałki ocznej:

- wiek ok. 30 lat [2]
- płeć męska [3]
- niski status socjoekonomiczny [4]
- rasa afroamerykańska [5]
- miejsce zdarzenia: dom [2]
- uraz tępym narzędziem [2]
- noszenie okularów w trakcie upadku [6]
- uprawianie sportu, przede wszystkim paintballu [7].

NAZEWNICTWO, KLASYFIKACJA, ROKOWANIE

W roku 1996 prof. Kuhn wprowadził system nazewnictwa urazów oka BETT (*Birmingham Eye Trauma Terminology*) [8]. Klasyfikacja ta jest jednoznaczna, spójna i prosta. Wszystkie pojęcia odnoszą się do całej gałki ocznej, a nie do poszczególnych tkanek. Stosowanie jej pozwala uniknąć wielu problemów. Na przykład według autorów klasyfikacji BETT termin „uraz tępy" jest nieścisły, gdyż „tępy" może odnosić się do przedmiotu powodującego uraz lub rodzaju wywołanego uszkodzenia. W związku z tym interpretacja bywa różna. Nie wiadomo, czy należy się spodziewać urazu otwartego (pęknięcia gałki ocznej), czy urazu zamkniętego (stłuczenia). Słowo „tępy" powinno zostać zastąpione terminem „stłuczenie" lub „pęknięcie". System BETT przedstawiono na rycinie 1. Terminy wyróżnione używane są jako rozpoznania kliniczne.

W praktycznym stosowaniu BETT pomaga odpowiedzieć na kilka pytań. Po pierwsze: Czy przedmiot, który spowodował uraz, jest tępy czy ostry? Jeśli tępy, to czy ściana gałki ocznej została uszkodzona na wylot? Jeśli tak, to należy rozpoznać pęknięcie, jeśli nie – stłuczenie. Jeżeli przedmiot był ostry i ściana gałki ocznej została uszkodzona w części swojej grubości, to powinno się rozpoznać ranę niepełnościenną. Natomiast w sytuacji, kiedy ostry przedmiot przebił gałkę na wylot, trzeba odpowiedzieć sobie na pytanie: Czy przedmiot opuścił gałkę oczną? Jeśli nie, to rozpoznanie brzmi: ciało obce wewnątrzgałkowe. W sytuacji, gdy przedmiot opuścił gałkę oczną, to pozostaje pytanie, czy przez tę samą ranę. Jeśli tak, to jest to uraz penetrujący, jeśli nie – uraz perforujący.

Urazy gałki ocznej mogą być klasyfikowane na podstawie nie tylko mechanizmu urazu (otwarty lub zamknięty), ale także stopnia upośledzenia wyjściowej ostrości wzroku, reakcji źrenic oraz lokalizacji strefy uszkodzenia [10, 11].

W oparciu o system nazewnictwa urazów oka BETT oraz rejestrację urazów oka opracowano wskaźnik urazu oka (OTS, *ocular trauma score*), który umożliwia oszacowanie końcowej ostrości wzroku [12]. Jeżeli nie występuje pęknięcie gałki, zapalenie wewnątrzgałkowe, uraz perforujący, odwarstwienie siatkówki czy upośledzenie bezpośredniej reakcji źrenic na światło, to wynik OTS stanowią punkty za wyjściową ostrość wzroku (tab. 1).

© Medical Education. For private and non-commercial use only. Downloaded from https://www.journalsmededu.pl/index.php/ophthatherapy/index: 09.08.2025; 11:14,18

RYCINA 1

System nazewnictwa urazów oka *Birmingham Eye Trauma Terminology* (BETT). Na podstawie [9].

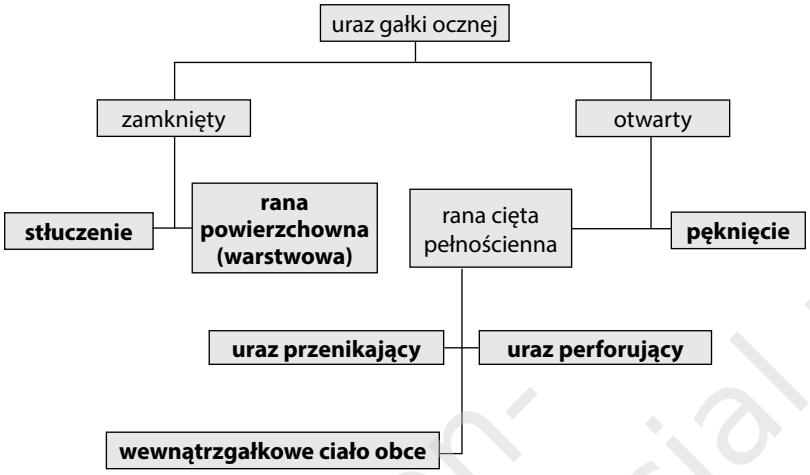

TABELA 1

Wyliczanie wskaźnika OTS i przewidywanej końcowej ostrości wzroku. Na podstawie [12].

Krok 1. Określenie liczby punktów

	Zmienne	Liczba punktów
Pierwotna ostrość wzroku	ø	60
	poczucie światła/r.r.p.o.	70
	0,05–0,1	80
	> 0,1–0,4	90
	≥ 0,5	100
Inne patologie	pęknięcie gałki ocznej	-23
	zapalenie wnętrza gałki ocznej	-17
	uraz perforujący	-14
	odwarstwienie siatkówki	-11
	źrenica Marcusa Gunna	-10

Krok 2. Dopasowanie punktacji z kroku 1. do tabeli i wyznaczenie prawdopodobieństwa zakresu końcowej ostrości wzroku (%)

Suma punktów	Wskaźnik urazu oka (OTS)	Brak poczucia światła	Poczucie światła/ ruch ręki	0,05–0,1	> 0,1–0,4	≥ 0,5
0–44	1	74	15	7	3	1
45–65	2	27	26	18	15	15
66–80	3	2	11	15	31	41
81–91	4	1	2	3	22	73
92–100	5	0	1	1	5	94

OTS (*ocular trauma score*) – wskaźnik urazu oka; r.r.p.o. – ruchy ręki przed okiem.

For non-commercial use only

© Medical Education. For private and non-commercial use only. Downloaded from https://www.journalsmededu.pl/index.php/ophthatherapy/index: 09.08.2025; 11:14,18

STRATEGIE POSTĘPOWANIA

Pierwsze etapy postępowania w przypadku podejrzenia urazu gałki ocznej są takie same jak w przypadku innych chorób okulistycznych. Wyjątek stanowi oparzenie chemiczne, w którym trzeba podjąć natychmiastowe leczenie. W pozostałych przypadkach niezbędne jest zebranie wywiadu i przeprowadzenie badania okulistycznego wraz z koniecznymi w danym przypadku badaniami dodatkowymi. Poprawnie ustalone rozpoznanie typu urazu ułatwia wdrożenie odpowiedniego leczenia. Schemat postępowania obrazujący selekcję pacjentów z ciężkimi urazami oka do zabiegów przedstawiono na rycinie 2.

Nie zaleca się pierwotnej enukleacji z wielu powodów. Przede wszystkim stanowi ona ogromną traumę psychiczną dla pacjenta. Co więcej, nawet w przypadkach oczu z wyjściowym (przedoperacyjnym) brakiem poczucia światła po operacji rekonstrukcyjnej z zastosowaniem keratoprotezy czasowej ostrość wzroku się poprawiała: od postrzegania ruchu ręki przed okiem do liczenia palców z 2 m [13]. Operacja rekonstrukcyjna ma sens nawet w przypadku oczu nierokujących. Bez zabiegu 70% gałek ocznych ulega zanikowi, a 30% wymaga enukleacji w późniejszym czasie [14]. Pozostawienie gałki ocznej ma znaczenie funkcjonalne, a dla pacjentów, którzy nie odzyskali widzenia, znaczenie estetyczne i psychologiczne [15]. Zabieg chirurgiczny hamuje odczyn zapalny, przez co zmniejsza ryzyko zapalenia współczulnego.

RYCINA 2

Schemat postępowania w przypadkach ciężkich urazów oka. Na podstawie [9].

<table>
<tr><td colspan="6">Pacjent z urazem oka</td></tr>
<tr><td colspan="6">Uszkodzenie chemiczne?</td></tr>
<tr><td colspan="3">TAK
Natychmiastowe płukanie</td><td colspan="3">NIE
Obecność wypadniętej tkanki?</td></tr>
<tr><td></td><td></td><td></td><td colspan="2">NIE
Zapalenie wnętrza gałki ocznej/ duże ryzyko?</td><td>TAK
Natychmiastowe zamknięcie rany</td></tr>
<tr><td></td><td colspan="2">NIE
Otwarta rana gałki ocznej?</td><td colspan="2">TAK
Natychmiastowa PPV</td><td></td></tr>
<tr><td></td><td colspan="2">NIE
Uraz powodujący silny ból?</td><td>TAK
Pilna operacja</td><td></td><td></td></tr>
<tr><td></td><td>NIE
Interwencja niepilna</td><td>TAK
Pilne leczenie rogówki</td><td></td><td></td><td></td></tr>
</table>

PPV (*pars plana vitrectomy*) – witrektomia przez *pars plana*.

W momencie kiedy zostanie ustalone już wstępne rozpoznanie, należy zaplanować strategię leczenia. Istotne jest, by wziąć pod uwagę stan ogólny pacjenta, stan jego oka i możliwość zachowania go. Trzeba ustalić, gdzie i przez kogo chory powinien być operowany. Ważne są: doświadczenie chirurga, dostępność aparatów do operacji, narzędzi, sali operacyjnej i personelu. Kolejny etap planuje sam chirurg lub zespół chirurgów. Musi wówczas zostać podjęta decyzja, czy przeprowadzić jeden kompleksowy zabieg, czy ich serię. W szczegółowym planie chirurgicznym konieczne jest ustalenie czasu wykonania zabiegu. Operator (operatorzy) musi podjąć decyzję, jaki typ zabiegu przeprowadzić, np. witrektomię przez *pars plana* (PPV, *pars plana vitrectomy*), zabieg endoskopowy czy może zastosować keratoprotezę czasową. Kolejne etapy coraz bardziej uszczegółowiają planowane procedury. Mimo to nie jest możliwe przewidzenie przebiegu operacji, gdy dotyczy ona oka z ciężkim urazem.

Poniżej przedstawiono zalecane postępowanie w wybranych ciężkich urazach gałki ocznej. W każdym z nich preferowaną techniką jest witrektomia małego cięcia (MIVS, *micro-incision vitrectomy surgery*). Możliwość użycia trokarów z zastawkami, by stworzyć zamknięty obieg i zmniejszyć ryzyko wahań ciśnienia w trakcie zabiegu, jest szczególnie ważna w przypadku oczu po urazie. Także inne zalety MIVS są pożądane w takich sytuacjach. Należą do nich: mniejsze ryzyko zakażenia pooperacyjnego, mniejsza traumatyzacja tkanek, lepsze oświetlenie w trakcie zabiegu, możliwość przeprowadzenia bardziej efektywnej witrektomii (nawet do 7500 oscylacji/min przy użyciu aparatu Constellation, Alcon) w stosunku do klasycznej witrektomii *20-gauge*. W chirurgii urazów oka często stosuje się technikę bimanualną z użyciem światła żyrandolowego (np.

© Medical Education. For private and non-commercial use only. Downloaded from https://www.journalsmededu.pl/index.php/ophthatherapy/index: 09.08.2025; 11:14,18

Alcon Chandelier Light System). Podstawowe instrumentarium często musi być uzupełnione o wewnątrzgałkowy elektromagnes (IOM, *intraocular electromagnet*), pęsetę lub pętlę do usuwania ciał obcych oraz endodiatermię (np. endodiatermię Bipolar, Alcon).

Ciało obce wewnątrzgałkowe

W każdym przypadku podejrzenia ciała obcego wewnątrzgałkowego (IFOB, *intraocular foreign body*) należy wykonać badania obrazowe. Preferuje się tomografię komputerową, a w razie podejrzenia ciał metalicznych – RTG oczodołów. Antybiotykoterapię stosuje się przed operacją, w jej trakcie i po operacji. Istnieją dwie szkoły postępowania w odniesieniu do ciał obcych wewnątrzgałkowych. Pierwsza z nich mówi, by jak najszybciej przeprowadzić łączony zabieg i kompleksowo zaopatrzyć oko. Druga zaś – by pierwotnie zamknąć ranę wlotową, a w drugim etapie przeprowadzić usunięcie ciała obcego z wnętrza oka. Podstawą do przyjęcia takiego postępowania jest możliwość wykonania pierwotnego zabiegu niemal na każdym oddziale okulistycznym. Dzięki temu usunięcie wewnątrzgałkowego ciała obcego można przeprowadzić po przewiezieniu pacjenta do ośrodka specjalizującego się w leczeniu urazów gałki. W ten sposób operacja wykonywana jest kilka dni po urazie, kiedy krwotok do komory ciała szklistego jest już nieco mniejszy i doszło prawdopodobnie do pożądanego tylnego odłączenia ciała szklistego (PVD, *posteriori vitreus detatchment*). Uważa się, iż operacja nie powinna być wykonana później niż 2 tygodnie od urazu z ciałem obcym wewnątrzgałkowym. Odnotowano zależność między czasem usunięcia IFOB a rozwojem zapalenia wnętrza gałki ocznej i końcowym wynikiem terapii [16]. Sytuacja nieco się komplikuje, jeśli IFOB ma pochodzenie organiczne. Wówczas ryzyko zapalenia wnętrza gałki ocznej jest podwyższone i wymaga natychmiastowego usunięcia IFOB [17]. Ryzyko toksycznego wpływu IFOB, przede wszystkim zawierającego miedź, również powinno wpłynąć na przyspieszenie decyzji o operacji. Objawy miedzicy to:

- pogorszenie widzenia
- pierścień Kaysera–Fleischera
- zaćma słonecznikowa
- zielonkawe odbarwienie tęczówki
- przewlekłe zapalenie błony naczyniowej
- jaskra
- zmętnienia w ciele szklistym
- zmiany w elektroretinogramie (ERG, *electroretinogram*).

Objawy żelazicy mają podostry początek i należą do nich:

- brązowe osady na śródbłonku rogówki
- heterochromia
- szeroka, niereagująca na światło źrenica
- żółtawa zaćma z brązowymi osadami torebkowymi
- jaskra
- barwnikowe zwyrodnienia siatkówki
- przekrwienie, obrzęk tarczy nerwu wzrokowego
- zmiany w ERG.

Ciała obce wewnątrzgałkowe zdiagnozowane w krótkim czasie po urazie powinny zostać usunięte. Gdy mamy do czynienia z IFOB bezobjawowym przez wiele miesięcy czy lat po urazie decyzja jest trudna. Z jednej strony usunięcie IFOB i jego powikłań, np. zaćmy słonecznikowej, może przynieść poprawę. Z drugiej strony pozostaje ryzyko operacyjne i niepewne rokowanie co do końcowego efektu. Przebieg witrektomii powinien obejmować: wykonanie czterech portów umożliwiających zastosowanie techniki dwuręcznej, witrektomię centralną, indukowanie PVD, uwidocznienie IFOB i jego ekstrakcję przez poszerzoną górnoskroniową sklerotomię. Następnie w przypadku IFOB mającego kontakt z naczyniówką i twardówką oraz wokół rany wlotowej zaleca się profilaktyczną chorioretinektomię przy użyciu endodiatermii. Koagulacja siatkówki i naczyniówki powinna uwidocznić 1 mm twardówki wokół wlotu lub miejsca kontaktu ciała obcego ze ścianą gałki ocznej. Profilaktyczna chorioretinektomia zapobiega rozwojowi ciężkiego PVR, gdyż dostatecznie szeroki pierścień odsłoniętej twardówki uniemożliwia proliferującym komórkom wytworzenie połączeń i dalsze narastanie na siatkówkę [18]. W kolejnym etapie przeprowadza się endolaser po stronie lokalizacji IFOB, a endotamponadę wykonuje się olejem silikonowym. Trudność przeprowadzenia skomplikowanego zabiegu w przypadku IFOB zostaje wynagrodzona w postaci efektu pooperacyjnego. Chorągiewicz i wsp. [19] opisali wyniki leczenia 22 przypadków z ciałem obcym wewnątrzgałkowym. U wszystkich pacjentów wykonano PPV z usunięciem ciała obcego. U 41% ostrość wzroku poprawiła się po zastosowanym leczeniu.

Nieprzezierne ośrodki optyczne

Kiedy dochodzi do urazu obejmującego całą gałkę oczną, ośrodki optyczne oka (rogówka, soczewka, ciało szkliste) tracą przezierność. Uniemożliwia to wgląd w dno oka i postawienie kompletnej diagnozy oraz przeprowadzenie leczenia. Rogówka traci przejrzystość w wyniku wielu typów urazów. Duża blizna po pierwotnym zszyciu rany wlotowej ciała obcego może ostatecznie uniemożliwić przeprowadzenie PPV. Soczewka, jeśli nie ulegnie zwichnięciu, bardzo rzadko pozostaje przejrzysta. Krwotok do ciała szklistego może być bardzo duży i nie pozwalać na zróżnicowanie szczegółów dna oka.
W takiej sytuacji dysponujemy kilkoma opcjami postępowania, obarczonymi jednak pewnymi wadami. Należą do nich:

- zabieg odroczony
- operacja typu *open sky*
- chirurgia endoskopowa
- zabieg z keratoprotezą czasową.

© Medical Education. For private and non-commercial use only. Downloaded from https://www.journalsmededu.pl/index.php/ophthatherapy/index: 09.08.2025; 11:14,18

Jeśli chirurg zdecyduje o odroczeniu zabiegu do czasu dostatecznego wygojenia się i przejaśnienia rogówki, może dojść do rozwoju witreoretinopatii proliferacyjnej i trakcyjnego odwarstwienia siatkówki [20].

Witrektomia typu *open sky* przeprowadzana jest po wypreparowaniu centralnego płatka rogówki o średnicy 5–6 mm. Po usunięciu soczewki chirurg ma dobry dostęp do komory ciała szklistego, i to z każdej pozycji. Zabieg ten ma jednak wiele wad. Ciśnienie wewnątrzgałkowe po wypreparowaniu rogówki spada do 0 mmHg. Gałka oczna zapada się i zabieg staje się trudny do przeprowadzenia. Oko można na czas zabiegu wypełniać hialuronianem sodu, nie przynosi to jednak spodziewanych korzyści [21]. Witrektomia typu *open sky* naraża oko na wystąpienie krwotoku wypierającego [22].

Endoskopowa witrektomia stanowi ciekawą alternatywę. Ograniczenie polega na braku dostępności aparatu do endoskopii w większości ośrodków okulistycznych. Również niewielu chirurgów ma doświadczenie w przeprowadzaniu tego zabiegu. Witrektomia endoskopowa zajmuje mniej czasu i wiąże się z mniejszą liczbą kolejnych zabiegów w porównaniu z keratoprotezą czasową. Daje możliwość odroczenia keratoplastyki w czasie, co ma znaczenie ze względu na wysokie ryzyko niepowodzenia przeszczepienia we wczesnym okresie po urazie. Dodatkowo umożliwia obserwację obwodowej części siatkówki, podstawy ciała szklistego, części płaskiej (*pars plana*) ciała rzęskowego oraz części sfałdowanej (*pars plicata*) ciała rzęskowego bez naruszenia komory przedniej oraz bez wgłobienia twardówki, co pozwala zmniejszyć ryzyko wystąpienia powikłań śródoperacyjnych, np. krwotoku [23].

Terapią z wyboru wydaje się zastosowanie keratoprotezy czasowej (TKP, *temporary keratoprosthesis*) podczas witrektomii. Jej przewaga nad operacją endoskopową polega na umożliwieniu wcześniejszej poprawy widzenia pacjenta oraz pozwala chirurgowi na badania dna oka po operacji. Keratoproteza czasowa jest sztucznym, czasowym przeszczepem zastępującym nieprzezierną rogówkę na czas witrektomii. Umożliwia wgląd podczas PPV i zamyka gałkę. Zabieg kończy się standardową keratoplastyką. Kiedy nie jest dostępna rogówka dla biorcy, to po skończonej witrektomii można ponownie naszyć rogówkę biorcy na czas oczekiwania na przeszczep. Zabieg witrektomii z TKP obejmuje następujące kroki:

- założenie trokarów
- przyszycie pierścienia Flieringa
- usunięcie rogówki biorcy
- przyszycie TKP
- wpust przedniokomorowy
- chirurgię witreoretinalną
- usunięcie TKP
- rekonstrukcję przedniego odcinka oka
- przeszczepienie
- usunięcie trokarów
- zamknięcie sklerotomii
- usunięcie pierścienia Flieringa [9].

Nowomiejska i wsp. wykazali skuteczność zastosowania keratoprotezy czasowej w łączonym zabiegu z witrektomią *23-gauge* i przeszczepieniem rogówki u pacjentów z patologią w obrębie komory ciała szklistego i nieprzezierną rogówką [13]. Ostrość widzenia poprawiła się u 59% pacjentów objętych badaniem. Pomimo tego pozostawała na niskim poziomie. Łączony zabieg pozwala na rekonstrukcję gałki ocznej, a wyniki funkcjonalne stale nie są zadowalające.

Zapalenie wnętrza gałki ocznej

Zapalenie wnętrza gałki ocznej to poważne powikłanie urazu otwartego gałki ocznej. Około 25% przypadków zapalenia wnętrza gałki ocznej stanowią następstwa urazu oka, a 7% wszystkich urazów otwartych gałki ocznej wiąże się z rozwojem zapalenia wnętrza gałki ocznej [24]. Mając na względzie wdrażanie odpowiednich strategii leczenia, zapalenie wnętrza gałki ocznej należy dzielić na wczesne i późne (zaawansowane) (tab. 2).

TABELA 2

Podział zapalenia wnętrza gałki ocznej. Na podstawie [25].

Wczesne	Późne (zaawansowane)
włóknik w komorze przedniej	zaawansowane zmiany w KP i KCV
poziom ropy do 1 mm	poziom ropy przekracza 1 mm
zachowany jest czerwony refleks z dna oka	brak refleksu z dna oka

TABELA 3

Podział objawów wczesnego i późnego zapalenia wnętrza gałki ocznej. Na podstawie [9].

Wczesne	Późne
obrzęk, zaczerwienienie powiek, obrzęk spojówek	
	wytrzeszcz
obrzęk rogówki	ropne nacieczenie rogówki, ropień, pierścieniowate owrzodzenie
nagromadzenie białych krwinek w komorze przedniej	*hypopyon*
błona włóknikowa pokrywająca tęczówkę i soczewkę	
utrata widoczności szczegółów dna oka	
	brak refleksu z dna oka
nacieki komórkowe w przedniej części ciała szklistego	ropień w ciele szklistym

© Medical Education. For private and non-commercial use only. Downloaded from https://www.journalsmededu.pl/index.php/ophthatherapy/index: 09.08.2025; 11:14,18

Wśród czynników ryzyka rozwoju zapalenia wnętrza gałki ocznej można wymienić:

- opóźnienie zamknięcia rany dłuższe niż 24 h
- pęknięcie torebki soczewki
- zanieczyszczoną ranę
- zaawansowany wiek pacjenta
- obecność wewnątrzgałkowego ciała obcego, zwłaszcza organicznego [26].

Retinopatia w przebiegu zapalenia wnętrza gałki ocznej charakteryzuje się:

- okołonaczyniowymi naciekami
- krwotokami
- obszarami obrzęku
- wysiękowym odwarstwieniem siatkówki
- martwicą.

Zmiany te są niekiedy widoczne dopiero podczas witrektomii ze względu na wcześniej ograniczony wgląd. Bardzo często dochodzi do powstania ropnia plamki, stąd końcowa ostrość wzroku jest bardzo niska.
Najczęstsze patogeny wywołujące pourazowe zapalenie wnętrza gałki ocznej to bakterie z rodzaju *Bacillus* i *Streptococcus*. Rzadziej występują: *S. epidermidis*, *S. aureus*, *Propionibacterium acnes*, *Pseudomonas*, bakterie Gram-ujemne oraz grzyby [27].
Strategia postępowania w przypadku późnego (zaawansowanego) zapalenia wewnątrzgałkowego polega na wykonaniu pilnej witrektomii. Do momentu wdrożenia leczenia pacjent powinien pozostawać w pozycji siedzącej, aby toksyny i materiał zakaźny nie osadzały się na plamce. Jeśli pacjent z rozpoznanym zapaleniem wnętrza gałki ocznej znajduje się w znacznej odległości od centrum okulistycznego, w którym przeprowadzane są tego typu zabiegi, należy rozważyć doszklistkową iniekcję antybiotyku przed transportem. Kuhn i wsp. osiągnęli dobre wyniki, stosując iniekcję antybiotyku (wankomycyny) oraz częstą obserwację we wczesnych stadiach zapalenia wnętrza gałki ocznej [28]. We wszystkich przypadkach należy stosować antybiotykoterapię miejscowo i ogólnie. Korzystne jest podawanie tropikamidu w kroplach w celu zahamowania powstawania zrostów. Interwencja chirurgiczna polega na wykonaniu 3- lub 4-portowej witrektomii. Zaleca się pobranie próbki z komory przedniej oraz z komory ciała szklistego do badań mikrobiologicznych. Powinny one zostać niezwłocznie dostarczone do laboratorium. W oczach fakijnych trzeba przeprowadzić fakoemulsyfikację. Żeby osiągnąć lepsze wyniki płukania torebki soczewki, powinno się wykonać kapsulotomię tylną. W kolejnym etapie należy ostrożnie wyciąć ciało szkliste, usuwając wszystkie masy infekcyjne. Witrektomię powinno się wykonywać warstwami od przodu do tyłu. Jeśli jest to możliwe, wykonać tylne odłączenie ciała szklistego. Dzięki temu plamka traci bezpośredni kontakt z materiałem infekcyjnym. Wycięcie ciała szklistego poprawia cyrkulację płynu w gałce ocznej oraz penetrację przez antybiotyki. Następny krok to podanie antybiotyków do komory ciała szklistego. Aktualnie protokoły antybiotyków do stosowania doszklistkowego wymieniają wankomycynę (1,0 mg/0,1 ml), antybiotyk peptydowy ze spektrum działania przeciwko bakteriom Gram-dodatnim, w połączeniu z ceftazydymem (2,2 mg/0,1 ml), antybiotykiem β-laktamowym obejmującym bakterie Gram-ujemne. W przypadku pacjentów wrażliwych na leki β-laktamowe można rozważyć amikacynę (400 μg/0,1 ml), antybiotyk aminoglikozydowy, w miejsce ceftazydymu [9]. Roztwór wankomycyny w stężeniu 0,2 mg/ml należy dodać do płynu infuzyjnego. Antybiotykoterapię kontynuuje się pooperacyjnie. Jej elementy należy zweryfikować z antybiogramem po otrzymaniu wyników posiewów z pobranych materiałów. Jeśli istnieje podejrzenie infekcji grzybiczej, należy rozpocząć terapię przeciwgrzybiczą (doszklistkowo i ogólnoustrojowo: amfoterycyna, opcjonalnie worikonazol; miejscowo: natamycyna) [27]. Zabieg kończy podanie oleju silikonowego jako endotamponady. Badania *in vitro* wykazały jego bakteriostatyczne działanie [29]. Opublikowano wyniki leczenia pacjentki z zapaleniem wnętrza gałki ocznej wtórnym do IFOB i nieprzejrzystymi ośrodkami optycznymi, przeprowadzonego na podstawie powyżej przedstawionych strategii [30]. Zastosowana terapia pozwoliła na zachowanie gałki ocznej i poczucia światła.
Pomimo dostępu do zaawansowanych technik operacyjnych, pourazowe zmiany pozostają trudne do leczenia.

PODSUMOWANIE

Współczesne strategie leczenia chirurgicznego ciężkich urazów gałki ocznej pozwalają osiągnąć w większości przypadków zadowalające wyniki rekonstrukcyjne. Jednak efekty funkcjonalne pozostawiają wiele do życzenia.

ADRES DO KORESPONDENCJI
dr n. med. Małgorzata Ozimek
Klinika Okulistyki Ogólnej, Katedra Okulistyki,
Uniwersytet Medyczny w Lublinie
20-079 Lublin, ul. Chmielna 1
tel.: (81) 532-86-01
e-mail: malgorzata.anna.ozimek@gmail.com

© Medical Education. For private and non-commercial use only. Downloaded from
https://www.journalsmededu.pl/index.php/ophthatherapy/index: 09.08.2025; 11:14,18

Piśmiennictwo

1. Mackiewicz J, Machowicz-Matejko E, Sałaga-Pylak M, et al. Penetrating eye trauma epidemiology in own material. Klin Oczna 2004; 106(3 Suppl): 448-449.
2. Kuhn F, Mester V, Berta A, et al. Epidemiology of severe eye injuries. United States Eye Injury Registry (USEIR) and Hungarian Eye Injury Registry (HEIR). Ophthalmologe 1998; 95(5): 332-343.
3. Casson RJ, Walker JC, Newland HS. Four-year review of open eye injuries at the Royal Adelaide Hospital. Clin Experiment Ophthalmol 2002; 30(1): 15-18.
4. Liggett PE, Pince KJ, Barlow W, et al. Ocular trauma in an urban population. Review of 1132 cases. Ophthalmology 1990; 97(5): 581-584.
5. Katz J, Tielsch JM. Lifetime prevalence of ocular injuries from the Baltimore Eye Survey. Arch Ophthalmol 1993; 111(11): 1564-1568.
6. Sinclair SA, Smith GA, Xiang H. Eyeglasses-related injuries treated in U.S. emergency departments in 2002–2003. Ophthalmic Epidemiol 2006; 13(1): 23-30.
7. Parker JF, Simon HK. Eye injuries due to paintball sports: a case series. Pediatr Emerg Care 2004; 20(9): 602-603.
8. Kuhn F, Morris R, Witherspoon CD, et al. A standardized classification of ocular trauma. Ophthalmology 1996; 103(2): 240-243.
9. Kuhn F, Zagórski Z, Bielińska A. Urazy oka. Czelej, Lublin 2011: 5, 39, 184-185, 198.
10. Brinton GS, Aaberg TM, Reeser FH, et al. Surgical results in ocular trauma involving the posterior segment. Am J Ophthalmol 1982; 93(3): 271-278.
11. De Juan E, Sternberg P, Michels RG. Penetrating ocular injuries. Types of injuries and visual results. Ophthalmology 1983; 90(11): 1318--1322.
12. Kuhn F, Maisiak R, Mann L, et al. The Ocular Trauma Score (OTS). Ophthalmol Clin North Am 2002; 15(2): 163-165.
13. Nowomiejska K, Haszcz D, Forlini C, et al. Wide-Field Landers Temporary Keratoprosthesis in Severe Ocular Trauma: Functional and Anatomical Results after One Year. J Ophthalmol. 2015; 2015: 163675 [doi: 10.1155/2015/163675].
14. Brackup AB, Carter KD, Nerad JA, et al. Long-term follow-up of severely injured eyes following globe rupture. Ophthal Plast Reconstr Surg 1991; 7(3): 194-197.
15. Rofail M, Lee GA, O'Rourke P. Quality of life after open-globe injury. Ophthalmology 2006; 113(6): 1057.e1-3.
16. Unver YB, Acar N, Kapran Z, et al. Prognostic factors in severely traumatized eyes with posterior segment involvement. Ulus Travma Acil Cerrahi Derg 2009; 15(3): 271-276.
17. Lewandowski B, Brodowski R, Dymek M, et al. Obrażenia oczodołu powikłane obecnością ciała obcego. Okulistyka 2010; 4: 34.
18. Kuhn F, Mester V, Morris R. A proactive treatment approach for eyes with perforating injury. Klin Monatsblätter für Augenheilkd 2004; 221(8): 622-628.
19. Chorągiewicz T, Nowomiejska K, Wertejuk K, et al. Surgical treatment of open globe trauma complicated with the presence of an intraocular foreign body. Klin Oczna 2015; 117(1): 5-8.
20. Cleary PE, Ryan SJ. Mechanisms in traction retinal detachment. Dev Ophthalmol 1981; 2: 328-333.
21. Prost M. Chirurgia witreoretinalna w chorobach oczu u dzieci. Okulistyka 1999; 2(3): 22-26.
22. Garcia-Valenzuela E, Blair NP, Shapiro MJ, et al. Outcome of vitreoretinal surgery and penetrating keratoplasty using temporary keratoprosthesis. Retina 1999; 19(5): 424-429.
23. Boscher C, Kuhn F. An endoscopic overview of the anterior vitreous base in retinal detachment and anterior proliferative vitreoretinopathy. Acta Ophthalmol 2014; 92(4): e298-e304.
24. Mamalis N. Endophthalmitis. J Cataract Refract Surg 2002; 28(5): 729-730.
25. Morris RE, Witherspoon CD, Feist RM, et al. Infectious endophthalmitis: an ocular emergency. Ala Med 1986; 56(5): 18-20, 25-26.
26. Essex RW, Yi Q, Charles PG, Allen PJ, et al. Post-traumatic endophthalmitis. Ophthalmology 2004; 111(11): 2015-2022.
27. Kernt M, Kampik A. Endophthalmitis: Pathogenesis, clinical presentation, management, and perspectives. Clin Ophthalmol 2010; 4: 121-135.
28. Kuhn F, Gini G. Ten years after... are findings of the Endophthalmitis Vitrectomy Study still relevant today? Graefe's Arch Clin Exp Ophthalmol 2005; 243(12): 1197-1199.
29. Mackiewicz J, Kozioł-Montewka M, Kosior-Jarecka E, et al. Evaluation of antimicrobial properties of silicon oil – in vitro studies. Klin Oczna 2004; 106(3 Suppl): 434-435.
30. Ozimek M, Nowomiejska K, Forlini C, et al. Posttraumatic endophthalmitis due to tobacco drying wire treated with vitrectomy, temporary keratoprosthesis, and keratoplasty. Ophthalmol J 2016; 1(1): 36-39.

For non-commercial use only

© Medical Education. For private and non-commercial use only. Downloaded from
https://www.journalsmededu.pl/index.php/ophthatherapy/index: 09.08.2025; 11:14,18