

Postępowanie w zakrzepie żyły środkowej siatkówki z obrzękiem plamki

Treatment of retinal vein occlusion with macular edema

Ewa Piotrowska, Agata Mikitiuk-Potyra

Oddział Okulistyki, Szpital Czerniakowski w Warszawie
Ordynator: dr n. med. Ewa Piotrowska



NAJWAŻNIEJSZE

Zakrzep żyły siatkówki (RVO, *retinal vein occlusion*) i wynikające z niego powikłania stanowią obok makulopatii cukrzycowej najczęstszą naczyniową przyczynę upośledzenia widzenia na świecie.

HIGHLIGHTS

Retinal vein occlusion (RVO) and the resulting complications of diabetic maculopathy are the next most common vascular cause of impaired vision in the world.

STRESZCZENIE

Zakrzep żyły siatkówki (RVO, *retinal vein occlusion*) i wynikające z niego powikłania stanowią obok makulopatii cukrzycowej najczęstszą naczyniową przyczynę upośledzenia widzenia na świecie. Postępowanie w RVO obejmuje identyfikację i leczenie czynników ryzyka oraz rozpoznanie i leczenie zagrażających upośledzeniu wzroku powikłań. Istotną rolę w leczeniu obrzęku plamki w RVO odgrywają iniekcje anti-VEGF. Fokoagulacja może być skuteczna jedynie w leczeniu zakrzepu gałęzi żyły środkowej siatkówki.

Słowa kluczowe: zakrzep żyły środkowej siatkówki, obrzęk plamki, terapia anti-VEGF, laseroterapia

ABSTRACT

Retinal vein occlusion (RVO) and the resulting complications of diabetic maculopathy are the next most common vascular cause of impaired vision in the world. Management of RVO include identification and treatment of risk factors, diagnosis and treatment of vision impairment threatening complications. An important role in the treatment of macular edema in RVO play injections of anti-VEGF.

Key words: retinal vein occlusion, macular edema, anti-VEGF therapy

Zakrzep żyły siatkówki (RVO, *retinal vein occlusion*) i wynikające z niego powikłania stanowią obok makułopatii cukrzycowej najczęstszą naczyniową przyczynę upośledzenia widzenia. Szacuje się, że na świecie występuje corocznie 520 nowych zachorowań na milion mieszkańców [1]. RVO typowo pojawia się u osób w średnim wieku i starszych, powyżej 50. r.ż., z jednakową częstością występowania u obu płci.

Patogeneza choroby wiąże się z powstaniem skrzepliny w świetle naczynia żylnego, która może obejmować żyłę centralną siatkówki (CRVO, *central retinal vein occlusion*) lub jej gałązkę (BRVO, *branch retinal vein occlusion*). Jedną z głównych przyczyn okluzji światła żyły środkowej siatkówki jest ucisk usztywnionej ściany naczynia tętniczego w przebiegu miażdżycy.

Innymi przyczynami zamknięcia żył siatkówki mogą być stan zapalny ściany naczynia żylnego (choroba Behçeta, sarkoidoza, ziarniniakowatość Wegenera, zespół Goodpasture'a), a także zespoły zwiększonego wykrzepiania (zespół antyfosfolipidowy, hiperhomocysteinemia, zaburzenia układu krzepnięcia) (tab. 1).

W wyniku zamknięcia naczynia żylnego dochodzi do zastoju i postępującego niedotlenienia siatkówki, załamania bariery krew-siatkówka. Występuje wzrost uwalniania czynników angiogenezy, zwłaszcza czynnika wzrostu śródbłonna naczyń (VEGF, *vascular endothelial growth factor*) oraz mediatorów zapalnych: interleukiny Il-8, Il-6, Il-12, cytokiny – białko chemotaktyczne dla monocytów (MCP, *monocyte chemotactic protein*). Mediatorzy te zwiększają przepuszczalność naczyń i nasilają przesięki.

Ze względu na postępowanie lecznicze i rokowanie wyróżnia się dwa typy zakrzepów: niedokrwienny i bez niedokrwienia. Szacuje się, że do 3 miesięcy od wystąpienia choroby u 75% pacjentów występuje postać bez niedokrwienia, jednak u 30% dochodzi do progresji do postaci niedokrwienniej [2].

DIAGNOSTYKA

Postępowanie w RVO obejmuje identyfikację i leczenie modyfikowalnych czynników ryzyka oraz rozpoznanie

TABELA 1

Czynniki ryzyka rozwoju zakrzepu żyły siatkówki.

Grupa ryzyka	Czynnik ryzyka	Cechy w zarysie
Ogólne	Nadciśnienie tętnicze	Najczęstszy czynnik ryzyka, często świeżo wykryte. Źle kontrolowane zwiększa ryzyko nawrotu zakrzepu w tym samym i drugim oku [4]
	Hiperlipidemia	W młodszej grupie pacjentów niedoczynność tarczycy może powodować wtórną hipercholesterolemię
	Cukrzyca [4]	
Hematologiczne	Zespół antyfosfolipidowy Hiperhomocysteinemia Czynnik V Leiden Białko S, C Niedobór antytrombin	Dwa pierwsze są głównymi hematologicznymi czynnikami ryzyka najsilniej związanymi z CRVO
	Zespół mieloproliferacyjny	
Leki	Diuretyki Leki antykoncepcyjne Glikokortykosteroidy	
Choroby autoimmunologiczne	Choroba Behçeta Sarkoidoza Ziarniniakowatość Wegenera	Pierwotny proces zapalny w ścianie naczynia żylnego
	Guzkowe zapalenie tętnic Zespół Goodpasture'a	Ucisk tętnic na naczynia żylne
	Toczeń układowy	Zespół antyfosfolipidowy

i leczenie zagrażających utratą wzroku powikłań zakrzepu. Określenie współwystępujących chorób i czynników ryzyka wystąpienia zakrzepu stanowi istotną część badania podmiotowego [3]. Zagadnienia interdyscyplinarnej i długoterminowej opieki nad pacjentem z zakrzepem są dyskutowane przez okulistów i internistów od lat. Warunki skuteczności leczenia to m.in. odpowiednio wczesne rozpoznanie objawów klinicznych i dodatkowe badania diagnostyczne.

Badanie podmiotowe obejmuje:

- identyfikację ogólnych czynników ryzyka i stosowanych leków (tab. 1)
- wywiad w zakresie okulistyki (nadwzroczność, jaskra).

Badanie przedmiotowe:

- Wskazane są kontrolne pomiary ciśnienia tętniczego oraz przeprowadzanie podstawowych badań laboratoryjnych: morfologii, OB, oznaczenia stężenia mocznika i kreatyniny w surowicy, glukozy, lipidogramu, określenia poziomu hormonów tarczycy, jonogram, elektroforezy białek osocza i układ krzepnięcia (APTT, protrombina). Zalecana jest konsultacja internistyczna.
- Badanie okulistyczne zaczyna się od sprawdzenia najlepszej skorygowanej ostrości wzroku. Jak wykazało badanie CVOS [5], rezultaty leczenia i końcowa ostrość wzroku zależą od wyjściowej ostrości wzroku. Pacjenci z początkową ostrością wzroku 6/12 lub lepszą mają większą szansę zachować dobre widzenie niż pacjenci z wyjściowo gorszą ostrością wzroku. Tylko u 20% pacjentów z początkową ostrością wzroku 6/15–6/60 ostrość poprawia się do 6/15, podczas gdy 80% pacjentów z początkową ostrością wzroku gorszą niż 6/60 pozostaje na tym poziomie lub ostrość u nich się pogarsza.

Obowiązują: szczegółowe badanie przedniego odcinka w lampie szczelinowej z oceną waskularyzacji tętnicówki i reakcji źrenicy na światło, pomiar ciśnienia śródgałkowego, gonioskopia, badanie dna oka w mydriazie.

Podstawowymi dodatkowymi metodami diagnostycznymi są optyczna koherentna tomografia siatkówki (OCT, *optical coherence tomography*) i angiografia fluoresceinowa (AF, *fluorescein angiography*). OCT pozwala na ocenę morfologii płamki, a na podstawie AF możemy określić rodzaj zakrzepu: bez niedokrwienia lub niedokrwienno, gdy obszar braku perfuzji zajmuje powyżej 10 średnic tarczy n II (10 DD), oraz kwalifikować obrzęk płamki jako ogniskowy, rozległy, niedokrwienno, co wpływa na dalsze postępowanie lecznicze.

LECZENIE

Cele leczenia zakrzepu zakładają poprawę lub stabilizację ostrości wzroku. Obecnie metody leczenia powikłań zakrzepu obejmują iniekcje doszklistkowe preparatów anty-VEGF, glikokortykosteroidów oraz fotokoagulacje laserowe siatkówki.

W niewielu badaniach klinicznych prezentowane są wyniki retinotomii radialnej pochewki n II (RON) w CRVO czy sheatotomii w BRVO [6]. W fazie badań klinicznych jest także zastosowanie laserowych anastomoz naczyńkowo-siatkówkowych.

OBRZĘK PŁAMKI

Wytyczne Polskiego Towarzystwa Okulistycznego (PTO) rekomendują stosowanie w obrzęku płamki w BRVO bez niedokrwienia do 3 miesięcy iniekcje ranibizumabu lub deksametazonu w monoterapii i/lub uzupełnione o laseroterapię. W przypadku BRVO z niedokrwieniem zalecane jest natychmiastowe leczenie iniekcjami z ranibizumabu lub deksametazonu i/lub fotokoagulacją.

Skuteczność terapii ranibizumabem w obrzęku płamki w RVO została potwierdzona w badaniach CRUISE i BRAVO [7, 8].

Postępowaniem zatwierdzonym i stosowanym w leczeniu obrzęku płamki w przebiegu zakrzepu pnia żyły środkowej siatkówki są iniekcje anty-VEGF lub deksametazonu.

Obecnie zarejestrowane są dwa preparaty anty-VEGF w leczeniu obrzęku płamki w przebiegu CRVO – ranibizumab i aflibercept. Ostatnie badanie CRYSTAL wykazało skuteczność terapii ranibizumabem także w niedokrwienno obrzęku płamki w CRVO trwającym powyżej 12 miesięcy. Działanie afliberceptu zostało potwierdzone w wielośrodkowym badaniu klinicznym COPERNICUS [9].

Iniekcje doszklistkowe 0,5 mg ranibizumabu lub 2,0 mg afliberceptu podawane są co miesiąc w pojedynczym wstrzyknięciu do ciała szklistego do czasu uzyskania maksymalnej ostrości widzenia i stabilizacji parametrów anatomicznych ocenianych w OCT. Odstęp między iniekcjami nie powinien być krótszy niż miesiąc. Leczenie jest wznawiane w przypadku pogorszenia ostrości wzroku spowodowanego nawracającym obrzękiem płamki.

Terapia doszklistkowa glikokortykosteroidami niesie ze sobą ryzyko rozwoju jaskry i zaćmy. Obecnie deksametazon jest jedynym glikokortykosteroidem zarejestrowanym i dopuszczonym w Polsce do leczenia obrzęku płamki w przebiegu RVO. Podawany bezpośrednio do komory ciała szklistego w postaci biodegradowalnego

implantu uwalnia cząsteczki leku przez 6 miesięcy. Jego skuteczność potwierdzono w badaniach klinicznych GENEVA i Kuppermann [10].

Fotokoagulacja laserowa pozostaje alternatywą w leczeniu obrzęku plamki w BRVO. Fotokoagulacja powinna zostać poprzedzona angiografią fluoresceinową w celu ustalenia typu obrzęku oraz oceny perfuzji w plamce. Wytyczne PTO rekomendują zastosowanie fotokoagulacji typu „grid” u osób z ostrością 20/40 lub mniejszą spowodowaną obrzękiem plamki bez niedokrwienia oraz fotokoagulacji typu „ogniskowego” w przypadku ograniczonego obrzęku plamki ze zidentyfikowanymi miejscami przecieku w angiografii. Fotokoagulację przeprowadza się ok. 3–6 miesięcy po postawieniu diagnozy, aby umożliwić częściowe wchłonięcie wybroczyn i wysięków. Wykonuje się średnio 20–100 delikatnych aplikacji rozsianych w obszarach naczyniowego przecieku, unikając strefy FAZ [11].

Alternatywę dla tradycyjnej laseroterapii może stanowić użycie laserów mikropulsowych (MPLT, *MicroPulse laser therapy*). W tym przypadku poddana działaniu siatkówka nie ulega fotokoagulacji, lecz stymulacji (nie dochodzi do powstawania mroczków).

NOWOTWÓRSTWO NACZYNIOWE

W przypadku progresji choroby i wystąpienia neowaskularyzacji przedniego lub tylnego odcinka oka wykonuje się panfotokoagulację siatkówki (PRP). Laseroterapia obwodowej siatkówki składa się z ok. 1500–2000 impaktów laserowych o średnicy 500 μm , oddalonych od siebie o 1 średnicę ogniska, czasie 0,05–0,1 i mocy powodującej delikatne zblednięcie siatkówki. Należy unikać wybroczyn [12].

Ze względu na możliwość wystąpienia powikłań: jaskry neowaskularnej i obrzęku plamki, chorzy z RVO wymagają długoterminowej opieki. Ich monitorowanie wydaje się szczególnie istotne, wzięwszy pod uwagę obecne możliwości leczenia obrzęku plamki w przebiegu RVO.

PRZYPADK KLINICZNY

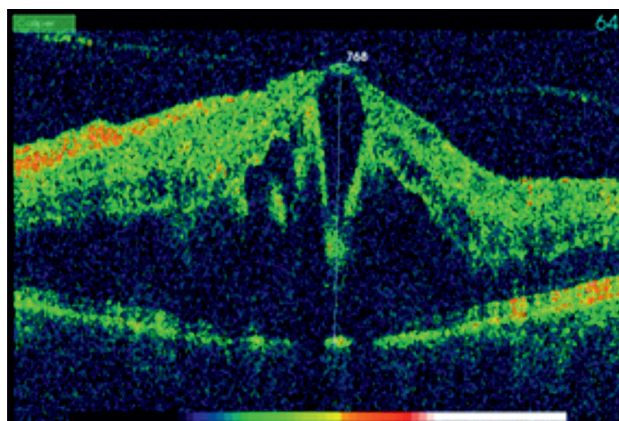
60-letni mężczyzna zgłosił się do szpitala z powodu pogorszenia widzenia OL trwającego od ok. miesiąca. Badanie podmiotowe ujawniło nieuregulowane nadciśnienie tętnicze.

W badaniu okulistycznym odnotowano: Vod = 1,0 cc + 1,0 Dsph, Vos = 0,2 cc + 1,0, Tod = 17 mmHg, Tos = 18 mmHg. W badaniu w lampie szczelinowej w przednim odcinku stwierdzono początkowe zmętnienie soczewek. Na dnie oka prawego, poza zwężeniem naczyń tętniczych z objawami ucisku na skrzyżowaniach tętniczo-żylnych, nie odnotowano odchyłań. W badaniu dna

oka lewego obserwowano obrzęk tarczy n. II z towarzyszącymi płomykowatymi wybroczynami wokół tarczy oraz na całym biegunie tylnym, poszerzone i kręte naczynia żyłne. W badaniu OCT (ryc. 1) stwierdzono masywny obrzęk plamki, zniesienie konturu dołeczka, CRT > 760 μm .

RYCINA 1

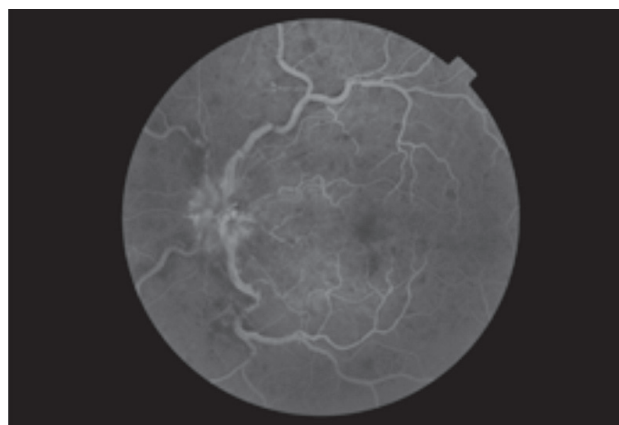
Obrzęk plamki w badaniu OCT przed leczeniem.



W badaniu AF (ryc. 2) odnotowano cechy zakrzepu żyły środkowej siatkówki bez niedokrwienia z towarzyszącym rozległym obrzękiem plamki. Pacjenta zakwalifikowano do terapii ranibizumabem. Po wykonanej iniekcji zaobserwowano znaczną poprawę ostrości wzroku Vos = 0,9 cc + 1,0 D oraz odtworzenie prawidłowego konturu dołka w badaniu OCT (ryc. 3 i 4). Po pierwszej iniekcji i dwóch kolejnych obrzęk plamki powracał po ok. 5–6 tygodniach. Leczenie uzupełniono laseroterapią mikropulsową ognisk przecieku. Po 8 tygodniach ponownie obserwowano powrót obrzęku i spektakularną poprawę ostrości wzroku po czwartej iniekcji i dwóch kolejnych.

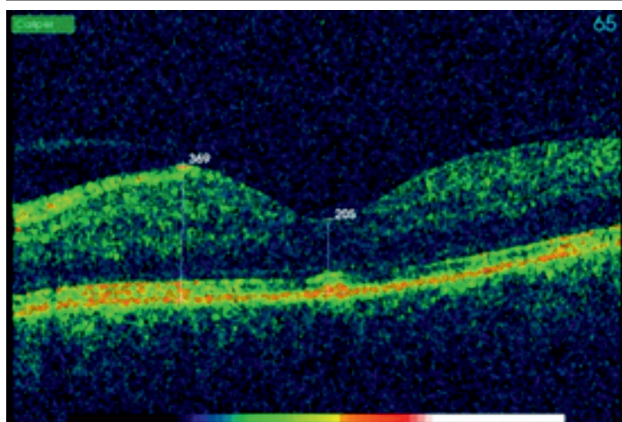
RYCINA 2

Obraz AF zakrzepu bez niedokrwienia przed leczeniem.



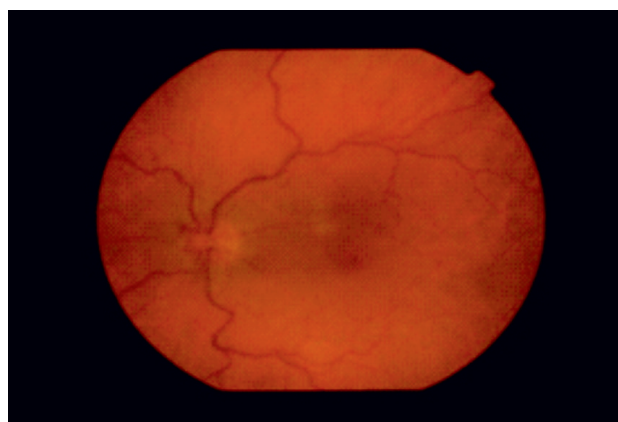
RYCINA 3

Wynik OCT plamki 3 tygodni po iniekcji.



RYCINA 4

Obraz dna oka lewego 3 tygodni po iniekcji.



W prowadzonej przez 18 miesięcy terapii u prezentowanego chorego odnotowano wydłużający się okres remisji choroby. Pacjent z pełną ostrością wzroku do dali i bliży pozostaje pod stałą obserwacją naszego ośrodka.

ADRES DO KORESPONDENCJI**Dr n. med. Ewa Piotrowska**

Oddział Okulistyki, Szpital Czerniakowski w Warszawie

00-739 Warszawa, ul. Stępińska 19/25

e-mail: ewa.e.piotrowska@interia.pl

Piśmiennictwo

1. Rogers S, McIntosh RL, Cheung N, et al. The prevalence of retinal vein occlusion: Pooled data from population studies from the United States, Europe, Asia, and Australia. *Ophthalmology* 2010; 117: 313-319.
2. Mitchell P, Smith W, Chang A. Prevalence and associations of retinal vein occlusion in Australia. The Blue Mountains Eye Study. *Arch Ophthalmol* 1996; 114: 1243-1247.
3. Mirshahi A, Feltgen N, Hansen LL, et al. Retinal vascular occlusions: an interdisciplinary challenge. *Dtsch Arztebl Int* 2008; 105: 474-479.
4. Risk Factors for Central Retinal Vein Occlusion. The Eye Disorders Case-Control Study Group. *Arch Ophthalmol* 1996; 114: 545-554.
5. Natural history and clinical management of central retinal vein occlusion. Central Retinal Vein Occlusion Study Group. *Arch Ophthalmol* 1997; 115: 486-491.
6. NICE Interventional Procedure Guidance IPG334. Arteriovenous crossing sheathotomy for branch retinal vein occlusion [http://guidance.nice.org.uk/IPG334. issued 24 March 2010. Accessed 22 Sep 2010].
7. Brown DM, Campochiaro PA, Singh RP, et al.; for CRUISE Investigators. Ranibizumab for macular edema following central retinal vein occlusion: 6-month primary endpoint results of a phase III study. *Ophthalmology* 2010; 117: 1124-1133.
8. Heier JS, Campochiaro PA, Yau L, et al. Ranibizumab for macular edema due to retinal vein occlusions: long-term follow-up in the HORIZON trial. *Ophthalmology* 2012; 119(4): 802-809.
9. Brown DM, Heier JS, Clark W; Intravitreal Aflibercept Injection for Macular Edema Secondary to Central Retinal Vein Occlusion: 1-Year Results From the Phase 3 COPERNICUS Study Secondary to Central Retinal Vein Occlusion. *Am J Ophthalmol* 2013; 155: 429-437.
10. Haller JA, Bandello F, Belfort R Jr, et al.; OZURDEX GENEVA Study Group. Randomised, sham-controlled trial of dexamethasone intravitreal implant in patients with macular edema due to retinal vein occlusion. *Ophthalmology* 2010; 117: 1134-1146.e3.
11. Shilling JS, Jones CA. Retinal branch vein occlusion: A study of argon laser photocoagulation in the treatment of macular oedema. *Br J Ophthalmol* 1984; 68: 196-198.
12. A randomized clinical trial of early panretinal photocoagulation for ischemic central vein occlusion: The Central Retinal Vein Occlusion Study Group N report. *Ophthalmology* 1995; 102: 1434-1444.