

# Jaskra pierwotnie zamkniętego kąta u osób młodych

*Primary angle-closure glaucoma in young people*

**Maria Hanna Nizankowska**

Centrum Jaskry Ośrodka Okulistyki Klinicznej SPEKTRUM we Wrocławiu  
Kierownik: prof. dr hab. n. med. Maria Hanna Nizankowska



## NAJWAŻNIEJSZE

Prezentacja zasad wczesnego rozpoznawania i postępowania przyczynowego w pierwotnie zamkniętym kącie i jaskrze pierwotnie zamkniętego kąta u osób młodych w celu otwarcia dostępu do anatomicznej drogi odpływu.

## HIGHLIGHTS

The paper presents principles of early diagnostics and management of PAC and PACG in young people in order to open the natural route to the anatomical outflow.

## STRESZCZENIE

Rozpoznanie pierwotnie zamkniętego kąta i jaskry pierwotnie zamkniętego kąta u osób młodych oparte jest na wyniku obrazowania struktur przedniego odcinka przy użyciu koherentnej tomografii optycznej. Zabiegowa korekta stanu anatomicznego, przede wszystkim laserowa, zależy od typu pierwotnie zamkniętego kąta i mechanizmu jego zamknięcia. U młodzieży z czystą formą konfiguracji płaskiej tęczęwki jest to typ II. Typ III to kombinacja konfiguracji *plateau iris* z blokiem źrenicznym powstałym w wyniku skurczu akomodacji i/lub wzrostu soczewki u osób 40–50-letnich. Opis przypadków wprowadza w zasady postępowania mającego na celu otwarcie naturalnej drogi odpływu.

**Słowa kluczowe:** koherentna tomografia optyczna przedniego odcinka, diagnostyka pierwotnie zamkniętego kąta u osób młodych, rola skurczu akomodacji, zasady postępowania w pierwotnym zamknięciu kąta

## ABSTRACT

Diagnostics of primary angle closure and of primary angle-closure glaucoma in young people is based on the optical coherence tomography imaging of the anterior segment. Its surgical management, mainly with laser surgery, depends on the diagnosed type of primary angle closure and its mechanism. Adolescents with plateau iris configuration often present type II of primary angle closure. Type III combines that configuration with pupillary block as a result of chronic accommodation effort and/or physiological lens growth in the 40 to 50-year-old patients. The presented clinical cases introduce the principles of management aimed at reopening the natural route to the anatomical outflow.

**Key words:** anterior segment optic coherence tomography, diagnostics of primary angle-closure glaucoma in young people, chronic accommodation effort, principles of management of primary angle closure

## WPROWADZENIE

W pierwszych latach XXI w. nastąpiła kardynalna zmiana w rozumieniu patomechanizmu jednej z dwóch głównych postaci jaskry, noszącej dotąd nazwę jaskry pierwotnie zamkniętego kąta. Określenia „pierwotna” bądź „samoistna, idiopatyczna” używano w chorobach o złożonej, genetycznie uwarunkowanej i nie w pełni poznanej etiologii. Ponieważ chorób tych nie potrafimy leczyć przyczynowo, pozostają one nieuleczalne, a celem dożywotnej terapii jest powstrzymanie ich rozwoju. Taką chorobą jest jaskra pierwotna otwartego kąta z postępującą neuropatią nerwu wzrokowego prowadzącą do jego pełnej atrofii.

W 2002 r. *International Society of Geographical and Epidemiological Ophthalmology* w podsumowaniu przeglądu systematyzacji jaskry przedstawiło świeżo zdefiniowane pojęcia:

1. Pierwotne zamknięcie kąta (PZK) – stan zagrażającego lub objawiającego się klinicznie zamknięcia przez tęczęwkę dostępu do beleczkowania, występujący w następstwie pierwotnej, anatomicznej budowy oka.
2. Jaskra pierwotnie zamkniętego kąta (JPZK) – neuropatia jaskrowa spowodowana przez wysokie ciśnienie wewnątrzgałkowe, którego przyczyną jest pierwotne, anatomicznie uwarunkowane zamknięcie kąta [1].

Wiedząc, gdzie leży przyczyna choroby, można i należy dążyć do jej usunięcia. Jest to równoznaczne z przerwaniem procesu chorobowego, a więc z wyleczeniem. Co więcej, rozpoznanie przyczyny wyprzedzające kliniczne objawy jaskry, tzn. anatomiczne i funkcjonalne symptomy neuropatii jaskrowej, stanowi działanie profilaktyczne.

Nazwa znaczy wiele. Musi zmieniać tok myślenia i postępowania lekarskiego. „Jaskra pierwotnie zamkniętego kąta” nie jest chorobą nieuleczalną – wymaga leczenia przyczynowego. A pierwszym krokiem jest diagnostyka. I w tej dziedzinie także pojawiła się istotna nowość. Powstało nowe narzędzie, pozwalające na wysokiej jakości bezdotykowe obrazowanie przedniego odcinka oka, w tym kąta tęczęwkowo-rogowkowego wraz z jego otoczeniem. Jest nim optyczna koherentna tomografia (AS OCT, *anterior segment optical coherence tomography*). Dzięki zastosowaniu wiązki światła laserowego o długości fali 1310 nm, pozwalającej na wystarczająco głęboką penetrację struktury przedniego odcinka oka, umożliwia ona szybkie obrazowanie PZK i PZK zagrażającego. Obraz struktur przedniego odcinka oka od rogówki do przedniej części soczewki i ciała rzęskowego włącznie uzyskiwany tomografem optycznym AS OCT Visante™ (Carl Zeiss Meditec) z szybkością 4000 klatek/s ma wysoką rozdzielczość, rzędu 10 μm [2, 3].

Obrazowanie konfiguracji struktur tworzących kąt przesączania w naturalnych warunkach, bez ich nieuniknionego odkształcenia podczas gonioskopii, ukazuje istniejący PZK i jego zakres, a ponadto stan zagrożenia jego wystąpieniem, co umożliwia skuteczną prewencję [4]. Niezmiernie ważne, a niemożliwe do osiągnięcia gonioskopowo, jest także uwidocznienie położenia przedniej części ciała rzęskowego w stosunku do tęczęwki. Ma to kluczowe znaczenie w indywidualnym diagnozowaniu mechanizmu PZK, który nie jest jednorodny.

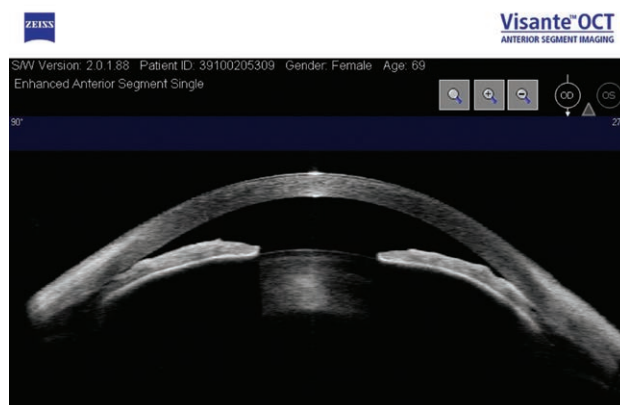
## TRZY MECHANIZMY PZK JAKO PODSTAWA WSKAZAŃ TERAPEUTYCZNYCH

Istnieją 3 anatomiczne typy PZK o 3 odmiennych mechanizmach zamknięcia [5].

**I typ PZK** – w jego mechanizmie podstawową rolę odgrywa patologiczny blok źreniczny. Zamknięcie kąta jest w tym przypadku spowodowane przez zbyt dużą soczewkę, która wywołuje apozycję tęczęwkowo-rogowkową, przez co odcina drogę odpływu do beleczkowania (ryc. 1). W biomikroskopii cechą charakterystyczną stanowi wybitne osiowe spłyście komory przedniej ( $\leq 2$  mm).

### RYCINA 1

PZK typu I w obrazie AS OCT Visante™.



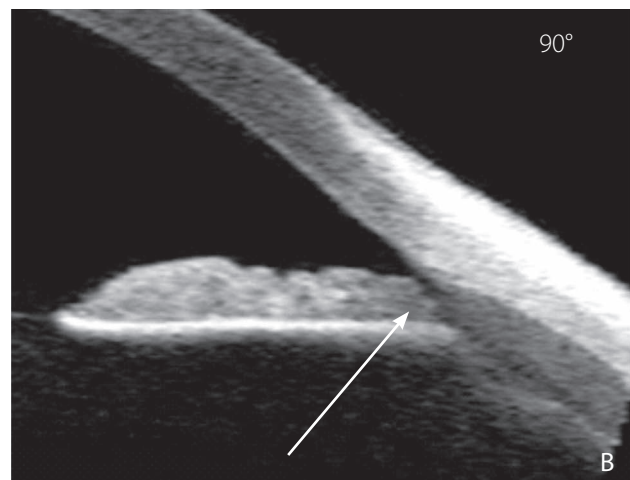
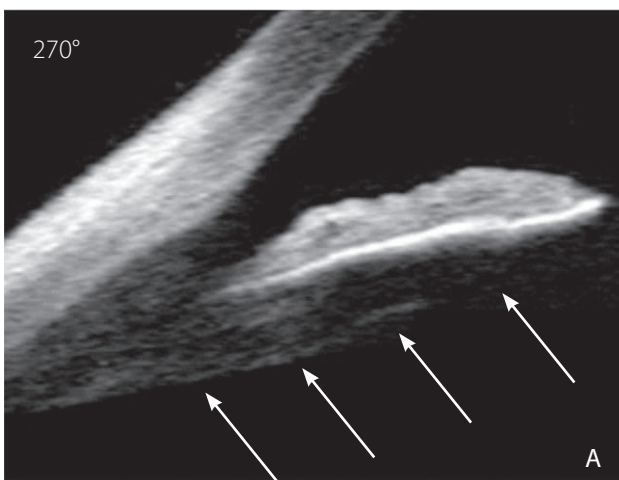
**II typ PZK** – jest wywołany konfiguracją płaskiej tęczęwki. W jego mechanizmie podstawową rolę odgrywa ciało rzęskowe niemające prawidłowo wykształconej bruzdy oddzielającej je od tęczęwki, dlatego jej nasada jest od tyłu podpierana przez anomalnie wydłużone wyrostki rzęskowe (ryc. 2A) [6]. Drugi element istotny w tym mechanizmie to konfiguracja samej tęczęwki z jej kolankowatym wygięciem tuż przy rogówce i stromym stokiem położonym równolegle do beleczkowania. Ten kanapkowaty układ obu struktur skutkuje powstaniem

mostków irydotrabekularnych (ryc. 2B), dających początek szybko powstającemu, zarostowemu stadium zamknięcia kąta. W biomikroskopii cechą charakterystyczną stanowi głęboka komora przednia ( $\geq 2,5$  mm), a w gonioskopii – płaska tęczęwka oraz wąska i słabo rozszerzająca się pod wpływem ucisku szczelina kąta, utrudniająca ogląd jego głębiej położonych struktur [7].

laserem argonowym (ALPI). Impakty koagulujące tęczęwkę są kierowane na jej kolankowate ugięcie, stromo schodzące do położonej głęboko ku tyłowi nasady. Ściągające działanie blizn pokoagulacyjnych powoduje spłaszczenie „garbu” tęczęwki i odciążenie jej od beleczkowania. Efektywność tego zabiegu wzrasta w ciągu kilku miesięcy i jest długotrwała [8–11].

RYCINA 2

Konfiguracja płaskiej tęczęwki w obrazowaniu AS OCT Visante™. Powiększone wycinki tomogramu ukazują charakterystyczne cechy tej konfiguracji, przesądzające o mechanizmie PZK II. A: 270°; B: 90°.



**III typ PZK** – to stan anatomiczny łączący cechy zarówno I, jak i II typu PZK, z większą lub mniejszą przewagą jednego z nich.

Postępowanie przyczynowe w konfiguracji kąta zagrażającej lub powodującej PZK jest wyłącznie zabiegowe [7]. Pierwszy wybór stanowią zabiegi laserowe. W przypadku patologicznego bloku źrenicznego (I typ PZK) jest to laserowa irydotomia przypodstawna, stwarzająca alternatywną drogę przepływu cieczy wodnistej omijającą drogę przezźreniczną.

W przypadku II typu PZK nie stosuje się irydotomii, gdyż w tym mechanizmie zamknięcia kąta nie ma składowej patologicznego bloku źrenicznego wywołanego przez soczewkę. Co więcej, po wykonaniu irydotomii w PZK II dochodzi do pogłębienia apozycji tęczęwkowo-rogówkowej, mogącej spowodować ostre zamknięcie kąta [8]. Chociaż w mechanizmie PZK II główną rolę odgrywa ciało rzęskowe pozbawione przestrzeni oddzielającej jego wyrostki od tęczęwki, to jednak kanapkowy układ jej stromej nasady i beleczkowania ułatwia apozycję, a następnie powstawanie zrostów tęczęwkowo-beleczkowych. Zabiegiem z wyboru jest w tym przypadku obwodowa irydoplastyka przypodstawna wykonywana

Podstawowym warunkiem dobrego efektu irydoplastyki jest jednak określony moment jej wykonania. Musi do niej dojść, zanim szczelina kąta zamknie się zrostami na obszarze przekraczającym połowę jego obwodu.

W przypadku mieszanego mechanizmu PZK III do wcześniej istniejącej konfiguracji płaskiej tęczęwki, nieprowadzącej jednakże do PZK, dołącza mechanizm bloku źrenicznego. Jest on następstwem wzrostu soczewki – bądź fizjologicznego dla wieku, a często pogłębionego przez zaćmę, bądź spowodowanego przez zmiany przednio-tylnego wymiaru soczewki w stanie przewlekłej akomodacji [12–14]. W PZK typu III konieczne są zatem 2 rodzaje postępowania. Pierwszy etap stanowi kompensacja bloku źrenicznego albo przez wykonanie irydotomii przypodstawnej (w pierwszym przypadku), albo przez jego eliminację w wyniku zniesienia efektu bodźca akomodacyjnego (w drugim). Kolejnym etapem jest obwodowa irydoplastyka.

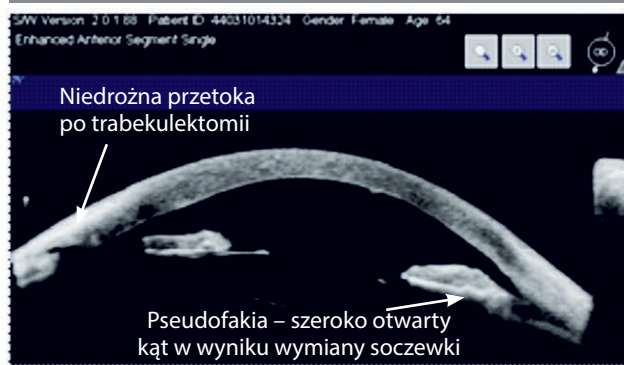
W każdym przypadku zabiegowej korekty pierwotnej konfiguracji kąta przesączania cel stanowi otwarcie dostępu do naturalnej drogi odpływu na co najmniej połowie jej okręgu. Niezbędna jest zatem obrazowa weryfikacja przy użyciu metody AS OCT osiągniętego efektu

i porównanie go ze stanem wyjściowym. Co więcej, zarówno w PZK typu I, jak i w PZK typu III, ze względu na istotną rolę zwiększającej się soczewki, z czasem może dojść do ponownego zagrożenia PZK. Dlatego w oczach fakijnych konieczne jest monitorowanie konfiguracji kąta za pomocą AS OCT w indywidualnie dostosowanych przedziałach czasowych.

Jeśli już wstępny obraz AS OCT Visante™ w PZK I lub PZK III rokuje niewystarczający efekt interwencji laserowej mimo apozycyjnemu zamkniętego kąta, a osiowe spłylenie komory wskazuje na dominujący efekt bloku źrenicznego, należy wdrożyć postępowanie operacyjne. Jest nim klasyczna procedura wymiany własnej soczewki na wszczep sztucznej soczewki wewnątrzgałkowej (IOL, *intraocular lens*) [7, 15–22]. W oczach, w których na co najmniej połowie obwodu kąta zamknięcie nie ma charakteru zarostowego, wymiana soczewki otwiera wystarczająco szeroko naturalną drogę odpływu, optymalizując równocześnie stan optyczny oka i odpływ cieczy wodnistej bez konieczności stosowania zabiegu filtracyjnego. Postępowanie to zapewnia trwałą efekt i nie wymaga monitoringu za pomocą obrazowania AS OCT. Należy podkreślić, iż w takich przypadkach równoczesne wykonywanie fakoekstrakcji i zabiegu filtracyjnego jest niecelowe [7, 23, 24]. Ciecz wodnista, odpływając bez oporu przez otwarty dostęp do dróg naturalnych, na tyle bowiem obniża ciśnienie wewnątrzgałkowe (CWG), iż praktyczny brak przepływu sztucznie wytworzoną drogą uniemożliwia wytworzenie się prawidłowej poduszki filtracyjnej i powoduje zarośnięcie funkcjonalnie zbędnej przetoki (ryc. 3).

### RYCINA 3

Obraz AS OCT Visante™ po wykonaniu 2 lata wcześniej zabiegu fakotrabeulektomii z wszczepieniem IOL. Wymiana soczewki spowodowała wystarczające otwarcie naturalnej drogi odpływu, a w efekcie zarośnięcie pozbawionej przepływu przetoki.



### JPZK U OSÓB MŁODYCH

Aktualny jeszcze niedawno dydaktyczny przekaz, iż patomechanizmem JPZK jest blok źreniczny spowodowany dużą soczewką wynikającą ze zmian związanych z wiekiem i dodatkowo z rozwoju zaćmy, utrwalił przekonanie, iż ta postać jaskry występuje jedynie u osób starszych z płytką komorą przednią. Jest on tym silniejszy, że do czasu diagnostyki obrazowej metodą AS OCT kolejny przekaz podręcznikowy stwierdzał, iż pierwotna, a więc anatomiczna konfiguracja płaskiej tęczówki powodująca PZK typu II w oczach z bardzo głęboką komorą praktycznie nie występuje w populacji rasy kaukaskiej. Z tego powodu nie podejrzewa się występowania JPZK u osób młodych, a co za tym idzie – również się jej nie rozpoznaje. Dodatkowy powód nierozpoznawania w oczach z czystą konfiguracją *plateau iris* stanowi brak epizodów ostrego zamknięcia kąta, typowych dla bloku źrenicznego. Rozwijają się tu natomiast, podstępnie i szybko, najcięższa postać JPZK – jej typ przewlekły z zarostową postacią PZK II.

PZK typu III występuje także u osób młodych, a komponent bloku źrenicznego ma wówczas źródło najczęściej w przewlekłej, często przechodzącej w skurcz akomodacji [14]. Subiektywne objawy w tych przypadkach są nasilone i przyjmują postać narastających w ciągu dnia bólów głowy i oczu oraz osłabienia widzenia. Osoby po 40. r.ż., u których dodatkowe elementy mogą stanowić powiększająca się z wiekiem soczewka i początki starczowzroczności, mogą pod koniec dnia widzieć tęczowe koła wokół źródeł światła (m.in. podczas długotrwałego prowadzenia samochodu), świadczące o wysokim CWG.

### Przykład 1.

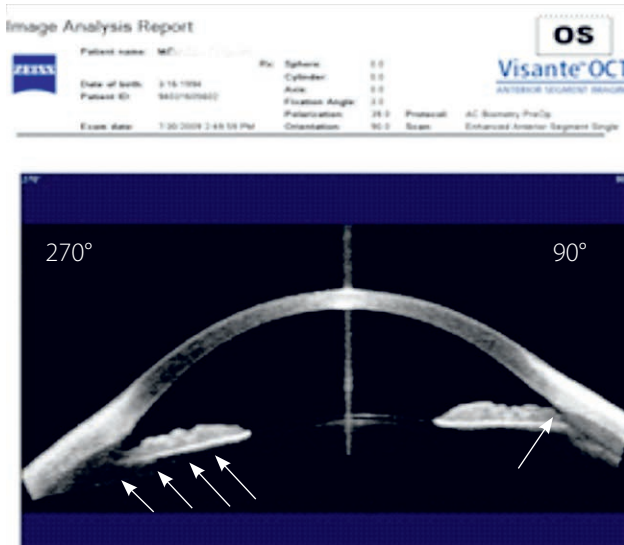
15-letnia M.P. w 2009 r. została skierowana na konsultację przez okulistę leczącego ją od 2 lat z powodu utrzymującego się podwyższonego CWG, które mimo stosowania leków hipotonizujących (miejscowo  $\beta$ -bloker i inhibitor anhidrazy węglanowej [IAW]) słabo się obniżało, a pacjentka skarżyła się na okresowe, nawracające bóle oczu i głowy.

Badanie oftalmoskopowe i obrazowe (HD OCT Cirrus) wykazało w obojgu oczach początkowe cechy neuropatii jaskrowej w postaci zaniku pojedynczych pęczków włókien nerwowych w przestrzeni okołotarczowej, bez ubytków perymetrycznych. Biomikroskopia przedniego odcinka wskazywała na konfigurację płaskiej tęczówki; została ona potwierdzona obrazowo (ryc. 4). Dodatkowo w AS OCT Visante™ zobrazowano charakterystyczną dla tej konfiguracji cystę wypełnioną cieczą wodnistą

(ryc. 5), która produkowana do tylnej komory ma utrudniony odpływ w miejscach, gdzie apozycja wyrostków rzęskowych i tęczówki jest szczególnie silna.

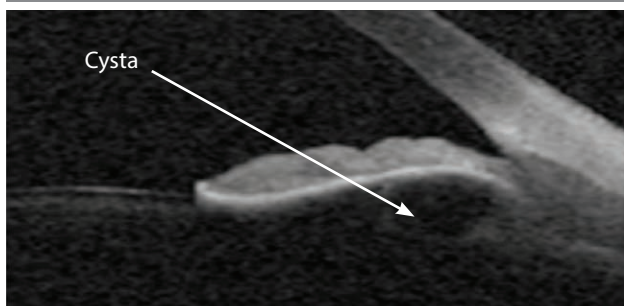
RYCINA 4

PZK II typu w konfiguracji płaskiej tęczówki. Jej szczegóły zostały uwidocznione na rycinie 2A i B.



RYCINA 5

Obraz AS OCT Visante™ – występująca w konfiguracji płaskiej tęczówki cysta wypełniona cieczą wodnistą.



W celu korekty konfiguracji płaskiej tęczówki wykonano irydoplastykę obwodową laserem argonowym. W jej wyniku nastąpiło poszerzenie przestrzeni tęczówko-beleczkowej na całym obwodzie kąta obojga oczu z równoczesnym przerwaniem wcześniej istniejących mostków tkankowych.

Efekt ten jest długotrwały. Kontrolę obrazową u pacjentki wykonuje się corocznie od 6 lat. CWG pozostaje na poziomie  $\approx 17,00$  mmHg bez stosowania leków. Oftalmoskopia i obrazowanie HD OCT Cirrus nie wykazują zmian jaskrowych. Pacjentka nie podaje wcześniejszych dolegliwości typowych dla okresowych zwyżek CWG.

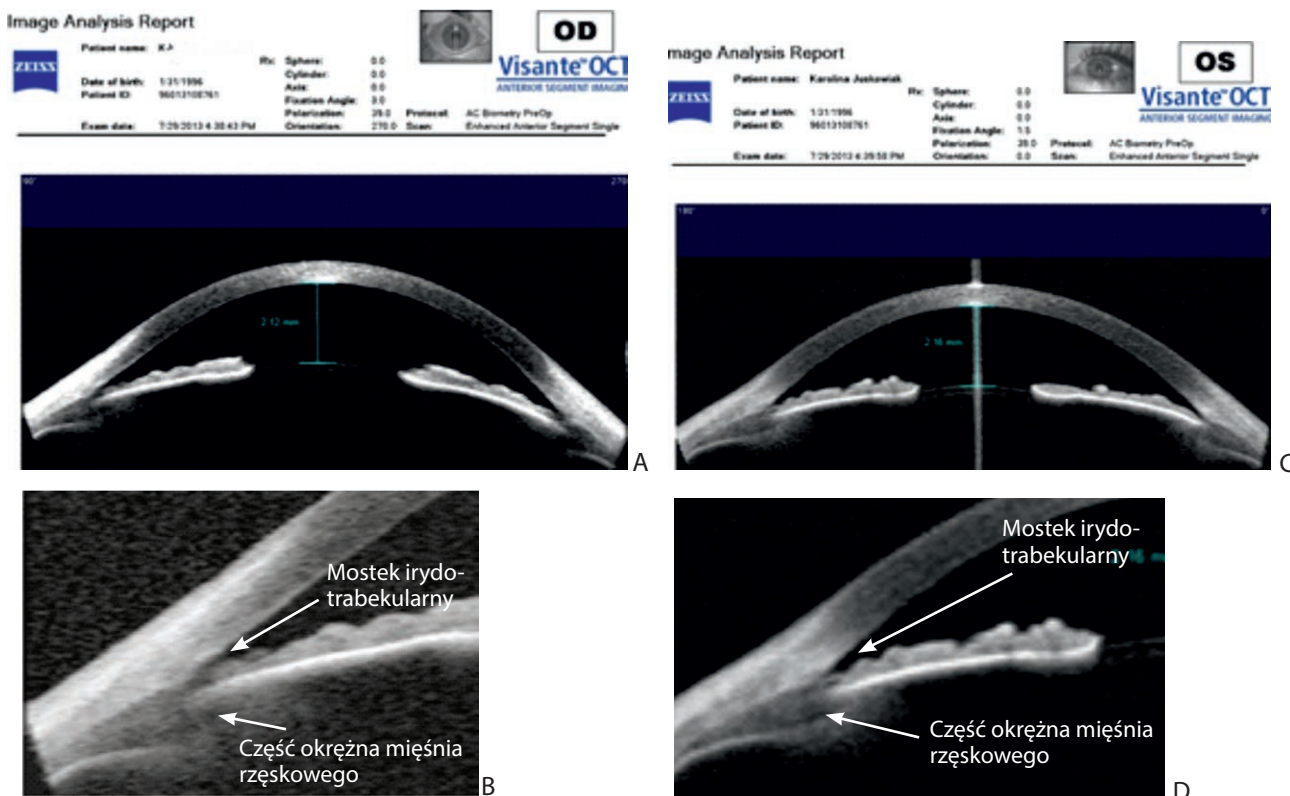
Przykład 2.

17-letnia K.J. została skierowana na konsultację w listopadzie 2013 r. z powodu przewlekłych bólów oczu i głowy oraz pogarszającej się i niedającej skorygować okularami ostrości wzroku; lekarz podejrzewał jaskrę. Autorefraktometria wykazała w obojgu oczach nadwzroczność z niewielką niezbornością: w o.p.  $+3,75$  Dsph/ $-1,75$  Dcyl, oś  $12^\circ$ ; w o.l.  $+3,0$  Dsph/ $-1,75$  Dcyl, oś  $160^\circ$ . Badanie ostrości wzroku z taką korekcją wykazało w obojgu oczach  $V = 0,5-0,6$ . Okularów własnych o analogicznej mocy łamiącej pacjentka nie nosiła, ponieważ nie poprawiały one zadowalająco ostrości widzenia i nie znosiły dolegliwości.

Badaniem w kierunku jaskry stwierdzono: CWG apl.: o.p. 22,0 mmHg, o.l. 20,0 mmHg. Badanie morfologii tarczy nerwu wzrokowego (ONH, *optic nerve head*) i grubości okołotarczowej warstwy włókien nerwowych siatkówki (RNFL, *retinal nerve fiber layer*) za pomocą SD OCT Cirrus wykazało w oku prawym szeroki obszar zaniku włókien nerwowych przy górnym biegunie tarczy, ze zwężeniem pierścienia nerwowo-siatkawkowego na odpowiadającym im odcinku. W lewym oku w obszarze okołotarczowym istniały pasma rozpoczynającego się zaniku RNFL. Pole widzenia w obojgu oczach było prawidłowe. Poniżej został zaprezentowany wynik tomografii AS OCT Visante™.

RYCINA 6

Obraz AS OCT Visante™ przedstawiający PZK typu III u 17-letniej pacjentki ze skurczem akomodacji. Rejestracja w osi pionowej oka prawego (A) i poziomej oka lewego (C). Powiększenie obrazu kąta w sektorze górnym oka prawego (B) i nosowym oka lewego (D). Strzałki wskazują mostki tkankowe, charakterystyczne dla konfiguracji płaskiej tęczęwki, oraz pogrubiałą i przesuniętą w górę i ku przodowi część okrężną mięśnia rzęskowego odpowiadającą za akomodacyjne zwiększenie przednio-tylnego wymiaru soczewki i blok źreniczny.



Cechy konfiguracji płaskiej tęczęwki widoczne na powiększonych wycinkach (ryc. 6B, D) to typowy, stromy stok nasady tęczęwki z mostkami irydotrabekularnymi, a także przylegające do niej od tyłu długie wyrostki ciała rzęskowego.

Ponadto nasadę tęczęwki podpira wyraźnie zarysowująca się pogrubiona i przesunięta dośrodkowo i ku górze wiązka okrężna mięśnia rzęskowego. Przemieszczenie takie występuje w trakcie akomodacji i ma na celu zwolnienie napięcia aparatu więzadełkowego soczewki [12, 14]. Efektem jest zwiększenie jej osiowej grubości przez zmianę następującą w przedniej, centralnej części krzywizny. Wskutek tego dochodzi do spłycenia komory przedniej, której wymiar osiowy wynosił w tym przypadku 2,12 mm w oku prawym i 2,16 mm w lewym, przy jego średniej wartości dla wieku pacjentki wynoszącej 3,2 mm [5]. Do anatomicznej konfiguracji płaskiej tęczęwki dołącza zatem mechanizm bloku źrenicznego – PZK I, wynikający z czynnościowego stanu soczewki.

Autorefraktometria po wstępnym ambulatoryjnym porażeniu akomodacji za pomocą 3-krotnie podawanego 1% roztworu tropikamidu i cyklopentolatu wykazała nieznacznie większą wadę refrakcji: o.p. +4,75 Dsph/-1,0 Dcyl., oś 16° i o.l. +4,75 Dsph/-1,25 Dcyl., oś 167°.

Pod osłoną 2 leków przeciwwąskowych, których mechanizm hipotonizujący polega na zmniejszeniu produkcji cieczy wodnistej (β-bloker + IAW w kroplach co 12 h), wykonano w obojgu oczach irydooplastykę obwodową korygującą ukształtowanie nasady tęczęwki, a następnie w celu eliminacji bloku źrenicznego zalecono porażenie akomodacji.

Kontrola refrakcji po stosowaniu przez 5 dni 3-krotnego podawania *sol. Atropini 1%* co 8 h wykazała nadwzroczność z astygmatyzmem prostym w o.p.: +6,5 Dsph/-1,5 Dcyl., oś 5°, a w o.l.: +6,0 Dsph/- 1,0 Dcyl., oś 160°. Przy takiej korekcji uzyskano w każdym oku lepszą ostrość wzroku: V= 0,8. Pacjentce zalecono kontynuowanie farmakologicznej cykloplegii atropiną i okulary dwuogni-

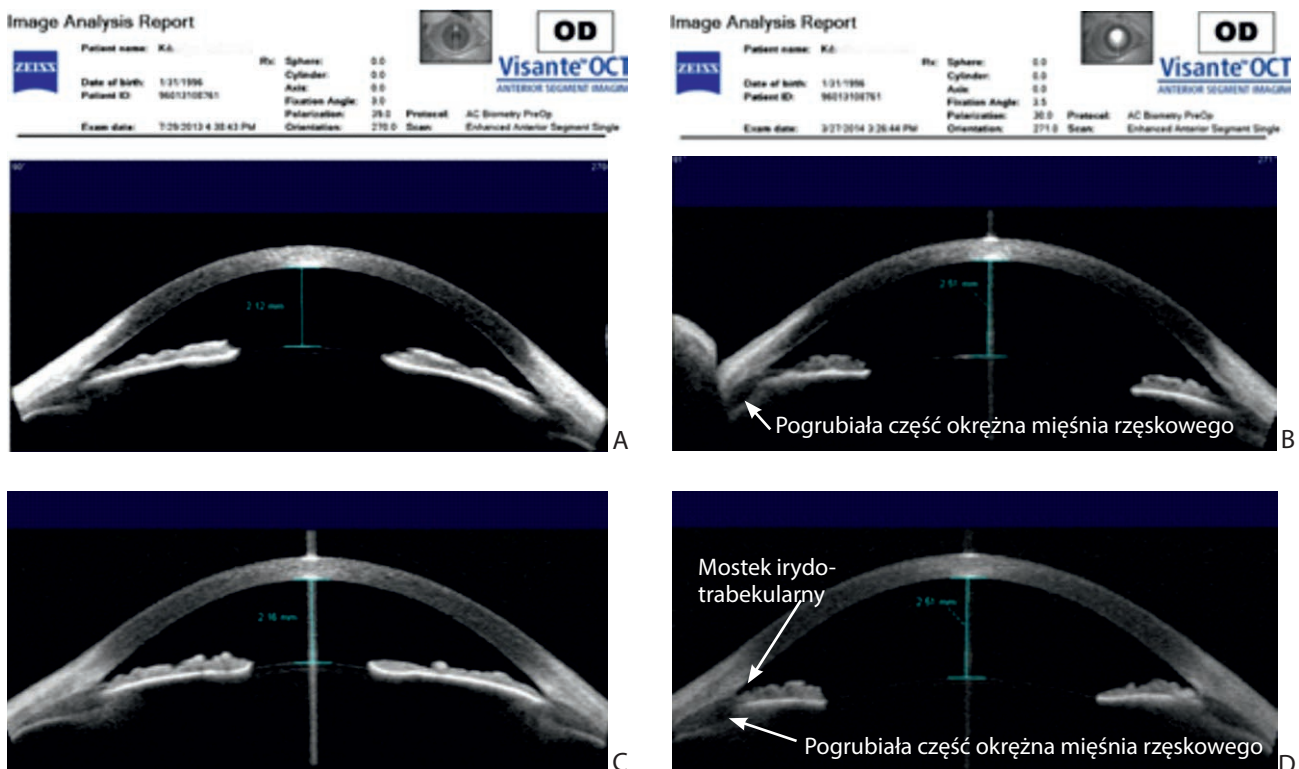
skowe z addycją +3,0 Dsph do bliży na stałe, a także dalsze stosowanie kropli hipotonizujących –  $\beta$ -bloker + IAW.

Kontrola po miesiącu w okularach własnych wykazała utrzymujące się widzenie w dal na poziomie  $V = 0,8$  oraz z bliska 20/20 z odległości 30–40 cm. CWG apl.: oka prawego wynosiło 15,0 mmHg, oka lewego – 14,0 mmHg. Równocześnie pacjentka zgłaszała całkowite ustąpienie bólu oczu i głowy oraz stabilny poziom ostrości widzenia od rozpoczęcia noszenia okularów mimo podjęcia zajęć szkolnych. Farmakologiczne porażenie akomodacji kontynuowano przez 9 miesięcy, gdyż trzykrotnie ponawiana próba przerwania atropinizacji w okresie ferii szkolnych i wakacji kończyła się nawrotem skurczu akomodacji po kilku dniach, niestabilnością widzenia oraz bólami oczu i głowy. Kontrola tomograficzna konfiguracji przedniego odcinka po ALPI oraz 9-miesięcznej cykloplegii dała wynik przedstawiony na rycinie 7.

czewki powodującego blok źreniczny oraz cofnięcie się poza poziom szczytu kąta, czyli do położenia spoczynkowego, cienia odpowiadającego części okrężnej mięśnia rzęskowego. Istniejący w czasie cykloplegii jego duży przekrój świadczy o przeroście mięśnia akomodacyjnego. Skuteczność eliminacji skurczu akomodacji, wywołanego niekorygowaną wysoką nadwzrocznością w oczach z konfiguracją płaskiej tęczówki, została potwierdzona zarówno ustąpieniem dolegliwości podmiotowych, jak i zahamowaniem postępu rozpoczynającej się w obojgu oczach neuropatii jaskrowej. Jednakże widoczny na obrazach AS OCT Visante™ przerost mięśnia akomodacyjnego uniemożliwiający przerwanie cykloplegii farmakologicznej skłaniał do podjęcia decyzji o operacji refrakcyjnej eliminującej trwale bodziec akomodacyjny. Taką możliwość dawała wymiana soczewki. Decyzję tę już 18-letnia pacjentka podjęła samodzielnie, z aprobatą rodziców. Jej odkładanie groziło przej-

RYCINA 7

Obrazy AS OCT Visante™ oka prawego w osi pionowej (A) i w osi poziomej (C) z badania wstępnego oraz wynik tomografii optycznej wykonanej po 9 miesiącach w ramach kontroli efektu irydoplastyki i trwającej cykloplegii (B i D).



Irydoplastyka nie przerwała mostków tęczówkowo-beleczkowych. Cykloplegia dała natomiast efekt w postaci pogłębienia komory przedniej obojga oczu do 2,51 mm z powodu eliminacji osiowego zwiększenia wymiaru so-

ściem PZK w stadium zarostowe, gdyż irydoplastyka nie spowodowała przerwania istniejących wcześniej licznych mostków irydo-trabekularnych na całym obwodzie kąta. Wymianę soczewek obojga oczu prze-

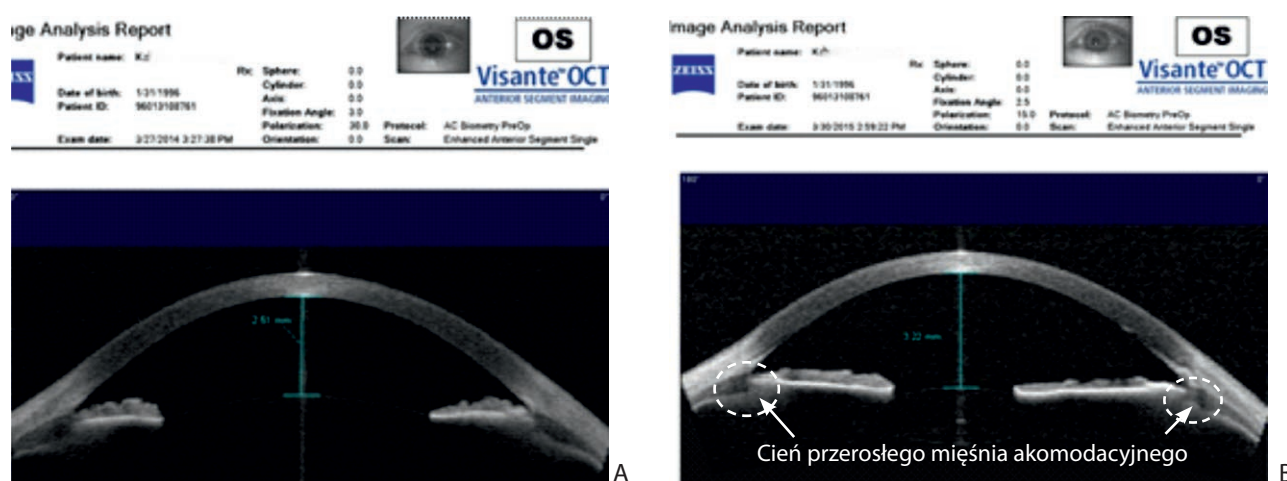
proszono w listopadzie i grudniu 2014 r. metodą fakoemulsyfikacji i wprowadzenia wszczepów torycznych bifokalnych.

Stan przedniego odcinka lewego oka, obrazowanego w osi poziomej 4 miesiące po operacji, w porównaniu z analogicznym obrazem tomograficznym tego oka w czasie cykloplegii przedstawia rycina 8.

Pacjent leczył się w kilku różnych ośrodkach, gdyż farmakoterapia mimo wymiany i zwiększania liczby leków nie znosiła dolegliwości polegających na narastającym zamgleniu widzenia podczas pracy biurowej, konferencji, prowadzenia auta itp. Tomografia optyczna przedniego odcinka wykonana w ośrodku okulistycznym leczącym pacjenta od ponad roku nie wyjaśniła genyzy wysokiego CWG i przyczyny nieskuteczności farmako-

## RYCINA 8

Porównanie parametrów komory przedniej i konfiguracji kąta przesączania w trakcie przewlekłej cykloplegii farmakologicznej (A) oraz po refrakcyjnej wymianie soczewki (B).



Po wymianie soczewek nastąpiło dalsze pogłębienie osiowego wymiaru komory przedniej do prawidłowego dla wieku – 3,22 mm. Obniżenie poziomu tęczówki i zmiana ukształtowania jej nasady po wcześniejszej irydoplastyce spowodowały szerokie otwarcie kąta aż do jego szczytu i przerwanie wcześniej istniejących zrostów. Wyraźny cięż przerosniętej wiązki okrężnej mięśnia rzęskowego widoczny jest w miejscu położenia spoczynkowego, tzn. ku tyłowi od poziomu szczytu kąta.

Efekt funkcjonalny stanowiła zadowolająca ostrość wzroku w dal – każdym okiem  $V = 0,8$ , obuocznie  $V = 1,0$  s.c. Z odległości 30–40 cm pacjentka widzi każdym okiem 20/20 s.c.

CWG apl.: utrzymuje się na poziomie 15–16 mmHg bez stosowania leków. ONH i RNFL w tomografii SD OCT Cirrus pozostają stabilne od 3 lat.

### Przykład 3.

36-letni D.G. zgłosił się w lipcu 2015 r. na konsultację po ponad 3 latach leczenia jaskry z powodu wcześniejszych, narastających od wielu miesięcy bólów oczu i głowy.

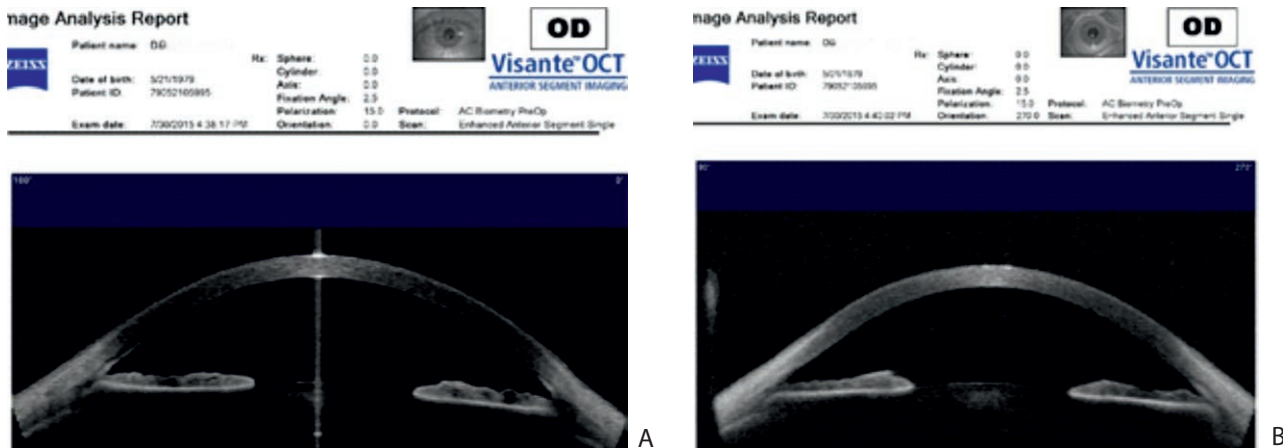
logicznej terapii hipotonizującej. Lekarska decyzja o konieczności operacji przeciwjaskrowej była bezpośrednią przyczyną jego zgłoszenia się na konsultację.

Badanie wykazało emmetropię oraz prawidłową ostrość wzroku bez korekcji w dal i z bliska. CWG apl. w oku prawym wynosiło 24,0 mmHg, a w oku lewym – 20,0 mmHg przy stosowaniu miejscowo 4 leków hipotonizujących: preparatu łączącego  $\beta$ -bloker i analog prostaglandyny, brymonidyny i roztworu pilokarpiny 2% na noc.

Oftalmoskopia wskazywała na neuropatię jaskrową w stadium początkowym, bardziej zaawansowaną w prawym oku, co potwierdziły parametry ONH i RNFL w obrazowaniu SD OCT Cirrus. Badanie perymetryczne nie wykazało ubytków typowych dla jaskry w żadnym oku. Wyniki biomikroskopii przedniego odcinka oka z głęboką komorą i konfiguracją płaskiej tęczówki oraz niemożliwość uzyskania wglądu w tylne struktury kąta rogówkowo-tęczówkowego na przeważającej części jego obwodu w obojgu oczach pozwoliły na rozpoznanie JPZK w stadium przewlekłym. Zostało ono potwierdzone obrazowaniem AS OCT Visante™ (ryc. 9).

RYCINA 9

Obraz AS OCT Visante™ osi poziomej (A) i pionowej (B) oka prawego z widocznym częściowym zarośnięciem tylnych (funkcjonalnie czynnych) struktur kąta przesączania, dotyczącym w najmniejszym stopniu sektora nosowego (0°).



JPZK w połączeniu z PZK typu II w stadium głębokich, obejmujących tylne struktury kąta zrostów powstałych podczas trwającego już od lat występowania objawów podostrego PZK nie rokuje wystarczająco dobrze po zastosowaniu irydoplastyki.

Postępowanie rozpoczęto od zmiany zestawu leków. Odstawienie analogu prostaglandyny uzasadniał brak wystarczającego dostępu do szczytu kąta, a właśnie tą drogą leki z tej grupy otwierają alternatywny odpływ przestrzeni nadnaczyniówkową. Dodatkowo działanie prozapalne analogów prostaglandyny w konfiguracji płaskiej tęczówki może przyspieszać zarastanie jeszcze otwartych odcinków szczeliny kąta.

Z dwóch powodów została odstawiona także pilokarpina: po pierwsze nie wpływa ona na poszerzenie kąta przesączania w PZK II, po drugie zaś jako parasympatykomytyk wzmacnia skurcz mięśnia akomodacyjnego i jego przemieszczenie pod nasadę tęczówki (patrz: przykład 2.), co sprzyja mechanizmowi PZK II. Odstawiono też brymonidynę zgodnie z zasadą rozpoczynania terapii od najmniejszej potencjalnie wystarczającej liczby leków.

Lekiem z wyboru w podobnych przypadkach jest zlecony preparat kombinowany –  $\beta$ -bloker z IAW, w kroplach co 12 h. Poinformowano przy tym chorego o niezbędnym warunku przestrzegania prawidłowej techniki jego podawania i następującego po nim 2-minutowego utrzymywania pod powiekami każdego z oczu, co zapewnia wniknięcie i dotarcie do efektora substancji czynnych w ich pełnej dawce. Pacjent został także poinformowany o możliwości wykonania w obojgu oczach irydoplastyki obwodowej laserem argonowym i o tym, że jej efekt będzie częściowy, gdyż zrosty obejmujące głębokie partie kąta na przeważającej części obwodu nie rokują pożądanego spadku CWG.

Zastosowane leczenie farmakologiczne dało pozytywny rezultat w postaci ustąpienia wcześniejszych dolegliwości, co pacjent stwierdził już następnego dnia podczas wielogodzinnego prowadzenia auta w czasie drogi powrotnej. Mimo to po tygodniu podjął decyzję o chęci poddania się zabiegowi obustronnej irydoplastyki obwodowej. W rezultacie jej wykonania dostęp do szczytu kąta został uzyskany odcinkowo. Utrzymały się zrosty w obrębie tylnych struktur kąta, obejmujące ponad połowę jego obwodu w obojgu oczach. Spowodowało to konieczność kontynuacji leczenia farmakologicznego obniżającego produkcję cieczy wodnistej.

Podczas trzech kolejnych kontroli przeprowadzonych w ciągu kilkunastu miesięcy stwierdzono CWG apl. w obojgu oczach na poziomie 16–17 mmHg oraz stabilność parametrów ONH-RNFL w obrazowaniu SD OCT Cirrus. Chory obecnie nie zgłasza dolegliwości bólowych i stwierdza utrzymywanie się pełnego komfortu widzenia.

W opisywanym przypadku brak pełnego sukcesu terapeutycznego, polegającego na otwarciu naturalnej drogi odpływu i stabilizacji CWG na bezpiecznym poziomie, wynika ze spóźnionej korekty konfiguracji kąta tęczówkowo-rogowkowego. Opóźnione przez chorego podjęcie leczenia i kilkuletni brak rozpoznania PZK jako przyczyny nawrotowych wzrostów CWG (mimo że towarzyszyły im typowe dla takich stanów dolegliwości) doprowadziły do powstania neuropatii jaskrowej i przewlekłego, zarostowego stadium JPZK. W efekcie konieczne są: stałe leczenie farmakologiczne, systematyczny monitoring neuropatii jaskrowej pod względem strukturalnym i funkcjonalnym oraz dokładne obrazowanie przedniego odcinka w celu kontroli wpływu, jaki będzie wywierał na stan szczeliny tęczówkowo-beleczkowej fizjologiczny

wzrost soczewki z wiekiem. Konieczna jest też dbałość o pełną, eliminującą wysiłek akomodacyjny kompensację optyczną przyszłej presbiopii. Ewentualny postęp neuropatii jaskrowej spowodowany niedającym się kontrolować farmakologicznie wzrostem CWG będzie wskazaniem do wykonania operacji przetokowej. Odśunięcie ewentualnej interwencji chirurgicznej w czasie ma jednak bardzo istotne znaczenie w aspekcie wieku pacjenta i przewidywanej długości jego życia.

## PODSUMOWANIE

Aktualny poziom wiedzy na temat anatomicznej przyczyny neuropatii jaskrowej w JPZK, posiadane narzędzia jej wykrywania i obrazowego dokumentowania oraz możliwości skutecznej terapeutycznie, a nawet profilaktycznie, korekty zabiegowej prowadzącej do otwarcia naturalnej drogi odpływu zobowiązują okulistę do pełnego ich wykorzystywania i podjęcia właściwej terapii.

Nie należy pomijać podawanych w wywiadzie charakterystycznych dla incydentów wysokiego CWG dolegliwości, pamiętając, że w tej formie jaskry (w przeciwieństwie do JPOK) ich objawowe, okresowe występowanie ma miejsce, zanim rozwinie się neuropatia jaskrowa. Jedynie diagnostyka obrazowa pozwala na wykrycie uwarunkowań anatomicznych, często związanych z obciążeniami rodzinnymi [25, 26]. Zaniechanie takiego postępowania naraża chorego na objawowe leczenie far-

makologiczne i upływ czasu, który nieustannie i nieodwracalnie zmniejsza szansę na powrót do zdrowia.

Opisane wyżej trzy przykłady postępowania terapeutycznego, którego punktem wyjścia jest dobrej jakości diagnostyka obrazowa za pomocą tomografii optycznej AS OCT Visante™, mają na celu zwrócenie uwagi na fakt, że do bardzo wielu chorych już nie odnosi się sformułowane w końcu XX w. twierdzenie, iż jedynym możliwym do osiągnięcia „celem postępowania lekarskiego w jaskrze – która w swojej istocie jest nieuleczalna i prowadzi do ślepoty – jest utrzymanie użytecznej funkcji widzenia do końca życia chorego”. W przypadku JPZK, która występuje u znacznie wyższego odsetka chorych, aniżeli sądziliśmy na podstawie dawnych kryteriów diagnostycznych [27], istnieje możliwość nie tylko usunięcia przyczyn PZK i zakończenia trwającego procesu chorobowego, ale także niedopuszczenia do jego powstania.

*Wszystkie obrazy tomografii optycznej AS OCT Visante™ pochodzą z materiałów własnych Autorki.*

## ADRES DO KORESPONDENCJI

prof. dr. hab. n. med. Maria Hanna Niżankowska

Spektrum Sp. z o.o.

11-400 Wrocław, ul. Zaołziańska 4

e-mail: hanna.nizankowska@gmail.com

## Piśmiennictwo

1. Foster PJ, Buhrmann R, Quigley HA, Johnson GJ. The definition and classification of glaucoma in prevalence surveys. *Br J Ophthalmol* 2002; 86: 238-242.
2. Radhakrishnan S, Rollins AM, Roth JE, et al. Real-time optical coherence tomography of the anterior segment at 1310 nm. *Arch Ophthalmol* 2001; 119: 1179-1185.
3. Radhakrishnan S, Goldschmith J, Huang D, et al. Comparison of optical coherence tomography and ultrasound biomicroscopy for detection of narrow anterior chamber angles. *Arch Ophthalmol* 2005; 123(8): 1053-1059.
4. Baskaran M, Iyer JV, Narayanaswamy A, et al. Anterior segment imaging predicts incident gonioscopic angle closure. *Ophthalmology* 2015; 122: 2380-2384.
5. Kessin SV, Thygesen J. Primary angle-closure and angle-closure glaucoma. Kugler Publications, Amsterdam 2007: 49-53.
6. Ritch R. Plateau iris is caused by abnormally positioned ciliary processes. *J Glaucoma* 1992; 1: 23-26.
7. Niżankowska MH. Jaskra pierwotnie zamkniętego kąta. Diagnostyka, zapobieganie, leczenie. Elsevier Urban & Partner, Wrocław 2012: 11-14.
8. Ritch R, Tham CCY, Lam DSC. Obwodowa plastyka laserem argonowym. W: Chen TC. Chirurgia jaskry. (Red. wyd. polskiego: Niżankowska MH). Elsevier Urban & Partner, Wrocław 2008: 281-287.
9. Ritch R, Tham CC, Lam DS. Long-term success of argon laser iridoplasty in the management of plateau iris syndrome. *Ophthalmology* 2004; 111: 104-108.
10. Lam DS, Lai JS, Tham CC, et al. Argon laser peripheral iridoplasty versus conventional systemic medical therapy in treatment of acute primary angle-closure glaucoma: a prospective, randomized, controlled trial. *Ophthalmology* 2002; 109: 1591-1596.

11. Narayanaswamy A, Baskaran M, Perera SA, et al. Argon laser peripheral iridoplasty for primary angle-closure glaucoma. A randomized controlled trial. *Ophthalmology* 2016; 123: 514-521.
12. Fundamentals and principles of ophthalmology. Chapter 2. AAO Basic and clinical science course 2005-2006: 67-76.
13. Lee Y, Sung KR, Sun JH. Dynamic changes in anterior segment (AS) parameters i eyes with primary angle-closure (PAC) and PAC glaucoma and open-angle eyes assessed using AS optical coherence tomography. *Invest Ophthalmol Vis Sci* 2012; 53: 693-697.
14. Yan PS, Lin HT, Wang QL, et al. Anterior segment variations with age and accomodation demonstrated by slit-lamp-adapted optical coherence tomography. *Ophthalmology* 2010; 117: 2301-2307.
15. Acton J, Calmon JF, Scholtz R. Extracapsular cataract extraction with posteriori chamber lens implantation in primary angle closure glaucoma. *J Cataract Refract Surg* 1997; 23: 930-934.
16. Gunning FP, Greve EL. Lens extraction for uncontrolled angle-closure glaucoms: long-term follow-up. *J Cataract Refract Surg* 1998; 24: 1347-1356.
17. Hayashi K, Hayashi H, Nakao F, Hayashi F. Changes in anterior chamber angle width and depth after intraocular lens implantation in eyes with glaucoma. *Ophthalmology* 2000; 107: 698-703.
18. Jacobi PC, Dietlein TS, Luke C, et al. Primary phacoemulsification and intraocular lens implantation for acute angle closure glaucoma. *Ophthalmology* 2002; 109: 1597-1603.
19. Nolan W. Lens extraction in primary angle closure. *Editorial Brit J Ophthalmol* 2006; 90: 1-2.
20. Hata H, Yamane S, Hata S, et al. Preliminary outcomes of primary phacoemulsification plus intraocular lens implantation for primary angle-closure glaucoma. *J Med Invest* 2008; 55: 287-291.
21. Keenan TDL, Salmon JF, Yeates D, et al. Trendes in rates of primary angle closure glaucoma and cataract surgery in England from 1968 to 2004. *J Glaucoma* 2009; 18: 201-205.
22. Dooley I, Charamlavidou S, Malik A, et al. Changes in intraocular pressure and anterior segment morphometry after uneventful phacoemulsification cataract surgery. *Eye* 2010; 24: 519-526.
23. Tham CC, Kwong YY, Leung DY, et al. Phacoemulsification versus combined phacotrabeculectomy in medically uncontrolled chronic angle closure glaucoma with cataract. *Ophthalmology* 2009; 116: 725-731.
24. Tham CC, Kwong YY, Leung DY, et al. Phacoemulsification versus phacotrabeculectomy in chronic angle-closure glaucoma with cataract complications. *Arch Ophthalmol* 2010; 128: 303-311.
25. Sihota R, Ghate D, Mohan S, et al. Study of biometric parameters in family members of primary angle closure patients. *Eye* 2008; 22: 521-527.
26. Rong SS, Tang FY, Chu WK, et al. Genetic association of primary angle-closure disease. A systematic review and meta-analysis. *Ophthalmology* 2016; 123: 1211.
27. Nizankowska MH, Kaczmarek R. Wrocławskie dane epidemiologiczne jaskry. *Adv Clin Exp Med* 2004; 13/5(supl. 2): 21-25.