

Neowaskularyzacja naczyńwkowa w krótkowzroczności degeneracyjnej – skuteczność leczenia ranibizumabem (opis przypadku)

Choroidal neovascularization in degenerative myopia – efficacy of ranibizumab therapy (case report)

Joanna Fulbiszewska, Ewa Fluder, Rafał Jeziorny

Oddział Okulistyczny, Specjalistyczny Szpital im. dra Alfreda Sokołowskiego w Wałbrzychu
Ordynator: specjalista chorób oczu lek. Ewa Fluder



NAJWAŻNIEJSZE

Ranibizumab to preparat antyangiogeny, który umożliwia skuteczne leczenie neowaskularyzacji naczyńwkowej w krótkowzroczności degeneracyjnej.

HIGHLIGHTS

Ranibizumab is an anti-angiogenic drug that has been approved to treat myopic choroidal neovascularization.

STRESZCZENIE

Neowaskularyzacja naczyńwkowa to jedno z powikłań krótkowzroczności degeneracyjnej. W artykule opisano przypadek 42-letniego pacjenta leczonego ranibizumabem.

Słowa kluczowe: CNV, neowaskularyzacja naczyńwkowa, ranibizumab, krótkowzroczność

ABSTRACT

A case report of myopic choroidal neovascularization in 42-year old man treated with ranibizumab.

Key words: CNV, choroidal neovascularization, ranibizumab, myopia

WPROWADZENIE

Krótkowzroczość degeneracyjna jest definiowana przez różnych autorów jako wada wzroku większa od -6 D oraz długość osiowa gałki ocznej powyżej 26,5 mm [1, 2].

Dno oka takich pacjentów wykazuje charakterystyczną budowę związaną z rozciągnięciem ściany gałki ocznej. Siatkówka jest ścięcała (mozaikowy wygląd dna oka), widoczne są przeświecające duże naczynia naczyniówki, może występować stożek zaniku neuroretinalnego wokół tarczy nerwu II lub uwypuklenie ściany gałki ocznej w postaci garbiaka w biegunie tylnym [1]. W blisko 5–10% przypadków [1, 3] może dochodzić do rozwoju neowaskularyzacji naczyniówkowej (CNV, *choroidal neovascularization*), która jest przyczyną spadku ostrości widzenia. Pacjenci ci mogą także się skarżyć na objawy pod postacią mroczka centralnego, zamazanego widzenia czy krzywienia linii (metamorfopsje).

W przebiegu CNV może dochodzić do rozwoju krwotoku w rejonie plamki, który po wchłonięciu ma postać uniesionej, okrągłej, pigmentowanej plamy (plama Fuchsa) [1]. Obecnie w leczeniu neowaskularyzacji naczyniówkowej stosuje się inhibitory VEGF, które hamują rozwój patologicznych naczyń poprzez blokowanie działania naczyniowo-śródbłonkowego czynnika wzrostu (VEGF, *vascular endothelial growth factor*). Pierwszym preparatem tego typu stosowanym w postaci iniekcji do oka był wprowadzony w 2004 r. w Stanach Zjednoczonych pegaptanib (Macugen). Jednak ze względu na większą skuteczność nowych substancji jego sprzedaż spadła. Macugen nie ma rejestracji w Polsce. Inne preparaty anty-VEGF to: bewacyzumab (Avastin stosowany *off-label*), ranibizumab (Lucentis), aflibercept (Eylea) oraz nowy lek – conbercept (dostępny na razie tylko w Chinach). Z wymienionych leków do tej pory tylko ranibizumab jest zarejestrowany w CNV w przebiegu wysokiej krótkowzroczości.

OPIS PRZYPADKU

Mężczyzna w wieku 42 lat zgłosił się do naszego ośrodka w maju 2015 r. w celu leczenia obrzęku plamki spowodowanego neowaskularyzacją w przebiegu krótkowzroczości degeneracyjnej.

W wywiadzie: jaskra leczona od wielu lat (obecnie preparatem złożonym tymololu i latanoprostu raz dziennie obuocznie). Pacjent pseudofakijny – operowany metodą fakoaspiracji soczewek w 2007 r. z jednoczesną implantacją soczewek tylnokomorowych do torebki, o mocy +8 Dsph w oku prawym i +9 Dsph w oku lewym. Ekwiwalent sferyczny refrakcji przedoperacyjnej wynosił dla oka prawego OP = -10,5 D, a dla oka lewego OL = -11,75 D. Zabieg bez powikłań, przebieg pooperacyjny prawidłowy.

Ostrość wzroku w chwili przyjęcia do szpitala wynosiła: BCVA OPL = 0,9 (tablice Snellena), do bliży Sn OPL =

D 0,5/30 cm, a ciśnienie śródgalkowe: TOP = 17 mmHg, TOL = 19 mmHg.

Odcinek przedni obojga oczu był prawidłowy, bez cech stanu zapalnego. W ciele szklistym widoczne były pojedyncze zagęszczenia (męty), bez obecności komórek zapalnych. Podczas badania dna oczu stwierdzono pochyłe tarcze nerwu II, bladorożowe, z niewielkim rąbkiem zaniku neuroretinalnego w oku lewym. W obojgu oczach plamka bez refleksu, w oku lewym dodatkowo widoczna ciemniejsza zmiana w rejonie plamki.

Pacjent uskarżał się na „delikatne widzenie za mgłą” oka lewego. Nie zgłaszał objawów, takich jak: metamorfopsje (test Amslera obuocznie prawidłowy), ubytki pola widzenia czy spadek ostrości widzenia.

Badanie angiografii fluoresceinowej, wykonane w maju 2015 r., wykazało przeciek kontrastu w oku lewym skroniowo od dołka (ognisko hiperfluorescencji narastającej w czasie o nieostrzych granicach). Rozpoznano CNV w przebiegu krótkowzroczości oka lewego.

W oku prawym także stwierdzono ognisko hiperfluorescencji skroniowo od tarczy nerwu II, ale o stałych granicach, odpowiadające w badaniu przedmiotowym 2 ogniskom zaniku siatkówkowo-naczyniówkowego.

W OCT oka lewego stwierdzono obecność płynu pod siatkówką neurosensoryczną. Uwidoczniono również strukturę o zwiększonej refleksywności, która rozdzielała siatkówkę neurosensoryczną od nabłonka barwnikowego siatkówki (RPE, *retinal pigment epithelium*) CNV, oraz uniesienie nabłonka barwnikowego (PED, *pigment epithelial detachment*).

Pacjenta zakwalifikowano do iniekcji doszklistkowej ranibizumabu w dawce 0,5 mg podanej do oka lewego. Po zaaplikowaniu stosowano preparat antybiotyku – moksyflokscyny w kroplach – przez 5 dni.

Kontrolne badanie OCT wykazało brak płynu pod siatkówką. Pacjent jest badany raz w miesiącu (okres dotychczasowych kontroli wynosił 3 miesiące). Jego ostrość widzenia utrzymuje się na poziomie takim samym jak przed iniekcją (BCVA OL = 0,9). Ciśnienie śródgalkowe wykazuje wartości zbliżone do pomiaru sprzed iniekcji (TOL = 19,0 mmHg).

Pacjent będzie pod naszą obserwacją, w razie konieczności zostanie wykonana reiniekcja leku.

DYSKUSJA

CNV w krótkowzroczości degeneracyjnej

Przyczyną rozwoju CNV u osób z krótkowzroczością degeneracyjną są pęknięcia warstwy nabłonka barwnikowego – błony Brucha – choriokapilar („pęknięcia lakieru”). Powodują one w mechanizmie „gojenia rany” pobudzenie komórek do generowania czynników, które stymulują

naczyniówkę do tworzenia patologicznych naczyń. Istnieją badania wskazujące na wzmożone wydzielanie czynnika wzrostu naczyń (VEGF, *vascular endothelial growth factor*) przez nabłonek barwnikowy w odpowiedzi na rozciąganie tej warstwy siatkówki [2].

Kolejną teorią są zaburzenia ukrwienia siatkówki przez rozciągniętą naczyniówkę oraz związaną z tym zwiększoną produkcję VEGF [4].

Dodatkowo rozwój neowaskularyzacji w krótkowzroczności może mieć charakter genetyczny. Zwiększoną podatność na rozwój tego powikłania stwierdzono u osób z błędami w genach kodujących CFI [5], VEGF [6], PEDF [7].

Metody leczenia

Nie opracowano jednoznacznego schematu leczenia CNV w krótkowzroczności degeneracyjnej. Metody stosowane do tej pory przez niektóre ośrodki, np. terapia fotodynamiczna (PDT, *photodynamic therapy*) [8, 9] czy koagulacja siatkówki laserem [10], nie przynoszą zadowalających efektów.

Metody chirurgiczne: translokacja płamki oraz chirurgiczne usunięcie błony neowaskularnej [11–13], są obciążające dla pacjenta. Wymagają dużego doświadczenia operatora. Wiążą się z obecnością powikłań pod postacią proliferacyjnej witreoretinopatii, otworu płamki czy odwarstwienia siatkówki, a także złym rokowaniem.

Wprowadzenie do leczenia CNV preparatów anti-VEGF stanowi przełom w terapii omawianej grupy pacjentów.

Ranibizumab

Ranibizumab jako jedyny preparat anti-VEGF jest zarejestrowany do leczenia CNV w krótkowzroczności degeneracyjnej. To fragment humanizowanego przeciwciała monoklonalnego, wytwarzany w komórkach *Escherichia coli* za pomocą technologii rekombinacji DNA.

Podaje się go w formie iniekcji do ciała szklistego w dawce 0,5 mg (co odpowiada 0,05 ml), w odstępach 4-tygodniowych, do uzyskania maksymalnej ostrości wzroku i (lub) braku cech aktywności choroby. W przypadku krótkowzroczności degeneracyjnej może wystarczyć tylko jedna dawka do uzyskania poprawy i stabilizacji choroby [14].

Możliwe powikłania iniekcji ranibizumabu

Do możliwych skutków ubocznych iniekcji doszkliskowych możemy zaliczyć: przedarciowe odwarstwienie siatkówki, zapalenie wnętrza gałki ocznej, zaćmę jatrogenną czy wzmożone ciśnienie śródgałkowe. Chociaż w badaniach klinicznych pacjentów leczonych ranibizumabem stwierdzano małą częstość ogólnych działań niepożądanych pod postacią zdarzeń zatorowo-zakrzepowych (zawał serca czy udar mózgu), należy zachować szczególną ostrożność podczas kwalifikacji chorych z tej grupy.

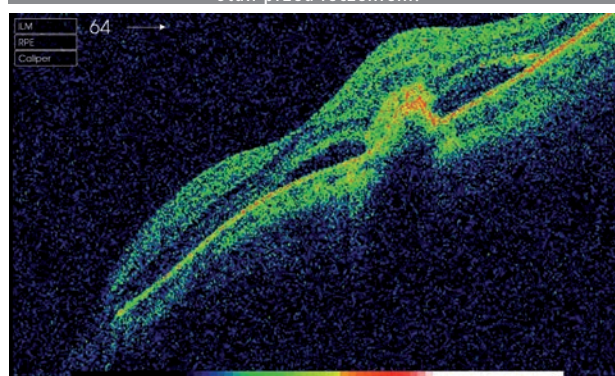
Pacjenci leczeni z powodu CNV w przebiegu wysokiej krótkowzroczności to często osoby młode w wieku reprodukcyjnym, dlatego kobiety przed zakwalifikowaniem do terapii powinny być poinformowane o potencjalnie teratogennym działaniu leku oraz o konieczności zastosowania skutecznej antykoncepcji. Kobiety leczone ranibizumabem, które chcą zająć w ciążę, powinny odczekać co najmniej 3 miesiące od ostatniej podanej dawki. Brakuje danych co do wpływu leku na płodność [14].

PODSUMOWANIE

Krótkowzroczność wysoka może przebiegać z groźnym powikłaniem pod postacią neowaskularyzacji naczyniówkowej (CNV). Dostępność preparatów anti-VEGF umożliwiła skuteczne leczenie tej grupy chorych. Terapia nie wymaga specjalistycznych urządzeń, a także zwiększa szansę pacjentów na poprawę ostrości widzenia i wyleczenie choroby.

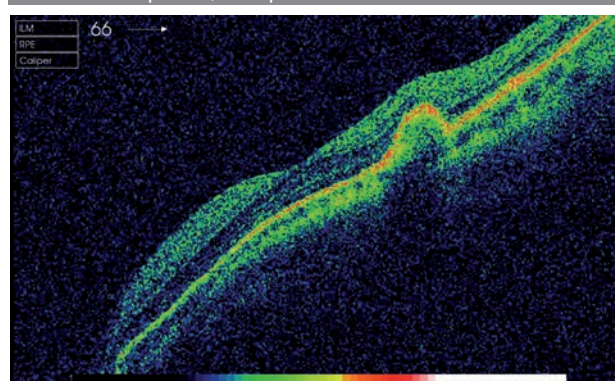
RYCINA 1

OCT płamki – CNV, płyn pod siatkówką neurosensoryczną, stan przed leczeniem.



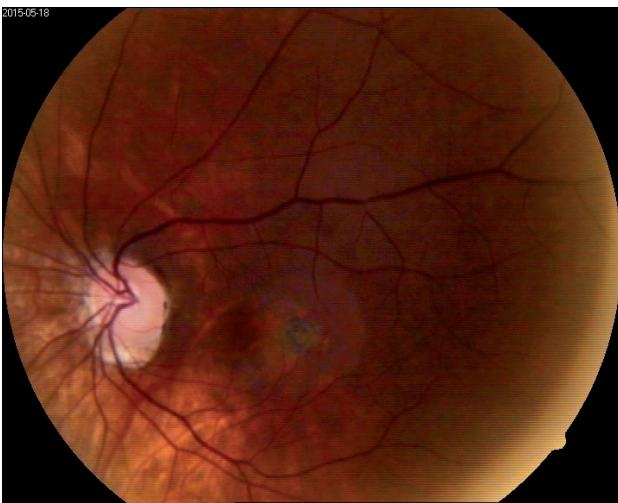RYCINA 2

OCT płamki, stan po leczeniu ranibizumabem.



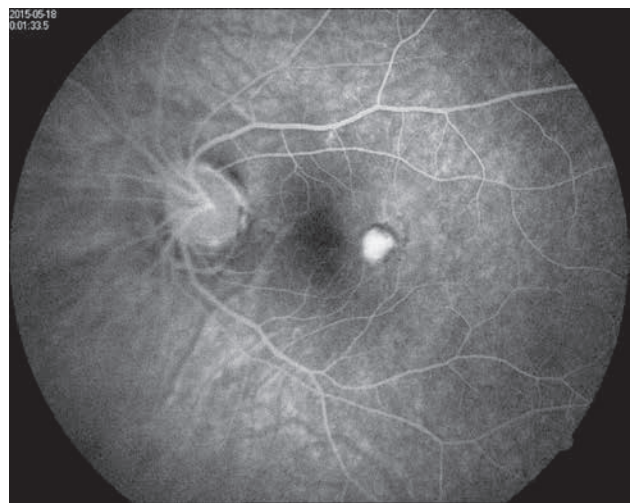RYCINA 3

Zdjęcie kolorowe dna oka lewego.



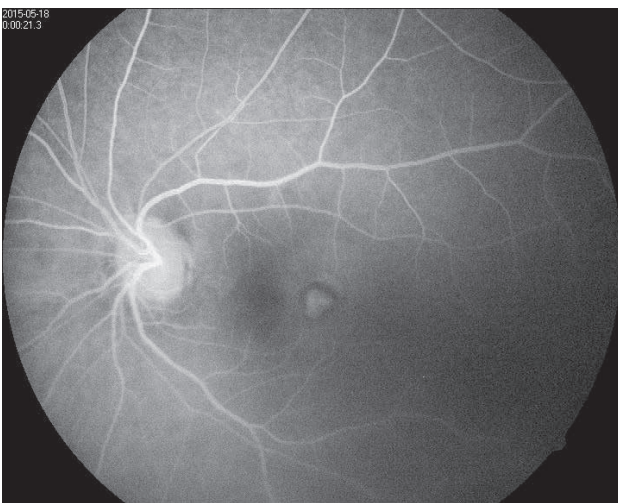
RYCINA 5

Angiografia fluoresceinowa, CNV.



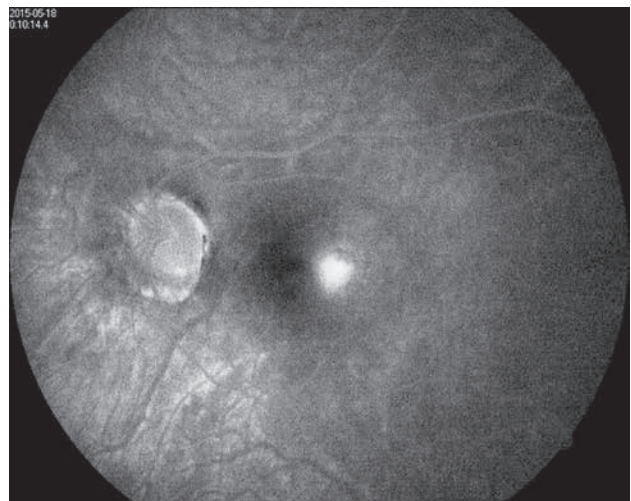
RYCINA 4

Angiografia fluoresceinowa, CNV.



RYCINA 6

Angiografia fluoresceinowa, CNV.



Zdjęcia 3–6 wykonała lek. Katarzyna Knakiewicz, specjalista chorób oczu, ze Specjalistycznego Centrum Medycznego S.A. w Polanicy-Zdroju.

ADRES DO KORESPONDENCJI

lek. Joanna Fulbiszewska

Oddział Okulistyczny

Specjalistyczny Szpital im. dra Alfreda Sokołowskiego

w Wałbrzychu

58-309 Wałbrzych, ul. Sokołowskiego 4

Piśmiennictwo

1. Kański J. Okulistyka kliniczna. Elsevier Urban and Partner, Wrocław 2011; 623-625.
2. Neelam K, Cheung CM, Ohno-Matsui K, et al. Choroidal neovascularization in pathological myopia. *Prog Retin Eye Res* 2012; 31(5): 495-525.
3. Wong TY, Ferreira A, Hughes R, et al. Epidemiology and disease burden of pathologic myopia and myopic choroidal neovascularization: an evidence-based systematic review. *Am J Ophthalmol* 2014; 157(1): 9-25.
4. Wakabayashi T, Ikuno Y. Choroidal filling delay in choroidal neovascularisation due to pathological myopia. *Br J Ophthalmol* 2010; 94(5): 611-615.
5. Leveziel N, Yu Y, Reynolds R, et al. Genetic factors for choroidal neovascularization associated with high myopia. *Invest Ophthalmol Vis Sci* 2012; 53(8): 5004-5009.
6. Akagi-Kurashige Y, Kumagai K, Yamashiro K, et al. Vascular endothelial growth factor gene polymorphisms and choroidal neovascularization in highly myopic eyes. *Invest Ophthalmol Vis Sci* 2012; 53(4): 2349-2353.
7. Miyake M, Yamashiro K, Nakanishi H, et al. Evaluation of pigment epithelium-derived factor and complement factor I polymorphisms as a cause of choroidal neovascularization in highly myopic eyes. *Invest Ophthalmol Vis Sci* 2013; 54(6): 4208-4212.
8. Blinder KJ, Blumenkranz MS, Bressler NM, et al. Verteporfin therapy of subfoveal choroidal neovascularization in pathologic myopia: 2-year results of a randomized clinical trial – VIP report no. 3. *Ophthalmology* 2003; 110: 667-673.
9. Montero JA, Ruiz-Moreno JM. Combined photodynamic therapy and intravitreal triamcinolone injection for the treatment of choroidal neovascularisation secondary to pathological myopia: a pilot study. *Br J Ophthalmol* 2007; 91: 131-133.
10. Secretan M, Kuhn D, Soubrane G, Coscas G. Long term visual outcome of choroidal neovascularisation in pathologic myopia: natural history and laser treatment. *Eur J Ophthalmol* 1997; 7: 307-316.
11. Hamelin N, Glacet-Bernard A, Brindeau C, et al. Surgical treatment of subfoveal neovascularisation in myopia: macular translocation vs surgical removal. *Am J Ophthalmol* 2002; 133: 530-536.
12. Ruiz-Moreno JM, de la Vega C. Surgical removal of subfoveal choroidal neovascularisation in highly myopic patients. *Br J Ophthalmol* 2001; 85: 1041-1043.
13. Mateo C, Moreno J, Rosales G, et al. Two-year results of macular translocation with sclera infolding in myopic choroidal neovascularisation. *Semin Ophthalmol* 2004; 19: 29-42.
14. Charakterystyka produktu leczniczego – leku Lucentis – aneks I., Novartis Europharm Limited.