

Zastosowanie wewnątrzgałkowych soczewek torycznych w trakcie operacji zaćmy u pacjentów z chorobami zniekształcającymi rogówkę

Cataract surgery with toric intraocular lenses in patients with distorted cornea

Paweł Klonowski, Robert Rejda

Klinika Okulistyki Ogólnej, Uniwersytet Medyczny w Lublinie
Kierownik Kliniki: prof. dr hab. n. med. Robert Rejda



NAJWAŻNIEJSZE

Wewnątrzgałkowa soczewka toryczna może być ważnym elementem podnoszącym jakość życia pacjentów z chorobami zniekształcającymi rogówkę.

HIGHLIGHTS

An intraocular toric lens may be an important element in improving the quality of life for patients with distorted cornea.

STRESZCZENIE

Operacja zaćmy u pacjentów z chorobami zniekształcającymi rogówkę jest szczególnym wyzwaniem dla chirurga. Zniekształcenie rogówki obciążonej astygmatyzmem nieregularnym i dyslokacją szczytu może spowodować wystąpienie dużego błędu refrakcyjnego po zabiegu. Dlatego też istotną rolę odgrywają: właściwa kwalifikacja, szczegółowa analiza topografii rogówki i zastosowanie małoinwazyjnej chirurgii niepowodującej wtórnych zmian jej asymetrii. Zastosowanie wewnątrzgałkowej korekcji torycznej u pacjentów operowanych z powodu zaćmy i ze zniekształceniem rogówki oraz znaczną niezbornością optyczną rogówki jest zagadnieniem o znacznym stopniu trudności, wynika ona ze słabszej histerezy rogówki oraz niestabilności jej kształtu.

Słowa kluczowe: rogówka, zaćma, wewnątrzgałkowa soczewka toryczna, stożek rogówki

ABSTRACT

Cataract surgery in patients with distorted cornea is a challenge for the surgeon. Cornea with irregular astigmatism and dislocation of the corneal centre may result in a large refractive error after cataract surgery. It is important to assess the patient carefully, analyzing the corneal topography, and selecting a minimally invasive surgery that does not provoke secondary changes in the asymmetry of the cornea. The use of toric intraocular correction for patients suffering from significant distortion of the cornea and corneal astigmatism is a matter of difficulty stemming from weaker corneal hysteresis and instability of the corneal shape.

Key words: cornea, cataract, intraocular toric lens, keratoconus

WPROWADZENIE

Przez ostatnie 25 lat chirurgia zaćmy przeszła ewolucję od procedury mającej usunąć zmętniałą soczewkę i w dużym stopniu przywrócić widzenie z pozostawieniem jak najmniejszego błędu refrakcyjnego korygowanego później okularowo do procedury refrakcyjnej mającej na celu przywrócenie widzenia do poziomu niejednokrotnie wcześniej nieosiągalnego dla pacjenta. Była ona możliwa dzięki szybkiemu postępowi technicznemu, który z jednej strony umożliwił operowanie w sposób minimalnie inwazyjny, a z drugiej doprowadził do skoku technologicznego w zakresie optyki i materiałów soczewek wewnątrzgałkowych dającego możliwość kompresji i dekompresji soczewek wewnątrzgałkowych z zachowaniem idealnej struktury optycznej. Obecnie zatem możliwe są operacje usunięcia zaćmy przez cięcie rogówkowe poniżej 2 mm. Zapewnia to neutralność astygmatyczną rogówki po operacji zaćmy. Procedura ta staje się małoinwazyjna i praktycznie neutralna dla oka, w związku z czym jest operacją refrakcyjną, która może w sposób nieoczekiwany przez pacjenta przywrócić mu pełną ostrość i jakość widzenia bez potrzeby używania jakiegokolwiek korekcji okularowej. Taką możliwością technologiczną dają soczewki wewnątrzgałkowe multifokalne i toryczne.

Jednym z warunków implantacji soczewek multifokalnych jest brak jakichkolwiek schorzeń rogówki pogarszających jej przejrzystość i mogących wywoływać dodatkowe zaburzenia aberracyjne. Przymglenie i zmętnienie rogówki nie eliminują zasadności zastosowania soczewek torycznych, a niektóre formy zaburzeń rogówki prowadzące do jej zniekształcenia mogą nawet się przyczynić do wzięcia pod uwagę wszczepu torycznego jako metody leczenia.

Soczewki toryczne od lat mają zastosowanie w leczeniu astygmatyzmu rogówkowego u pacjentów zakwalifikowanych do operacji zaćmy. Wiele badań wskazuje na ich bardzo duży potencjał do obniżania pooperacyjnego sferycznego i torycznego błędu refrakcyjnego. Zaletami tych soczewek są: bardzo duża wydajność, bezpieczeństwo i przewidywalność w obliczaniu wyniku refrakcyjnego [6, 24]. Jednak ciągle występują obawy przed ich implantacją w przypadku nieregularności rogówkowych z uwagi na ryzyko wzbudzenia dodatkowych aberracji totalnych oka. W dalszym ciągu implantacja soczewek torycznych wydaje się bardzo dyskusyjna w przypadku istnienia nieregularnego astygmatyzmu rogówkowego.

Stożek rogówki jest progresywną niezapalną dystrofią prowadzącą do obniżenia ostrości widzenia na skutek zwiększenia stopnia krótkowzroczności oraz zwiększenia astygmatyzmu nieregularnego. Częstość występowania stożka rogówki w populacji światowej jest zmienna i waha się w granicach od 5 do 230 przypadków na 100 000 osób. Jego wzrost jest zauważalny głównie w dzieciństwie i młodości, może trwać do 3. i 4. dekady życia i wtedy jego kształt

w większości przypadków się stabilizuje [3, 23]. Dodatkowymi niekorzystnymi objawami, które mogą się pojawić u pacjentów ze stożkiem rogówki, są [3, 4, 8]:

- światłowstręt
- rozmycie obrazu
- pojedyncza diplopia.

Obecnie jedyną dostępną terapią hamującą progresję choroby jest *collagen cross-linking*. Jednak procedura ta nie polepsza jakości ani ostrości widzenia, pozostają one poniżej oczekiwań pacjenta. Istnieje wiele rozwiązań mogących czasowo polepszyć ostrość widzenia. Są to [11, 12, 14, 15]:

- twarde soczewki kontaktowe
- pierścienie śródrogówkowe (ICRS, *intrastromal corneal ring segments*)
- soczewki fakijne (pIOL, *phakic intraocular lenses*)
- fotorefrakcyjna keratektomia (PRK, *photorefractive keratectomy*)
- przeszczep warstwowy rogówki
- keratoplastyka drążąca.

Bardzo dużą skuteczność soczewek fakijnych w wyrównaniu krótkowzroczności i astygmatyzmu nieregularnego u pacjentów ze stożkiem rogówki zaobserwowali Antonios i wsp. [1]. Długi okres obserwacji (ponad 2 lata) oraz stabilność ostrości widzenia powyżej 20/30 autorzy stwierdzili u pacjentów ze stabilnym stożkiem oraz u pacjentów, którzy uprzednio przeszli *cross-linking*. Również Kymionis i wsp. [2] wskazują na wszczepienie soczewki fakijnej jako efektywną pomoc w poprawie ostrości widzenia u pacjentów ze stożkiem rogówki. W ponad 20-miesięcznej obserwacji pozwoliła ona na poprawę ostrości widzenia pacjentów w liczeniu palców, w niektórych przypadkach do 20/30, i uzyskanie dużej satysfakcji. Implantacja soczewek fakijnych jest procedurą odwracalną. Z kolei operacja zaćmy w przypadku współistniejącego stożka rogówki stanowi jedyną w swoim rodzaju okazję do wyrównania istniejącego błędu refrakcyjnego za pomocą wszczepu wewnątrzgałkowego. Do tej pory formuła SRK/T (Sanders–Retzlaff–Kraff/Teoretyczna) wydaje się najbardziej przewidywalna w doborze i kalkulacji mocy soczewki. Jednak już w przypadku średniego stopnia zaawansowania stożka i w stożku zaawansowanym przewidywalność tej formuły zmniejsza się z uwagi na nieregularny kształt rogówki oraz decentrację szczytu rogówki w stożku [22]. W takich przypadkach do obliczenia mocy soczewki należy wykorzystać dane z mapy topograficznej rogówki, ale w połączeniu z wynikiem pomiaru optycznego długości gałki ocznej [5, 7].

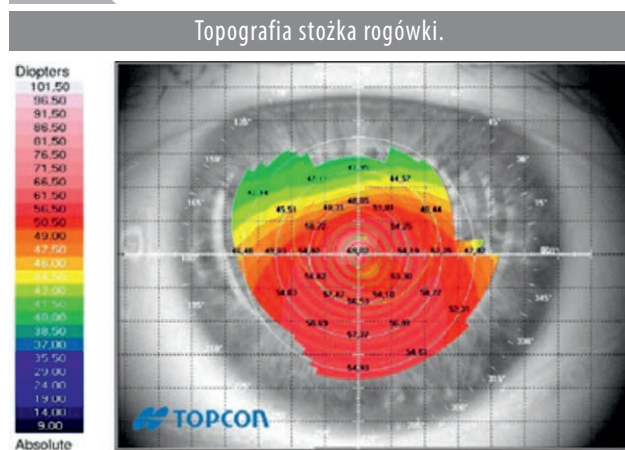Podobną grupę stanowią pacjenci po chirurgii refrakcyjnej rogówki, u których w ciągu kilku miesięcy albo kilkunastu lat po operacji dochodzi do powstania keratektazji. Leczenie jest identyczne jak w przypadku stożka rogówki i opiera się głównie na *cross-linking*.

OPISY PRZYPADKÓW

Przypadek 1.

64-letnia kobieta zgłosiła się z powodu pogorszenia widzenia w oku lewym. W badaniu przy użyciu lampy szczelinowej stwierdzono keratektazję po PRK i współistniejącą zaćmę jądrową oka lewego. Skorygowana ostrość widzenia wyniosła 0,1 z korekcją $-7,00 -5,00 \times 130$. K1 51,23 w osi 121 i K2 56,42 w osi 31. Oboje oczu leczono techniką *cross-linking*. Badanie porównawcze topografii rogówkowej (topograf CA-200, Corneal Analyser Topcon) nie wykazało zmian ani progresji ektazji rogówki w ciągu ostatnich 2 lat (ryc. 1).

RYCINA 1



Biometrię wykonano aparatem Lenstar LS 900 (Haag-Streit International) i skalkulowano przy użyciu formuły SRK/T. Do oznaczenia mocy wszczepionej soczewki i jej cylindra użyto kalkulatora internetowego (www.acrysoftoriccalculator.com).

Zastosowano standardową koaksjalną metodę fakoemulsyfikacji i wszczepiono soczewkę toryczną o mocy sferycznej $-2,5$ D oraz mocy cylindrycznej $7,5$ D. Oś ustawienia soczewki wynosiła 47° .

Pół roku po operacji ostrość wzroku pacjentki wyniosła $5/10$ z korekcją $-1,50$ Dcył w osi 90° i pozostaje stabilna w ciągu półtora roku obserwacji.

Skrzydlik jest chorobą, w której na podłożu zmian zwyrodnieniowych elastyny i kolagenu oraz dysfunkcji rąbkowych komórek macierzystych dochodzi do migracji komórek w kierunku centrum rogówki. Proces ten może prowokować powstawanie różnego stopnia nieregularnego astygmatyzmu rogówkowego. Narastająca głowa skrzydlika niejednokrotnie uniemożliwia wykonanie prawidłowego pomiaru krzywizny rogówki. Dlatego przed planowaną operacją zaćmy zaleca się jego usunięcie.

Jednak nie tylko wzrost, ale i usunięcie głowy skrzydlika może zmienić krzywiznę rogówki. Dlatego badanie biome-

tryczne gałki ocznej możemy wykonywać po okresie stabilizacji keratometrii rogówkowej, czyli 3–4 miesiące po operacji.

Przypadek 2.

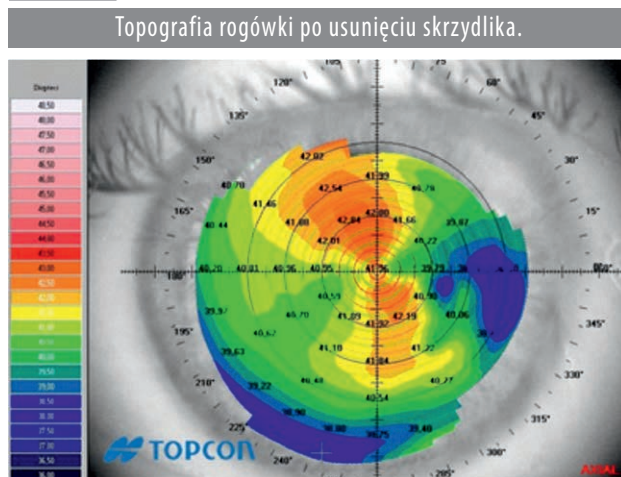U 64-letniego pacjenta, który przeżył operację usunięcia skrzydlika wewnętrznego oka prawego 6 lat wcześniej, stwierdzono obecność zaćmy korowo-jądrowej. Skorygowana ostrość widzenia do dali wyniosła 0,20 z korekcją $-5,00 -2,75 \times 180$. K1 40,71 w osi 10 i K2 42,64 w osi 100. Badanie topografii rogówkowej wykonano topografem Topcon.

Biometrię wykonano aparatem LensStar (Haag-Streit International) i skalkulowano przy użyciu formuły SRK/T. Do oznaczenia mocy soczewki wszczepionej oraz jej cylindra użyto kalkulatora internetowego (www.acrysoftoriccalculator.com).

Zastosowano standardową koaksjalną metodę fakoemulsyfikacji i wszczepiono soczewkę toryczną AcrySof® IQ Toric SN6AT4 o mocy sferycznej $16,5$ D i mocy cylindrycznej $2,25$ D. Oś ustawienia soczewki wynosiła 97° .

Pół roku po operacji ostrość wzroku pacjenta wyniosła $5/5$ z korekcją $-0,50$ Dcył w osi 10° i pozostaje stabilna w ciągu roku obserwacji (ryc. 2).

RYCINA 2



DYSKUSJA

Każda interwencja chirurgiczna przeprowadzona w oku, w którym występuje stożek rogówki, może doprowadzić do niekontrolowanego i nieodwracalnego zwiększenia ektazji rogówkowej. Jednak nie ma innej metody leczenia zaćmy niż manualne usunięcie zmętniałej soczewki. Z tego powodu może to być nie tylko okazja do polepszenia widzenia, ale również szansa odtworzenia pełnej ostrości widzenia przez wyrównanie zaburzenia rogówkowego. Do niedawna unikano wszczepiania soczewek torycznych w przypadku stożka rogówki i astygmatyzmu nieregularnego, ponieważ

wzbudzone aberracje wyższego rzędu mogą stać się istotnym czynnikiem zaburzającym jakość widzenia pooperacyjnego [4]. Jednak obecnie wielu chirurgów podejmuje się wszczepiania soczewek torycznych pacjentom ze średnim i z zaawansowanym stożkiem rogówki. Jak zauważyli Parikakis i wsp. [5], soczewki toryczne mogą być efektywnym rozwiązaniem w korekcji znacznej krótkowzroczności oraz dużego astygmatyzmu rogówkowego u pacjentów ze stożkiem rogówki lub ze zwyrodnieniem brzeżnym [9, 19]. Soczewki toryczne bardzo dobrze sprawdzają się w korekcji astygmatyzmu regularnego [10]. Dzięki temu, że na świecie wszczepiono setki tysięcy soczewek, lepsza jest przewidywalność wszczepu, przede wszystkim z powodu ciągłej aktualizacji kalkulatorów internetowych na podstawie wyników kolejnych refrakcji. Mimo to w ramach przygotowania do wszczepienia soczewki torycznej pacjentowi z nieregularnością rogówkową, powinny zostać przeanalizowane wszystkie czynniki ryzyka. Podczas tej analizy należy zwrócić szczególną uwagę na: przedoperacyjną stabilność rogówki, młody wiek pacjenta, wyjściowe bardzo duże wartości w stromej osi keratometrii rogówki, stałe zmiany w refrakcji oka pacjenta, dużą różnicę w keratometrii górnej i dolnej części rogówki [6, 13, 18, 20, 21].

Stosowanie torycznych soczewek wewnątrzgałkowych, gdy rogówka ma cechy astygmatyzmu nieregularnego, powinno być poprzedzone wnikliwą analizą jej stanu:

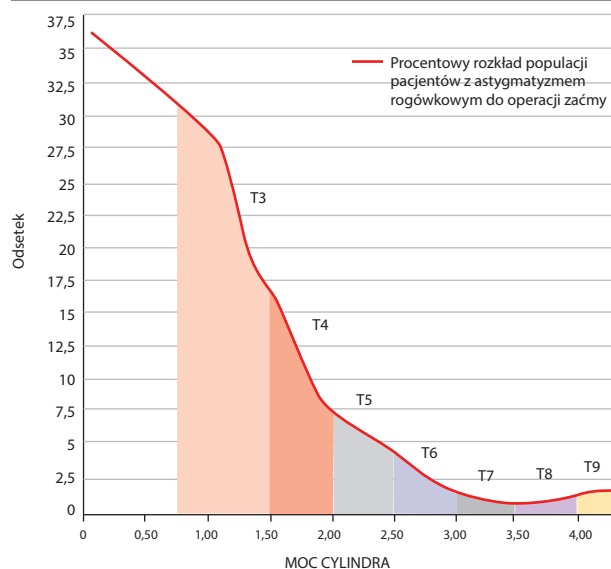
1. Przypadki stożka rogówki stanu początkowego lub średnio zaawansowanego mogą cechować się obwodowym astygmatyzmem nieregularnym, natomiast centralna, 3–4-milimetrowa część rogówki może wykazywać symetryczny i regularny astygmatyzm.
2. Pacjenci, którzy przed uformowaniem się zaćmy dobrze widzieli dzięki własnej korekcji okularowej wyrównującej astygmatyzm rogówkowy, są dobrymi kandydatami do wszczepienia soczewki torycznej, ponieważ ich rogówka odznacza się dość regularnym astygmatyzmem w osi optycznej gałki ocznej.
3. Dobrymi kandydatami do implantacji torycznej soczewki wewnątrzgałkowej nie są pacjenci, którzy po operacji zaćmy chcą wrócić do stosowania twardych soczewek kontaktowych, ponieważ wtórnie mogą one wzbudzić astygmatyzm soczewkowy.

Technika operacyjna stosowana w przypadku nieregularnych rogówek niewiele się różni od techniki standardowej. Jedyna różnica powinna polegać na jak największej osłonie rogówki. Oznacza to, że należy unikać cięcia w przezroczystej rogówce i umiejscowić je w jak najbardziej peryferyjnej części rogówki, rąbku lub wykonać tunel twardówkowy.

Jedną z najchętniej używanych soczewek torycznych na świecie jest AcrySof® IQ Toric. Ma ona kilka zakresów redukcji astygmatyzmu rogówkowego i występuje w 7 różnych mocach cylindrycznych (ryc. 3).

RYCINA 3

Procentowy rozkład populacyjnego cylindrycznego błędu refrakcyjnego u pacjentów kwalifikowanych do operacji zaćmy oraz wykaz typów soczewki torycznej AcrySof® IQ Toric do korygowania zakresu astygmatyzmu rogówkowego [www.myalcon.com/products/surgical/docs/surgeon_brochure.pdf].



Alcon®LENS MODE	SN6AT3	SN6AT4	SN6AT5	SN6AT6	SN6AT7	SN6AT8	SN6AT9
Moc cylindra							
Plaszczyna soczewki	1,50 D	2,25 D	3,00 D	3,75 D	4,50 D	5,25 D	6,00 D
Plaszczyna rogówki	1,03 D	1,55 D	2,06 D	2,57 D	3,08 D	3,60 D	4,11 D
Rekomendowany zakres korekcji astygmatyzmu	0,75–1,50 D	1,50–2,50 D	2,50–2,50 D	2,50–3,00 D	3,00–3,50 D	3,50–4,00 D	4,00 i więcej

Jednak o popularności soczewki torycznej nie decyduje jej polimorfizm, lecz jej zachowanie po wszczepieniu w torebkę soczewki, zwłaszcza w okresie pooperacyjnym, kiedy dochodzi do włóknienia i obkurczania się torebki. Może wówczas dojść do rotacji wewnętrznej soczewki. Oczywiście nie ma to większej wagi w przypadku soczewek jednoogniskowych sferycznych, lecz w przypadku soczewek wielogniskowych i torycznych znaczenie tego zjawiska jest kolosalne. Najmniejsza zmiana pozycji może spowodować zmiany refrakcji totalnej oka i spadek mocy korygowania astygmatyzmu rogówkowego. W przypadku soczewek torycznych najmniejsze przesunięcie osi soczewki powoduje modyfikację jej potencjału korygującego – każda zmiana położenia o 10° zmniejsza jej potencjał korygujący o prawie 35%. Z tego powodu wiele obecnych na rynku soczewek torycznych powoduje zmianę refrakcji i utratę mocy korygującej rogówkę nie bezpośrednio po implantacji, ale kilka miesięcy później. Do wzrostu astygmatyzmu i zmiany korekcji sferycznej może dochodzić już kilka miesięcy po operacji. Dlatego tak ważne jest stosowanie soczewek, których baza konstrukcyjna części haptycznej zapewnia stabilność i może przeciwstawić się siłom naprężającym torebkę soczewki.

Stabilna haptyczna platforma soczewki Acrysof® Toric powoduje, że nie obserwuje się zmiany położenia soczewki w torebce w ciągu wielu miesięcy od jej implantowania. Zuberbuhler i wsp., przeanalizowawszy stabilność Acrysof® Toric, ocenili, że jej średnia rotacja mieści się w granicach 2,2°. Wielkość ta dla finalnego wyniku refrakcyjnego operacji praktycznie nie ma znaczenia. Rozwój soczewek korygujących większy astygmatyzm rogówkowy może poszerzyć zakres kwalifikacji pacjentów z chorobami zniekształcającymi rogówkę do operacji zaćmy [16, 17, 25].

PODSUMOWANIE

Operacja zaćmy w oku ze stożkiem rogówki lub z nieregularnością kształtu po operacji usunięcia skrzydlika rogówki

z użyciem soczewki torycznej może dać dobre wyniki pooperacyjne w zakresie ostrości widzenia i znacznie zredukować resztkowy astygmatyzm oraz znacznie zwiększyć satysfakcję pacjenta z uzyskanego po operacji zaćmy widzenia.

ADRES DO KORESPONDENCJI

dr n. med. Paweł Klonowski

Klinika Okulistyki Ogólnej, Uniwersytet Medyczny w Lublinie

20-001 Lublin, ul. Chmielna 1

e-mail: pawel.klonowski@gmail.com

Piśmiennictwo

1. Antonios R, Dirani A, Fadlallah A, et al. Safety and Visual Outcome of Visian Toric ICL Implantation after Corneal Collagen Cross-Linking in Keratoconus: Up to 2 Years of Follow-Up. *J Ophthalmol* 2015; Article ID 514834: 1-8 [online: <http://dx.doi.org/10.1155/2015/514834>].
2. Kymionis GD, Grentzelos MA, Karavitaki AE, et al. Combined corneal collagen cross-linking and posterior chamber toric implantable collamer lens implantation for keratoconus. *Ophthalmic Surg Lasers Imaging* 2011; 42: 22-25.
3. Li X, Yang H, Rabinowitz YS. Longitudinal study of keratoconus progression. *Exp Eye Res* 2007; 85(4): 502-507.
4. Vazirani J, Basu S. Keratoconus: current perspectives. *Clin Ophthalmol* 2013; 7: 2019-2030.
5. Parikakis EA, Chatziralli IP, Peponis VG, et al. Toric intraocular lens implantation for correction of astigmatism in cataract patients with corneal ectasia. *Case Rep Ophthalmol* 2013; 4(3): 219-228.
6. Mol I.E., Van Dooren B.T. Toric intraocular lenses for correction of astigmatism in keratoconus and after corneal surgery. *Clin Ophthalmol* 2016; 10: 1153-1159.
7. De Cunha DA, Woodward EG. Measurement of corneal topography in keratoconus. *Ophthalmic Physiol Opt* 1993; 13: 377-382.
8. Rabinowitz YS. Keratoconus. *Surv Ophthalmol* 1998; 42: 297-319.
9. Luck J. Customized ultra-high-power toric intraocular lens implantation for pellucid marginal degeneration and cataract. *J Cataract Refract Surg* 2010; 36: 1235-1238.
10. Visser N, Ruiz-Mesa R, Pastor F, et al. Cataract surgery with toric intraocular lens implantation in patients with high corneal astigmatism. *J Cataract Refract Surg* 2011; 37: 1403-1410.
11. Venter J. Artisan phakic intraocular lens in patients with keratoconus. *J Refract Surg* 2009; 25: 759-764.
12. Coskunseven E, Onder M, Kymionis GD, et al. Combined Intacs and posterior chamber toric implantable Collamer lens implantation for keratoconic patients with extreme myopia. *Am J Ophthalmol* 2007; 144: 387-389.
13. Kamiya K, Shimizu K, Kobashi H, et al. Clinical outcomes of posterior chamber toric phakic intraocular lens implantation for the correction of high myopic astigmatism in eyes with keratoconus: 6-month follow-up. *Graefes Arch Clin Exp Ophthalmol* 2011; 249: 1073-1080.
14. Güell JL, Morral M, Malecaze F, et al. Collagen crosslinking and toric iris-claw phakic intraocular lens for myopic astigmatism in progressive mild to moderate keratoconus. *J Cataract Refract Surg* 2012; 38: 475-484.
15. Kasparova EA, Kasparov AA. Six-year experience with excimer laser surgery for primary keratoconus in Russia. *J Refract Surg* 2003; 19: S250-S254.
16. Bauer NJ, de Vries NE, Webers CA, et al. Astigmatism management in cataract surgery with the AcrySof toric intraocular lens. *J Cataract Refract Surg* 2008; 34: 1483-1488.
17. Holland E, Lane S, Horn JD, et al. The AcrySof toric intraocular lens in subjects with cataract and corneal astigmatism: a randomized, subject-masked, parallel-group, 1-year study. *Ophthalmology* 2010; 117: 2104-2111.
18. Sauder G, Jonas JB. Treatment of keratoconus by toric foldable intraocular lenses. *Eur J Ophthalmol* 2003; 13: 577-579.

19. Navas A, Suárez R. One-year follow-up of toric intraocular lens implantation in forme fruste keratoconus. *J Cataract Refract Surg* 2009; 35: 2024-2027.
20. Ramirez-Miranda A, Jaimes M, Graue-Hernandez EO, et al. Toric intraocular lens in keratoconus. *Cornea* 2012; 31: 335-336.
21. Jaimes M, Xacur-García F, Alvarez-Melloni D, et al. Refractive lens exchange with toric intraocular lenses in keratoconus. *J Refract Surg* 2011; 27: 658-664.
22. Thebpatiphat N, Hammersmith KM, Rapuano CJ, et al. Cataract surgery in keratoconus. *Eye Contact Lens* 2007; 33: 244-246.
23. Li X, Yang H, Rabinowitz YS. Longitudinal study of keratoconus progression. *Exp Eye Res* 2007; 85: 502-507.
24. Kersey JP, O'Donnell A, Illingworth CD. Cataract surgery with toric intraocular lenses can optimize uncorrected postoperative visual acuity in patients with marked corneal astigmatism. *Cornea* 2007; 26: 133-135.
25. Zuberbuhler B, Signer T, Gale R, Haefliger E. Rotational stability of the AcrySof SA60TT toric intraocular lenses: a cohort study. *BMC Ophthalmol* 2008; 8(8): 1-5.