

Zwyrodnienie barwnikowe siatkówki – współczesne możliwości diagnostyki i leczenia

Retinitis pigmentosa – modern possibilities diagnosis and treatment

Marta Misiuk-Hojło, Jakub Ciecierski

Katedra i Klinika Okulistyki, Uniwersytet Medyczny im. Piastów Śląskich we Wrocławiu
Kierownik Kliniki: prof. dr hab. n. med. Marta Misiuk-Hojło



NAJWAŻNIEJSZE

W ostatnich latach prowadzi się intensywne badania dotyczące zwyrodnienia barwnikowego siatkówki w celu rozwinięcia terapii genowej oraz chirurgii siatkówkowej z wykorzystaniem tkanek i implantów. Dają one nadzieję na przyszłość zarówno pacjentom, jak i lekarzom.

HIGHLIGHTS

Recent years have seen intense investigations concerning retinitis pigmentosa aiming to develop gene therapy and retinal surgery using tissue and implants. These advancements bring hope for the future of both the patients and physicians.

STRESZCZENIE

Zwyrodnienie barwnikowe siatkówki, choć dosyć rzadkie, wiąże się z bardzo niekorzystnym rokowaniem dla pacjenta. Mimo rozwoju nauk medycznych w dalszym ciągu nie posiadamy narzędzia do skutecznego leczenia chorych z retinopatią barwnikową. Jednak od kilku lat prowadzi się intensywne badania m.in. w zakresie terapii genowej oraz chirurgii siatkówkowej z wykorzystaniem tkanek i implantów. Dają one nadzieję na przyszłość zarówno pacjentom, jak i lekarzom.

Słowa kluczowe: zwyrodnienie barwnikowe siatkówki, terapia genowa, implanty siatkówkowe, dziedziczne schorzenia siatkówki, diagnostyka schorzeń siatkówki

ABSTRACT

Retinitis pigmentosa, however rare, is connected with very poor prognosis for the patient. Despite fast development of medical sciences, there is still no tool for effective treatment of patients with retinitis pigmentosa. Nevertheless, recent years have seen intense research in gene therapy and retinal surgery using tissue and implants. These advancements bring hope for the future of both the patients and physicians.

Key words: retinitis pigmentosa, gene therapy, retinal implants, hereditary retinal diseases, diagnosis in retinal diseases

WPROWADZENIE

Zwyrodnienie barwnikowe siatkówki (RP, *retinitis pigmentosa*) należy do heterogennej grupy dziedzicznych dystrofii dotyczących komórek siatkówki. Występuje z częstością ok. 1 : 4000 i stanowi główną przyczynę dziedzicznej utraty wzroku u osób w wieku od 20 do 60 lat [1]. Uszkodzeniu ulegają czopki i pręciki, tj. komórki światłoczułe odpowiedzialne za percepcję bodźców barwnych i monochromatycznych, a w skrajnych przypadkach także dalej położone warstwy siatkówki, które odpowiadają za przekazywanie sygnałów światłoczułych do właściwych ośrodków w mózgu.

W początkowej fazie choroby uszkodzeniu ulegają komórki położone na dalekim i średnim obwodzie, warunkujące powstanie pierwszych objawów – ślepoty zmierzchowej i postępującego zawężenia pola widzenia. W miarę upływu czasu progresja schorzenia prowadzi do objęcia uszkodzeniem także komórek światłoczułych zlokalizowanych w plamce, a w rezultacie – powstania tzw. widzenia tunelowego.

Dziedziczenie RP jest różnorodne. U ok. 30–40% chorych mamy do czynienia z dziedziczeniem autosomalnym dominującym – w tym przypadku łagodny przebieg schorzenia pozwala zachować użyteczną ostrość wzroku do 50.–60. r.ż. Kolejne 50–60% to postać autosomalna recesywna, a 5–15% – postać ściśle związana z chromosomem X, którą z kolei charakteryzuje najgorsze rokowanie [2]. Nie można zapominać również o dość licznych przypadkach RP, w których nie ma związku z występowaniem rodzinnym.

Diagnostyka schorzenia nie powinna nastęrczać dużych trudności. Już w badaniu oftalmoskopowym można stwierdzić charakterystyczny obraz dna oka – z przegrupowaniem barwnika w formie tzw. komórek kostnych, zwężenie naczyń siatkówki, a także – w późniejszym czasie – zblednięcie tarczy nerwu wzrokowego.

Z RP dość często mogą współistnieć inne schorzenia okulistyczne dodatkowo obniżające ostrość wzroku:

- zaćma podtorebkowa tylna
- torbielowaty obrzęk plamki (CME, *cystoid macular edema*)
- tworzenie się błony nasiatkówkowej
- krótkowzroczność.

DIAGNOSTYKA

Wśród badań służących do monitorowania progresji choroby, jak również do różnicowania z innymi jednostkami chorobowymi, można wymienić:

1. Badanie pola widzenia – ze względu na łatwą dostępność jest to najbardziej użyteczne badanie dla oceny progresji choroby. Charakterystyczny dla schorzenia

początkowy pierścieniowy mroczek rozszerza się obwodowo i centralnie.

2. Badania elektrofizjologiczne – elektroretinogram przedstawia wygaszenie odpowiedzi z uszkodzonych komórek fotoreceptorowych w postaci obniżenia amplitudy i wydłużenia czasu latencji. Pozostałe badania elektrofizjologiczne, np. elektrookulogram (EOG) i potencjały wywołane, nie znajdują większego zastosowania.
3. Optyczna koherentna tomografia (OCT, *optical coherence tomography*) – zwłaszcza w nowszych aparatach, które charakteryzują się znacznie większą rozdzielczością, umożliwia szczegółową ocenę wszystkich warstw siatkówki, w tym nabłonka barwnikowego. Badanie to można wykorzystać także do obserwacji współistniejącego niekiedy torbielowatego obrzęku plamki i błony nasiatkówkowej.
4. Angiografia fluoresceinowa (AF) – podobnie jak OCT pozwala zobrazować obszar ubytków nabłonka barwnikowego siatkówki (RPE, *retinal pigment epithelium*) towarzyszący zanikowi fotoreceptorów siatkówki.

MOŻLIWE METODY LECZENIA

Farmakoterapia

Mimo olbrzymiego postępu zarówno w samej wiedzy o patofizjologii RP i podłożu genetycznym tej choroby, jak i w mikrochirurgii oraz rozpowszechnieniu zastosowania terapii genowej retinopatia barwnikowa pozostaje chorobą, której nie potrafimy zatrzymać ani wyleczyć. W ogólnodostępnej terapii zastosowanie mają niektóre leki, jednak ich skuteczność wydaje się ograniczona, o czym świadczą często rozbieżne wyniki badań. Wymienić tu trzeba:

- witaminę A w wysokich dawkach (tj. 15 000 IU dziennie) – jej stosowanie zdaje się mieć wpływ na spowolnienie progresji RP (w piśmiennictwie podaje się, że nawet do ok. 2% rocznie). W dalszym ciągu niepewne są długoterminowe efekty przewlekłego stosowania suplementacji tak wysokimi dawkami, zwłaszcza w kontekście wpływu na wątrobę.
- kwas dokozaheksaenowy (DHA) – w niektórych badaniach ten wielonienasycony kwas tłuszczowy, zwłaszcza w połączeniu z witaminą A, dawał obiecujące wyniki.
- acetazolamid – w grupie chorujących na RP znajdują się osoby, u których występuje torbielowaty obrzęk plamki. Dotyczy to głównie pacjentów w późniejszym stadium choroby. Stosowanie doustnych inhibitorów anhidrazy węglanowej, poprzez możliwość zmniejszenia tego obrzęku, może powodować niewielką poprawę ostrości wzroku.

- glikokortykosteroidy – mogą mieć podobny wpływ na jakość widzenia u chorych z towarzyszącym obrzękiem płamki. Niemniej efekt ich działania jest stosunkowo krótkotrwały, a możliwe działania niepożądane ograniczają zastosowanie.

Implanty siatkówkowe

Drugi biegun możliwości leczenia RP stanowią metody chirurgiczne i to one budzą nadzieję pacjentów i ich lekarzy. Poza tym trwają badania nad terapią genową, podawaniem czynników neurotroficznymi, przeszczepieniami siatkówki i nablönka barwnikowego, a także nad najbardziej spektakularnymi implantami siatkówkowymi. Te ostatnie, ze względu na obiecujące wyniki badań, zdają się stanowić pewien przełom w pomocy chorym cierpiącym z powodu retinopatii barwnikowej.

Spośród kilku firm prowadzących projekty badawcze z zastosowaniem implantów siatkówkowych na czoło wysuwają się dwie: Second Sight z siedzibą w Stanach Zjednoczonych oraz Retina Implant AG z Niemiec. Ta pierwsza jest autorem projektów Argus I i Argus II – pierwszego zatwierdzonego przez FDA (*Food And Drug Administration*) implantu stworzonego do przywracania funkcjonalnego widzenia u pacjentów cierpiących z powodu zwyrodnień siatkówki. System składa się z wewnątrzgałkowego implantu w formie płytki z elektrodami i anteny oraz części zewnętrznej, w skład której wchodzi: okulary z kamerą, jednostka przetwarzająca obraz (VPU, *Visual Proressing Unit*) i kabel.

Miniaturowa kamera w okularach przechwytuje obraz i przekazuje go dalej do VPU. Stamtąd elektronicznie przetworzony obraz wraca kablem do okularów. Dalej

przekazywany jest bezprzewodowo do anteny w implancie i – na końcowym etapie – do płytki. Umożliwia to pominięcie uszkodzonych w zwyrodnieniu siatkówki komórek fotoreceptorowych i przekazanie sygnału do jej kolejnych warstw, tj. do komórek zwojowych.

System ten ma oczywiście wiele ograniczeń. Można go zakładać tylko pacjentom, u których nie doszło do uszkodzenia głębiej położonych struktur siatkówki. Sam zabieg wszczepienia implantu stanowi także duże wyzwanie dla operatora. Ze względu wreszcie na ograniczenia techniczne zapewnia jedynie niewielką pomoc np. pacjentom ze światłopoczuciem, którzy są w stanie uzyskać pewną samodzielność.

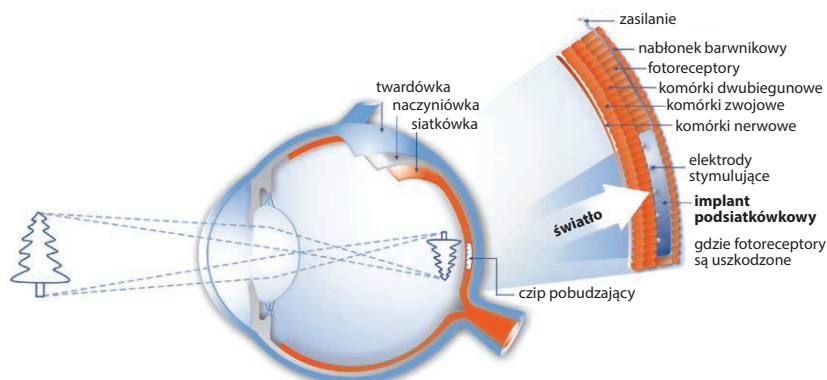
Po etapie nauki korzystania z implantu grupa pacjentów była w stanie rozpoznawać okna, drzwi, przeszkody na swojej drodze. W chwili obecnej już kilka ośrodków naukowych w Europie i Stanach Zjednoczonych uczestniczy w badaniach klinicznych [3].

Podobne efekty udało się uzyskać twórcom implantu podsiatkówkowego firmy Retina Implant AG. Ich najnowsze dzieło to mikroczip w formie płytki o wymiarach 3 × 3 mm i grubości nieprzekraczającej 0,1 mm (ryc. 1). Implant, który umieszczany jest w okolicy płamki, składa się z 1500 elektrod. Umożliwia on wytworzenie obrazu w zakresie 12° w pionie i w poziomie. Co ważne, wykorzystuje naturalny układ optyczny oka, dzięki czemu już same ruchy gałki ocznej mają wpływ na uzyskiwany obraz.

Mikroczip połączony jest za pomocą przewodu z cewką indukcyjną znajdującą się w przestrzeni zausznej (ryc. 2). Druga cewka, położona na zewnątrz, odpowiada za zasilanie oraz przekazywanie informacji o bieżących parametrach obrazu. Dodatkowo każdy użytkownik wy-

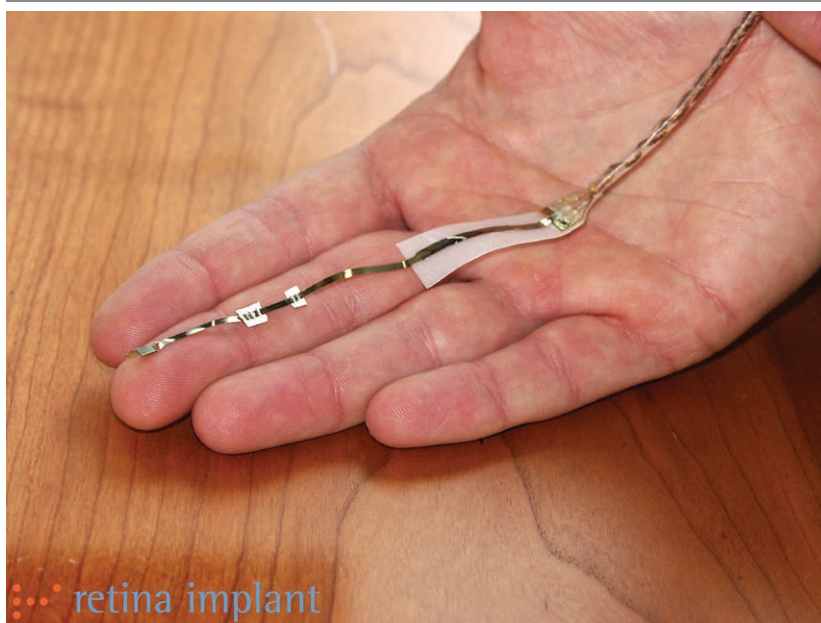RYCINA 1

Schemat ukazujący lokalizację czipu i jego rolę w powstawaniu bodźca wzrokowego.



RYCINA 2

Mikroczip firmy Retina Implant AG.



posażony jest w urządzenie mogące sterować jasnością i kontrastem obrazu, które może być noszone np. w kieszeni [4].

Ostatnie badania przeprowadzone na grupie prawie 30 pacjentów z brakiem użytecznej ostrości wzroku w przebiegu RP wskazują, iż urządzenie jest w stanie zapewnić widzenie umożliwiające rozpoznawanie konturów twarzy i rozróżnianie średniej wielkości przedmiotów, np. telefonów. Pomimo licznych ograniczeń, które powodują, że jakość uzyskiwanego obrazu jest niska, implanty te dają nadzieję na przyszłość chorym cierpiącym na schorzenia degeneracyjne siatkówki [5].

Metody chirurgiczne

Duże oczekiwania w leczeniu RP, a także innych chorób siatkówki, badacze wiążą z możliwością przeszczepiania komórek i zastępowania nimi uszkodzonych fotoreceptorów czy komórek warstwy nabłonka barwnikowego.

Od 2011 r. prowadzone są badania z wykorzystaniem komórek macierzystych m.in. u pacjentów z chorobą Stargarda, a także w zwyrodnieniu plamki związanym z wiekiem (AMD, *age-related macular degeneration*). W trakcie zabiegu witrektomii podsiatkówkowo wszczepia się komórki pozyskane z komórek macierzystych, które podlegają różnicowaniu w kierunku komórek RPE. Pierwsze wyniki są obiecujące, gdyż u części

pacjentów uzyskano zauważalną poprawę ostrości wzroku w rocznej obserwacji. Pozostaje mieć nadzieję, że podobne efekty uda się uzyskać u pacjentów z RP [6]. Wykonuje się także próby przeszczepienia tkanki siatkówkowej w formie „łatek” siatkówki, jak również jedynie samej warstwy nabłonka barwnikowego. Zabiegi te przypominają trochę formę translokację plamki. Niestety technicznie są trudne do przeprowadzenia, a ich powtarzalność jest stosunkowo niewielka. Ponadto wiąże się z licznymi powikłaniami pooperacyjnymi typowymi dla zabiegów witreoretinalnych. Być może wraz z rozwojem technik operacyjnych efekty terapeutyczne będą lepsze.

Terapia genowa

Kolejną możliwość leczenia RP w przyszłości może dać również terapia genowa. Wykorzystując wektor materiału genetycznego w postaci np. adenowirusów lub lentiwirusów, możemy próbować zastąpić patologiczne białko lub jego brak białkiem odpowiednio funkcjonującym. Kilkuletnie obserwacje na modelach zwierzęcych z chorobą Lebera dały na tyle obiecujące wyniki, że prowadzi się już badania kliniczne u ludzi cierpiących właśnie z powodu defektu genu *RPE65*, który warunkuje występowanie wrodzonej ślepoty Lebera. Pierwsze badania trwają także w zwyrodnieniu barwnikowym siatkówki, choć na razie tylko w przypadkach związanych z mutacją genu *MERKT* – i tu na chwilę obecną pojawia się największe ograniczenie zastosowania terapii genowej.

Warunkiem jest zidentyfikowanie „miejsca docelowego”, co oznacza zmapowanie białka warunkującego defekt. Daje to duże pole manewru dla genetyków [7, 8].

PODSUMOWANIE

Wszystkie te możliwości wykorzystujące rozwój nauk i metod badawczych oraz wprowadzające modyfikacje procedur chirurgicznych pozwalają lekarzom i pacjentom z nadzieją patrzeć w przyszłość. Niezależnie od tego musimy pamiętać, że w dalszym ciągu nie potrafimy zatrzymać nieodwracalnego uszkodzenia komórek w RP. Rozwijając nieprzerwanie powyższe metody, zbliżamy się jednak do momentu, w którym pacjenci cierpią-

cy z powodu RP nie będą skazani na całkowitą ślepotę uniemożliwiającą samodzielne funkcjonowanie w podstawowych dziedzinach życia.

Zdjęcia opublikowano za zgodą firmy Retina Implant AG.

ADRES DO KORESPONDENCJI

prof. dr hab. n. med. Marta Misiuk-Hojoła

Katedra i Klinika Okulistyki, Uniwersytet Medyczny
im. Piastów Śląskich we Wrocławiu
50-556 Wrocław, ul. Borowska 213
e-mail: misiuks5@wp.pl

Piśmiennictwo

1. Telander DG, Roy H (red.). Retinitis Pigmentosa. Medscape [online: <http://emedicine.medscape.com/article/1227488-overview>].
2. Mackiewicz J, Dolar-Szczasny J. Zwyrodnienie barwnikowe siatkówki. Medycyna Praktyczna [online: <http://okulistyka.mp.pl/chorobyoczu/chorobysiatkowki/85913,zwyrodnienie-barwnikowe-siatkowki>].
3. Second Sight. ©2014 SECOND SIGHT [online: www.secondsight.com].
4. Retina Implant. ©Retina Implant AG 2008 [online: www.retina-implant.de].
5. Phillips D. Prosthetic Retinal Implant: Long-term Results Promising. Medscape [online: <http://www.medscape.com/viewarticle/848280>].
6. Uy HS, Chan PS, Cruz FM. Stem Cell Therapy: a Novel Approach for Vision Restoration in Retinitis Pigmentosa. Med Hypothesis Discov Innov Ophthalmol 2013; 2(2): 52-55.
7. Lin MK, Tsai YT, Tsang SH, et al. Emerging Treatments for Retinitis Pigmentosa. Retin Physician 2015; 12: 52-55, 70.
8. Tomita H, Sugano E, Isago H, et al. Gene Therapy for Retinitis Pigmentosa. W: Martin Molina F (red.). Gene Therapy – Tools and Potential Applications, 2013 [online: <http://www.intechopen.com/books/gene-therapy-tools-and-potential-applications/gene-therapy-for-retinitis-pigmentosa>].