Trójogniskowa soczewka wewnątrzgałkowa PanOptix®. Pierwszy rok doświadczeń

Trifocal intraocular lens PanOptix®. The first year of experience

Jarosław Marek, Angelika Ogar

Ośrodek Okulistyki Klinicznej SPEKTRUM we Wrocławiu
Kierownik Oddziału Okulistyki Operacyjnej: dr n. med. Jarosław Marek

NAJWAŻNIEJSZE

Nasze wyniki potwierdzają bardzo dobrą tolerancję trójogniskowych soczewek wewnątrzgałkowych PanOptix® i jakość widzenia bez okularów, która spełnia oczekiwania najbardziej wymagających pacjentów.

HIGHLIGHTS

Our results confirm very good tolerance of trifocal intraocular lenses PanOptix®, and a quality of vision without spectacles that meets the expectations of the most demanding patients.

STRESZCZENIE

Roczna obserwacja od wprowadzenia w 2015 r. soczewek PanOptix® i wyniki wszczepienia ich do 50 oczu w Ośrodku Okulistyki Klinicznej SPEKTRUM we Wrocławiu wskazują, że zapewniają one wysoką jakość i komfort widzenia oraz są bardzo dobrze tolerowane. Praktyczne doświadczenia potwierdzają zalety konstrukcji soczewki w zakresie innowacyjnej dystrybucji energii światła ENLIGHTEN. Wszczepienie soczewki PanOptix® (Alcon) u 94% z 50 operowanych oczu umożliwiło widzenie dali, bliży i odległości pośrednich bez konieczności stosowania okularów. Nasze doświadczenia wykazały niski wskaźnik dysfotopsji, szybką neuroadaptację, bezpieczeństwo i przewidywalność wyników, co zapewnia wysoki poziom zadowolenia pacjentów w różnym wieku oraz zachęca do szerszego stosowania trójogniskowej soczewki PanOptix®.

Słowa kluczowe: trójogniskowa soczewka wewnątrzgałkowa, fakoemulsyfikacja, zaćma, starczowzroczność

ABSTRACT

The first year of observation following the introduction of intraocular lens PanOptix® in 2015, and its implantation into 50 eyes in Ośrodek Okulistyki Klinicznej SPEKTRUM in Wroclaw, shows very good tolerance, high quality and visual comfort. The practical experience confirms advantages of the lens design in terms of the innovative light energy distribution ENLIGHTEN. Implantation of the lens PanOptix® in 94% of the 50 operated eyes enabled distance, near and intermediate vision without the need for spectacles. Our experience has shown a low rate of dysphotopsia, fast neuroadaptation, safety and predictability of results, which ensures a high level of satisfaction in patients of all ages. These excellent results encourage a wider use of the trifocal intraocular lens PanOptix®.

Key words: trifocal intraocular lens, phacoemulsification, cataract, presbyopia

© Medical Education. For private and non-commercial use only. Downloaded from https://www.journalsmededu.pl/index.php/ophthatherapy/index: 05.08.2025; 17:10,38

WSTĘP

Oczekiwanie przez pacjentów perfekcyjnej korekcji wady wzroku po fakoemulsyfikacji mniej lub bardziej zmętniałej soczewki oraz możliwości widzenia dali i bliży bez okularów staje się normą. Częściej przychodzą do nas osoby aktywne, które zgłaszają się z początkową zaćmą oraz z objawami DSL (*dysfunctional lens syndrome*) [1]. Skarżą się na progresję wady wzroku, obniżenie wrażliwości na kontrast oraz starczowzroczność, wywołane przez związane z wiekiem zmiany w soczewkach. Osoby te oczekują uwolnienia od konieczności zakładania okularów zarówno w pracy, najczęściej biurowej, przy czytaniu i pisaniu, jak i przy patrzeniu w dal, np. w czasie jazdy samochodem, na rowerze lub na nartach. Szczególne znaczenie dla większości ma odpowiednie widzenie na odległość pośrednią związane z używaniem smartfonów, tabletów, niezbędne także przy wykonywaniu codziennych czynności, takich jak przyrządzanie posiłków czy wybieranie towarów w sklepie.

Odpowiedź na te oczekiwania stanowi koncepcja nowej trójogniskowej soczewki wewnątrzgałkowej PanOptix®, zaprojektowanej w celu zapewnienia jak najbardziej naturalnego widzenia. Soczewka ta, wprowadzona w 2015 r., stanowi modyfikację optyczną stosowanych od lat i sprawdzonych hydrofobowych akrylowych soczewek zwijalnych Acrysof® IQ z filtrem światła niebieskiego [2]. W soczewce PanOptix® wykorzystano technologię ENLIGHTEN (*ENhanced LIGHT ENergy*), która stanowi udoskonalenie czteroogniskowego modelu dyfrakcyjnego polegające na redystrybucji światła z trzeciego ogniska pośredniego 120 cm w celu wzmocnienia ogniska dali. W efekcie skonstruowano soczewkę trójogniskową o poszerzonej do 4,5 mm nieapodyzowanej strefie dyfrakcyjnej z ogniskami do bliży w odległości 40 cm i pośrednim – 60 cm oraz wzmocnionym ogniskiem do dali, o wyjątkowo dużym wykorzystaniu energii światła [3, 8, 11] (ryc. 1).

Soczewki wieloogniskowe oparte na platformie Acrysof® dzięki różnym udoskonaleniom, takim jak zmiana modelu trzyczęściowego ReSTOR® MA60D3 na jednoczęściowy SA60D3, wprowadzenie filtra światła niebieskiego czy optyki asferycznej, uzyskały ugruntowaną pozycję [4, 5]. Najistotniejsze modyfikacje dotyczyły jednak charakterystyki krzywej rozogniskowania (*defocus curve*) oraz mocy addycji do bliży. Początkowo soczewka ReSTOR® SA60D3 miała dodatek do bliży w płaszczyźnie soczewki +4,0 D, natomiast następny model – ReSTOR® SN6AD1 miał addycję +3,0 D, a w końcu ReSTOR® SV25T0 osiągnął +2,5 D (ryc. 2).

Dobór odpowiedniej addycji do bliży w soczewce ReSTOR® wymagał analizy rodzaju wykonywanego zawodu, potrzeb, przyzwyczajeń, a także uwzględnienia wymiarów pacjenta. Wobec niedoskonałości rozwiązań dwuogniskowych zaproponowano technikę mieszania (*blended vision*) opartą na założeniu, że do oka dominującego wszczepia się soczewkę ReSTOR® +2,5 D z preferencją dali i odległości pośrednich, a do oka niedominującego – ReSTOR® +3,0 D z preferencją bliży [5]. W praktyce soczewki ReSTOR® okazały się bardzo wymagające zarówno pod względem optymalnych parametrów budowy oka kandydata, precyzji ustawienia w torebce, jak i okresu neuroadaptacji [6, 7]. Ze względu na

RYCINA 1

Technologia ENLIGHTEN, redystrybucja światła w soczewce trójogniskowej PanOptix® (opublikowano za zgodą firmy Alcon).

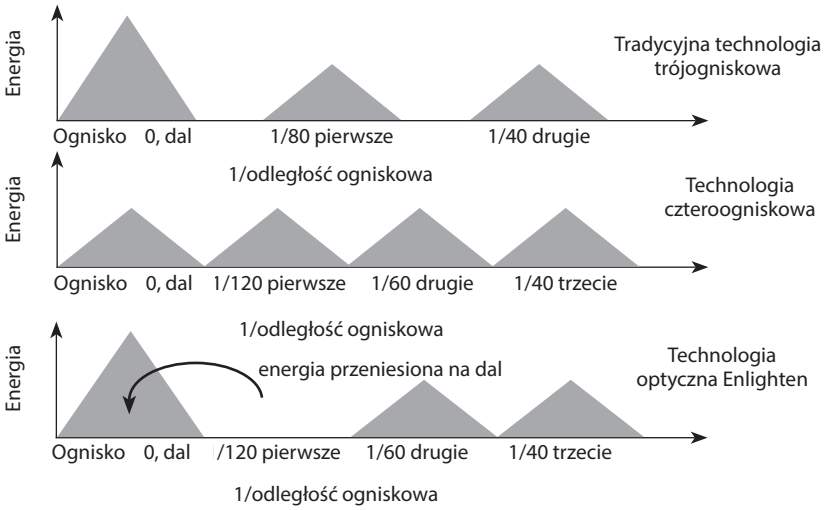

© Medical Education. For private and non-commercial use only. Downloaded from https://www.journalsmededu.pl/index.php/ophthatherapy/index: 05.08.2025; 17:10,38

RYCINA 2

Krzywa rozogniskowania soczewek PanOptix® i ReSTOR® (opublikowano za zgodą firmy Alcon).

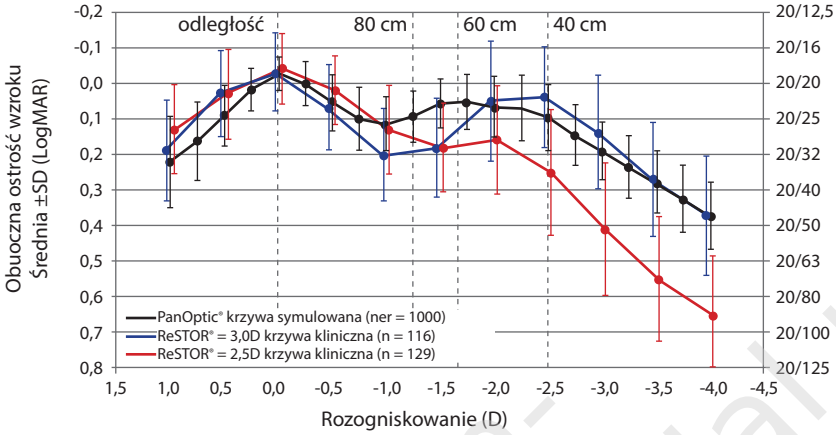

średnicę strefy dyfrakcyjnej (3,4–3,6 mm) były wrażliwe na szerokość źrenicy i warunki oświetlenia. Aby uniknąć problemów, należało wyselekcjonować kandydatów pod kątem licznych przeciwwskazań względnych, wieku, a nawet profilu emocjonalnego i charakterologicznego.
Przy wprowadzaniu soczewki PanOptix® początkowo wydawało się, że będzie to kolejna modyfikacja dwuogniskowej soczewki ReSTOR® polegająca jedynie na dodaniu trzeciego ogniska. W praktyce okazało się jednak, że pod nową nazwą kryje się zupełnie nowa soczewka o wielu zaletach i zdecydowanie szerszym zakresie walorów praktycznych.

MATERIAŁ I METODY

W Ośrodku Okulistyki Klinicznej SPEKTRUM we Wrocławiu od października 2015 r. do października 2016 r. 3 chirurgów okulistów wszczepiło 50 soczewek PanOptix® (Alcon). 32 oczu operowanych osobiście przez autora pracy było badanych 1. i 7. dnia i ok. 10 tygodni po zabiegu. Wizyty te pozwoliły na przeprowadzenie bezpośrednich obserwacji i odnotowanie relacji oraz wrażeń pacjentów. W pozostałych przypadkach ocenę wyników przeprowadzono retrospektywnie, opierając się na dokumentacji wizyt kontrolnych.
Kalkulację mocy implantu wykonano na podstawie biometrii optycznej IOL MASTER® i PENTACAM® AXL z wykorzystaniem aplikacji CATARACT pre-OP.
Ocena keratometrii i topografii rogówek pozwoliła na wykluczenie oczu z astygmatyzmem nieregularnym, dużymi aberracjami wyższego rzędu (HOA, *higher-order aberration*) lub całkowitą niezbornością większą niż 0,5 Dcyl.

Na podstawie wyników mikroskopii śródbłonkowej, oftalmoskopii oraz badań optycznej koherentnej tomografii (OCT, *optical coherence tomography*) i obrazowania tarczy nerwu wzrokowego (HRT, *Heidelberg retina tomography*) wykluczono pacjentów z chorobami rogówki, siatkówki i innymi przeciwwskazaniami [8].
Wiek operowanych wynosił od 27 do 78 lat, średnio 60 ± 10 lat. Zabieg fakoemulsyfikacji wykonano w sposób typowy przy użyciu mikrokoaksjalnej techniki INTREPID przez cięcie 2,2 w przeziernej rogówce oraz głowicy OZIL aparatu Infinity (Alcon).

WYNIKI I OMÓWIENIE

W oczach po wszczepieniu soczewki trójogniskowej PanOptix® ostrość wzroku bez korekcji Vsc ≥ 0,7 uzyskało 47 oczu, czyli 94% operowanych, w tym Vsc ≥ 0,9 uzyskało 35 oczu (70%), a Vsc ≥ 1,0 – 26 oczu, czyli ponad połowa. Wyniki te przedstawia tabela 1 i wykres na rycinie 3.
Ostrość wzroku do bliży Sn D-0,5 uzyskało 49 oczu, tylko jedno oko z Sn sc = D-0,75 widziało lepiej z korekcją +0,5 D Sn = D-0,5. W analizowanej grupie 94% operowanych oczu, w których pooperacyjna subiektywna refrakcja mieściła się w przedziale od +0,5 D do -0,5 D, nie wymagało korekcji okularowej do dali, do bliży ani na odległość pośrednią 60 cm.

W pierwszych dniach po zabiegu u kilku osób odnotowaliśmy lekkie powikłania o charakterze przejściowych zwyżek ciśnienia wewnątrzgałkowego oraz niewielkich otarć nabłonka rogówki. 4 osoby zgłaszały wrażenia błysków bez widocznych zmian na dnie oka, jednak ustąpiły one samoistnie. U 52-letniej pacjentki, która w wywia-

© Medical Education. For private and non-commercial use only. Downloaded from
https://www.journalsmededu.pl/index.php/ophthatherapy/index: 05.08.2025; 17:10,38

TABELA 1

Charakterystyka operowanych oczu, zakres mocy soczewek PanOptix® oraz średnia przedoperacyjna i pooperacyjna ostrość wzroku.

n = 50 oczu	Średnia	Odchylenie	Min.	Maks.
Moc wszczepionych soczewek [D]	22,8	2,0	18,0	30,0
Długość gałki [mm]	23,18	0,70	21,53	25,17
Astygmatyzm przedoperacyjny, biometr [Dcyl]	0,46	0,24	0,00	1,07
Astygmatyzm pooperacyjny, autorefraktometr [Dcyl]	0,47	0,35	0,00	1,00
Przedoperacyjna ostrość wzroku z korekcją	0,7	0,3	0,1	1,2
Pooperacyjna ostrość wzroku z korekcją	1,0	0,1	0,7	1,2
Pooperacyjna ostrość wzroku bez korekcji	0,9	0,2	0,5	1,2

TABELA 2

Wyniki pooperacyjnej refrakcji subiektywnej 50 oczu.

Pooperacyjny subiektywny ekwiwalent sferyczny	Liczba oczu	Odsetek
od -1,0 do +1,0 D	50	100%
od -0,5 do +0,5 D	47	94%
od -0,25 do +0,25 D	40	80%
Plan 0,0 D	34	68%

RYCINA 3

Ostrość wzroku z korekcją przed zabiegiem i ostrość wzroku bez korekcji po wszczepieniu soczewek PanOptix®.

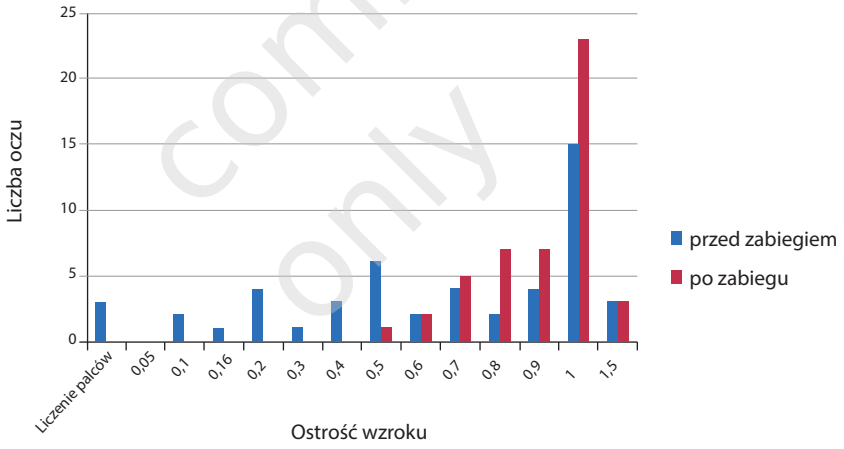

dzie podała, że poza problemem z zaćmą jest zupełnie zdrowa i aktywnie uprawia sport, w 5. miesiącu po niepowikłanym zabiegu nagle wystąpiły objawy zapalenia tęczówki i ciała rzęskowego. Po tygodniowej intensywnej miejscowej steroidoterapii i mydriatykach objawy ustąpiły, a ostrość wzroku się poprawiła. Wyniki badań, w tym dodatni antygen HLA-B27 oraz zmiany w RTG i rezonansie magnetycznym typowe dla zapalenia stawów krzyżowo-biodrowych, wskazały na reumatologiczną przyczynę schorzenia.

Doświadczenia śródoperacyjne potwierdziły, że sprawdzona i dopracowana platforma Acrysof® zapewnia wygodę i bezpieczeństwo wszczepiania nowej soczewki PanOptix®. Dotyczy to pewnego przewidywalnego przechodzenia przez małe nacięcie rogówki, spokojnego rozwijania się w komorze przedniej i utrzymywania stabilnego ułożenia w torebce. Nasze obserwacje potwierdzają doskonałe długoterminowe zachowanie soczewki po wszczepieniu. Dzięki haptenom typu STABLEFORCE

© Medical Education. For private and non-commercial use only. Downloaded from
https://www.journalsmededu.pl/index.php/ophthatherapy/index: 05.08.2025; 17:10,38

utrzymuje ona właściwą pozycję w trakcie pooperacyjnych procesów gojenia.
Kształt, wyjątkowa adhezja biomateriału i ostra krawędź z hydrofobowego akrylu znacząco ograniczają rozwój mętnienia tylnej torebki [9]. Zalety te zapewniają wysoką jakość i stabilność uzyskanych wyników (ryc. 4, 5).

RYCINA 4

Soczewka PanOptix® widoczna przy wąskiej źrenicy 6 miesięcy po wszczepieniu (zdjęcie wykonał dr n. med. Jarosław Marek).

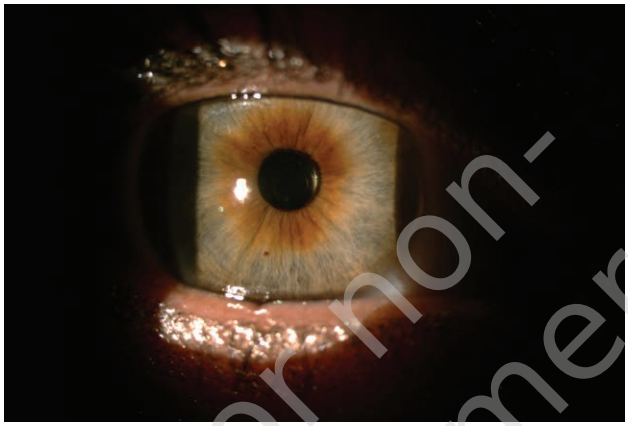

RYCINA 5

Soczewka PanOptix® widoczna przy szerokiej źrenicy 6 miesięcy po wszczepieniu (zdjęcie wykonał dr n. med. Jarosław Marek).

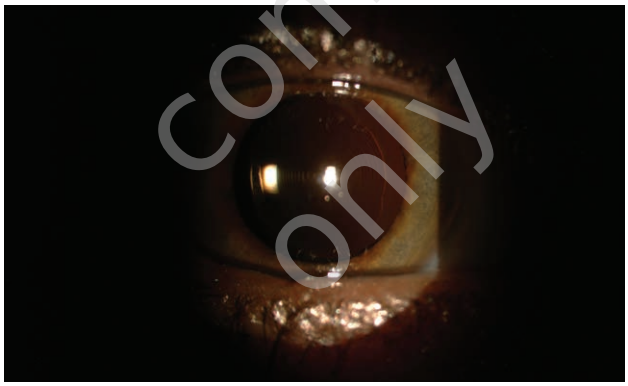

Po zastosowaniu implantów trójogniskowych PanOptix® pacjenci już w pierwszych dniach po zabiegu wyrażali zadowolenie, a nawet entuzjazm, potrafili korzystać z całego zakresu widzenia i nie potrzebowali więcej czasu na neuroadaptację. Deklarowali również chęć operacji drugiego oka. W stosunku do doświadczeń po wszczepieniu wcześniejszych modeli soczewek wielogniskowych wzrost poziomu zadowolenia był wyraźny [7]. Nowa soczewka zapewniła bardzo dobre widzenie w dal, z bliska i na odległości pośrednie.

Uwagi dotyczące obserwowanych dysfotopsji typu *halo* i *glare*, które pojawiają się przy stosowaniu wszystkich rodzajów soczewek wieloogniskowych, były rzadkie, miały łagodny charakter oraz ustępowały z upływem czasu [10]. Dotyczyły one raczej potrzeby wyjaśnienia informacji w formularzu świadomej zgody, niż były wyrazem rzeczywistego dyskomfortu. W żadnym przypadku nie stwierdziliśmy istotnego niezadowolenia czy nietolerancji.
Ciekawe były relacje osób, które miały zaćmę jednostronną i po zabiegu porównywały widzenie zdrowym okiem z funkcją oka z wszczepioną soczewką PanOptix®. Jedną z nich był 27-letni informatyk, który po operacji uzyskał pełną ostrość widzenia w dal i z bliska. Stwierdził on, że na oboje oczu widzi prawie jednakowo, a porównawszy naprzemiennie prawe – operowane i lewe – zdrowe oko, dostrzegał jedynie subtelną różnicę barw. Kolejną osobą była czynna zawodowo 50-letnia farmaceutka, która po jednoocznej implantacji soczewki PanOptix® z powodu zaćmy, w pełni zadowolona przestała korzystać w pracy z okularów mimo presbiopii drugiego oka. Bardzo pozytywne były również doświadczenia pacjentów starszych, po 70. r.ż., osób aktywnych, z silną motywacją i dużymi oczekiwaniami, które potwierdziły dobrą tolerancję i wysoki poziom zadowolenia oraz brak problemów z neuroadaptacją.
W analizowanym materiale pojawiły się też przypadki, których pooperacyjne wyniki refrakcyjne wykazywały odchylenia od planowanej emmetropii. W dwóch przypadkach dotyczyły pacjentek z nadwzrocznością, płytką komorą przednią oraz wąskim kątem przesączania. Odchylenie w kalkulacji związane najprawdopodobniej z nietypową efektywną pozycją wszczepu (ELP) towarzyszyło patologicznej budowie przedniego odcinka oka. Pacjentka z refrakcją pooperacyjną OP -1,0 D nie skarżyła się i zaakceptowała resztkową wadę wzroku oraz oświadczyła, że okulary nie są jej potrzebne. Druga pacjentka, z refrakcją +1,0 Dsph, zdecydowała się na okulary. Trzeci przypadek to pacjentka po chirurgii refrakcyjnej, u której pojawiła się potrzeba korekcji okularowej -1,0 Dcyl przy drobiazgowej pracy. Rozważa ona propozycję dodatkowej korekcji laserem ekscymerowym.
Doświadczenia te wskazują, że dzięki najwyższej staranności biometrii optycznej i porównywaniu wyników najnowocześniejszych algorytmów obliczeniowych pooperacyjne odchylenia refrakcyjne są rzadkie i niewielkie.
Duże nadzieje budzi też zapowiedź wprowadzenia soczewki PanOptix® Toric, która pozwoliłaby na poprawę wyników refrakcyjnych i rozszerzenie dostępności soczewki trójogniskowej dla oczu z powszechnie występującym astygmatyzmem.

For non-commercial use only

© Medical Education. For private and non-commercial use only. Downloaded from
https://www.journalsmededu.pl/index.php/ophthatherapy/index: 05.08.2025; 17:10,38

PODSUMOWANIE

Roczne obserwacje po wprowadzeniu w Ośrodku Okulistyki Klinicznej SPEKTRUM we Wrocławiu trójogniskowych soczewek PanOptix® wskazują, że zapewniają one dobrą tolerancję, jakość i komfort widzenia, co gwarantuje bardzo wysoki poziom zadowolenia pacjentów w różnym wieku i o różnym profilu aktywności. Praktyczne doświadczenia potwierdzają zalety założeń projektowych soczewki w zakresie innowacyjnej dystrybucji energii, wrażliwości na kontrast oraz mniejszej zależności od rozmiarów źrenicy [3, 8, 11]. Bardzo dobre wyniki czynnościowe w zakresie widzenia dali, bliży i odległości pośrednich w różnych warunkach oświetlenia pozwalają na rezygnację ze stosowania okularów, co odpowiada oczekiwaniom aktywnych i wymagających osób.

Bezpieczeństwo, najwyższa jakość dopracowanej procedury, przewidywalność oraz stabilność wyników zachęcają do szerszego stosowania nowej soczewki PanOptix® w drodze do celu, jakim jest przywrócenie pacjentom jak najbardziej naturalnego widzenia.

ADRES DO KORESPONDENCJI
dr n. med. Jarosław Marek
Ośrodek Okulistyki Klinicznej SPEKTRUM
53-334 Wrocław, ul. Zaolziańska 4
e-mail: jmar@spektrum.wroc.pl

Piśmiennictwo

1. Waring IV GO. Diagnosis and treatment of dysfunctional lens syndrome. CRST 2013; (3): 36-38.
2. Kohnen T. First implantation of diffractive quadrifocal (trifocal) intraocular lens. J Cataract Refract Surg 2015; 41(10): 2330-2333.
3. Bronicki D, Miller M, Dyda W, et al. Pseudosoczewkowość po operacji zaćmy nie musi ograniczać. Soczewka trójogniskowa jako rozwiązanie problemu starczowzroczności. OphthaTherapy 2015; 4(8): 286-291.
4. Rękas M, Żelichowska B. Comparison of contrast sensitivity after implantation of diffractive lens SA60D3 and monofocal lens MA60BM. Klin Oczna 2006; 4-6(108): 194-197.
5. Choosing and using the Acrysof IQ Restor IOL family. Ophthalmology Times 2013; Supplement [online: http://ophthalmologytimes.modernmedicine.com/sites/default/files/images/OphthalmologyTimesEurope/PDF/Acrysof-IOL-October2013.pdf].
6. Pepin SM. Neuroadaptation of presbyopia-correcting intraocular lenses. Curr Opin Ophthalmol 2008; 19(1): 10-12.
7. De Vries NE, Nuits RM. Multifocal intraocular lenses in cataract surgery: literature reviev of benefits and side effects. J Cataract Refract Surg 2013; 39(2): 268-278.
8. Acrysof IQ PanOptix IOL Product information 40-500-248-AD I PANOP [online: https://kategorizacia.mzsr.sk/Pomocky/Download/CommentAttachment/7699].
9. Li Y, Wang J, Chen Z, et al. Effect of hydrophobic acrylic versus hydrophilic acrylic intraocular lens on posterior capsule opacification: meta-analysis. PLoS ONE 2013; 8(11): e77864.
10. Marqes E, Ferreira T. Comparison of visual outcomes of 2 diffractive trifocal intraocular lenses. J Cataract Refract Surg 2015; 41: 354-363.
11. Lee S, Choi M, Zaiwei X, et al. Optical bench performance of novel trifocal lens compared with multifocal intraocular lens. Clin Ophthalmol 2016; 10: 1031-1038.

For non-commercial use only

© Medical Education. For private and non-commercial use only. Downloaded from https://www.journalsmededu.pl/index.php/ophthatherapy/index: 05.08.2025; 17:10,38