

Skuteczność ranibizumabu w poszczególnych jednostkach chorobowych w praktyce klinicznej – opis przypadków

Effectiveness of ranibizumab in specific diseases in clinical practice – case studies

**Aneta Lewicka-Chomont, Wesam Taslaq,
Kamila Nester-Ostrowska, Karolina Przytuła, Agnieszka Wilk**

Kliniczny Wojewódzki Szpital nr 1 im. Fryderyka Chopina w Rzeszowie



NAJWAŻNIEJSZE

Stosowanie preparatów anti-VEGF (np. ranibizumabu) w leczeniu schorzeń siatkówki w wielu przypadkach zatrzymuje postęp choroby i zapobiega utracie widzenia, a tym samym stanowi odpowiedź na wyzwania współczesnej okulistyki.

HIGHLIGHTS

Treatment of retinal disorders based on anti-VEGF injections (e.g. with ranibizumab) frequently stops the progress of the disease and can prevent visual loss, which is a challenging task for modern ophthalmology.

STRESZCZENIE

Zwyrodnienie plamki związane z wiekiem, cukrzycowy obrzęk plamki czy zakrzep żyły siatkówki to główne schorzenia siatkówki, które bez wątpienia pogarszają widzenie i mają ogromny wpływ na jakość życia pacjentów. Przełom w leczeniu powyższych jednostek chorobowych stanowi wprowadzenie na rynek medyczny preparatów anti-VEGF w postaci iniekcji doszklistkowych. Osiągnięcie sukcesu terapeutycznego i zapobieganie całkowitej utracie widzenia wiąże się z koniecznością postawienia szybkiej diagnozy i wdrożenia terapii. Dzięki terapii opartej na doszklistkowych iniekcjach ranibizumabu jesteśmy w stanie zahamować proces chorobowy i wpłynąć na poprawę czynności siatkówki oraz ostrości widzenia. Daje to pacjentom nadzieje na powrót do codziennej aktywności i samodzielnego funkcjonowania.

Słowa kluczowe: zwyrodnienie plamki związane z wiekiem, cukrzycowy obrzęk plamki, niedrożność gałęzi żyły środkowej siatkówki, obrzęk plamki, ranibizumab

ABSTRACT

Age-related macular degeneration, diabetic macular edema and retinal vein occlusion are main retinal diseases leading to vision impairment and having undoubtedly strong influence on patients' quality of life. Treatment based on intravitreal injections of ranibizumab is a breakthrough therapy in ophthalmology. Access to early diagnosis and treatment can help achieve a therapeutic success and even prevent complete vision loss. Thanks to availability of intravitreal injections we are able to stop the progress of the disease and restore patients' visual acuity. This gives patients hope to maintain they everyday activity.

Key words: age-related macular degeneration, diabetic macular edema, branch retinal vein occlusion, macular edema, ranibizumab

WSTĘP

Rozpowszechnienie preparatów anti-VEGF w praktyce klinicznej w ostatnich latach niesie ze sobą nadzieje dla pacjentów dotkniętych chorobami siatkówki, takimi jak: zwyrodnienie plamki związane z wiekiem (AMD, *age-related macular degeneration*), retinopatia cukrzycowa (DR, *diabetic retinopathy*) oraz zamknięcie naczynia żylnego siatkówki (RVO, *retinal vein occlusion*), należącymi do wiodących przyczyn ślepoty na świecie (ok. 6%) [1]. W Polsce na wymienione choroby cierpi ponad 1,4 mln osób, z czego 45 tys. nieodwracalnie utraciło widzenie. Przewiduje się, że w 2020 r. będzie ich ok. 2 razy więcej [2]. Choroby plamki (AMD, DR, RVO) prowadzą do znacznego upośledzenia widzenia na skutek neowaskularyzacji siatkówkowej i/lub naczyniówkowej (CNV, *choroidal neovascularization*), która powstaje w wyniku działania śródbłonkowego czynnika wzrostu (VEGF, *vascular endothelial growth factor*). Terapia ranibizumabem jest standardem w leczeniu wysiękowego AMD oraz obrzęku plamki w przebiegu DR czy RVO. Ranibizumab to fragment humanizowanego przeciwciała monoklonalnego (Fab, *fragment antigen binding*), charakteryzujący się dużym powinowactwem do wszystkich izoform VEGF-A. Produkuje się go z komórek *Escherichia coli* dzięki technologii rekombinowanego DNA. Lek, pod nazwą handlową Lucentis®, został wprowadzony na rynek na podstawie badań klinicznych MARINA i ANCHOR. Hamuje on kaskadę angiogenezy i zatrzymuje wzrost neowaskularyzacji podsiatkówkowej.

Wysiękowa postać zwyrodnienia plamki związanego z wiekiem jest uznawana za główną przyczynę ślepoty u osób po 50. r.ż. Charakteryzuje się obecnością neowaskularyzacji naczyniówkowej (CNV), która początkowo umiejscawia się pod nabłonkiem barwnikowym siatkówki (RPE, *retinal pigment epithelium*). W przebiegu choroby nowo tworzące się naczynia proliferują przez RPE do przestrzeni podsiatkówkowej oraz śródsiatkówkowej i prowadzą do powstania podsiatkówkowych i śródsiatkówkowych wylewów krwi, obrzęku siatkówki sensorycznej, wysiękowego odwarstwienia siatkówki centralnej, a ostatecznie – blizny włóknisto-naczyniowej w okolicy plamki [3]. Cukrzycowy obrzęk plamki (DME, *diabetic macular edema*) rozwijający się w przebiegu retinopatii cukrzycowej jest główną przyczyną pogorszenia widzenia u chorych na cukrzycę (zwłaszcza typu 2) i może wystąpić na każdym etapie retinopatii cukrzycowej. Powstaje na skutek uszkodzenia bariery krew-siatkówka i gromadzenia się płynu w przestrzeni zewnątrzkomórkowej w warstwach spłotowatych zewnętrznej i wewnętrznej [4]. Istotnym czynnikiem odpowiedzialnym za uszkodzenie bariery krew-siatkówka jest śródbłonkowy naczyniowy czynniki wzrostu (VEGF), który ma działanie silnie prozapalne i zwiększające przepuszczalność naczyń. Długotrwały obrzęk siatkówki stwarza duże ryzyko utraty funkcji siatkówki [5].

Zakrzep żyły siatkówki (RVO) to druga po retinopatii cukrzycowej przyczyna obniżenia ostrości wzroku związana z chorobami siatkówki o podłożu naczyniowym. Dotyka ok. 16 mln ludzi na całym świecie. Najczęściej dochodzi do zakrzepu gałęzi żyły środkowej siatkówki (BRVO, *branch retinal vein occlusion*) – w blisko 70% przypadków, pozostałą część stanowią pacjenci z zakrzepem pnia żyły środkowej siatkówki (CRVO, *central retinal vein occlusion*) – ok. 30% [6]. CRVO wiąże się z ryzykiem trwałego pogorszenia widzenia. Najczęściej przyjmuje postać bez niedokrwienia (blisko 75% chorych), choć czasem dochodzi do progresji w formę niedokrwiennej, co zwiększa ryzyko wystąpienia powikłań. Zamknięcie naczynia żylnego stymuluje procesy zapalne, uwalniając się mediatory zapalne (interleukiny i cytokiny) oraz VEGF, który zwiększa przepuszczalność komórek śródbłonka naczyń, i pojawiają się przesięki. W wyniku ekspozycji śródbłonka naczyniowego na działanie cytokin wzmacnia się stres oksydacyjny i dochodzi do apoptozy komórek, co w efekcie nasila niedokrwienie oraz prowadzi do nieprawidłowego nowotwórstwa naczyniowego. W przypadku niedrożności naczyń żylnych siatkówki dochodzi przeważnie do zakrzepu gałęzi żyły środkowej siatkówki (najczęściej gałęzi skroniowej górnej), a dominującą przyczynę upośledzenia ostrości widzenia stanowi przewlekły obrzęk plamki [7].

CEL

Celem pracy jest prezentacja przypadków pacjentów: z wysiękową postacią AMD, obrzękiem plamki w przebiegu retinopatii cukrzycowej oraz zamknięciem gałęzi żyły środkowej siatkówki, leczonych iniekcjami doszkliskowymi ranibizumabu w dawce 0,5 mg.

OPIS PRZYPADKÓW

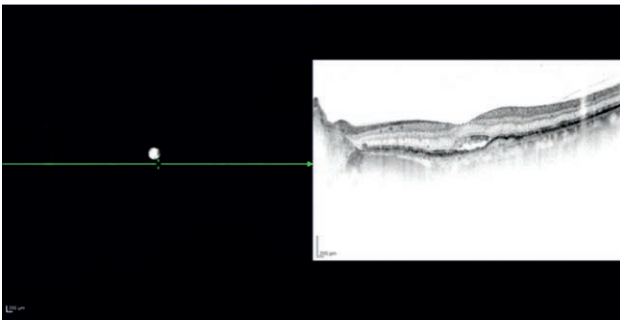
Przypadek 1.

85-letni mężczyzna zgłosił się do przyklinicznej poradni siatkówkowej z powodu trwającego od kilku tygodni pogorszenia widzenia w lewym oku. Na prawe oko pacjent nie widzi od kilku lat, nie było ono dotąd leczone. U pacjenta wykonano badanie okulistyczne, w którym stwierdzono: ostrość wzroku do dali BCVA (*best corrected visual acuity*) OP – l.p. z 30 cm, OL – 0,4 s.c. Ciśnienie wewnątrzgałkowe IOP (*intraocular pressure*) OP – 15 mmHg, OL – 21 mmHg. Badanie testem Amslera oka lewego nieprawidłowe. W biomikroskopii odcinka przedniego stwierdzono pseudosoczewkowość oka prawego oraz zmętnienie początkowe soczewki własnej oka lewego. W przeprowadzonym badaniu oftalmoskopowym zaobserwowano bliznę plamki oka prawego oraz zmiany zwyrodnieniowe w przebiegu wysiękowej postaci AMD oka lewego. Badanie OCT (*optical coherence tomography*) wykazało zmiany w oku lewym, tj. obszar unie-

sienia siatkówki sensorycznej z hiporefleksyjną przestrzenią (obecność płynu podsiatkówkowego), zwiększoną grubość siatkówki centralnej (CRT, *central retinal thickness*) OL 303 μm (ryc. 1). W badaniu angiografii fluoresceinowej oka lewego (FA, *fluorescein angiography*) stwierdzono hiperfluorescencję.

RYCINA 1

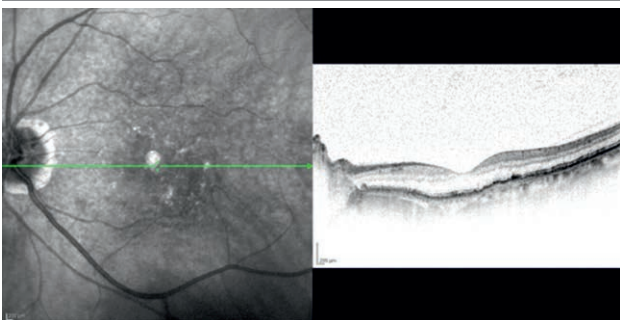
Obraz OCT przed podaniem pierwszej dawki ranibizumabu, CRT OL 303 μm , BCVA OL – 0,4 s.c.



Na podstawie uzyskanych wyników badań rozpoznano ukrytą wysiękową postać AMD. Chorego zakwalifikowano w początkowej fazie do leczenia 3 nasycającymi dawkami ranibizumabu z zachowaniem 4-tygodniowych odstępów. Łącznie pacjent otrzymał do tej pory 4 dawki leku. Po zastosowanym leczeniu zaobserwowano wycofanie się aktywności CNV. W wyniku terapii uzyskano ostrość wzroku OL – 0,8 s.c., a pozytywny efekt leczenia został potwierdzony badaniem OCT – CRT dla oka lewego wynosiło 221 μm (ryc. 2). Chory pozostaje pod stałą obserwacją poradni, a w trakcie wizyt (odbywających się co 4–6 tygodni) poddawany jest badaniom kontrolnym (VA i OCT).

RYCINA 2

Obraz OCT po 4 iniekcjach ranibizumabu, CRT OL 221 μm , BCVA OL – 0,8 s.c.



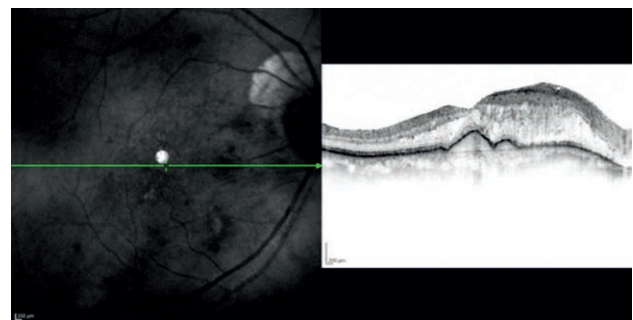
Przypadek 2.

82-letnia kobieta zgłosiła się do kliniki z powodu trwającego od kilku miesięcy pogorszenia widzenia w obojgu oczach. Od ok. 20 lat pacjentka jest leczona na cukrzycę

typu 2 i stosuje insulinoterapię. Mimo rozpoznanej choroby pozostawała osobą aktywnie spędzającą czas i odbywającą liczne podróże. Niestety ostatnio zaczęła dotkliwie odczuwać pogorszenie ostrości widzenia, co przyczyniło się do ograniczenia wyjazdów i trudności w codziennym funkcjonowaniu. W przyklinicznej poradni siatkówkowej rozpoznano retinopatię cukrzycową przedproliferacyjną oka prawego i retinopatię cukrzycową proliferacyjną oka lewego. W początkowo zastosowanym leczeniu wdrożono laseroterapię siatkówki lewego oka oraz zakwalifikowano pacjentkę do operacji zaćmy tego oka. W badaniu przedmiotowym ostrość wzroku do dali wynosiła BCVA OP – 0,1–0,2 s.c., OL – 0,1 s.c. W badaniu OCT uwidoczniło cukrzycowy obrzęk plamki żółtej w obojgu oczach oraz zwiększoną grubość siatkówki centralnej (CRT) OP 458 μm (ryc. 3). Ciśnienie wewnątrzgałkowe (IOP) pozostawało w granicach normy, OP – 14 mmHg, OL – 12 mmHg.

RYCINA 3

Obraz OCT przed podaniem ranibizumabu, CRT OP 458 μm , BCVA OP – 0,1–0,2 s.c.



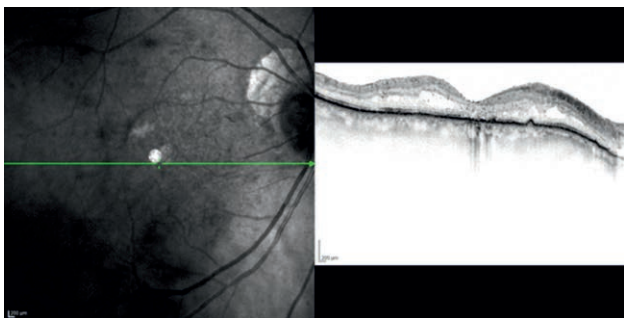
Z powodu rozpoznanej makulopatii cukrzycowej obrzękowej chorą zakwalifikowano na pierwszym etapie do leczenia oka prawego ze względu na początkowo lepsze rokowanie. Otrzymała ona 3 doszkliskowe iniekcje ranibizumabu. Zaobserwowano zniesienie obrzęku w obszarze plamki żółtej, co potwierdziły wyniki badań OCT – CRT wynosiła 189 μm (ryc. 4) – oraz poprawa ostrości widzenia do dali BCVA OP – 0,3 s.c. Dzięki wdrożonej terapii pacjentka mogła kontynuować dawną codzienną aktywność.

Przypadek 3.

63-letni mężczyzna trafił do kliniki z powodu nagłego pogorszenia widzenia w prawym oku. W wywiadzie pacjent podawał nieregulowane nadciśnienie tętnicze oraz hipercholesterolemię obecne od kilku lat. W badaniu okulistycznym stwierdzono ostrość wzroku do dali BCVA OP – l.p. z 3 m, OL – 1,0 s.c. oraz ciśnienie wewnątrzgałkowe na poziomie OP – 18 mmHg, OL – 23 mmHg. Badanie przedniego odcinka gałki ocznej prawej nie wykazało cech

RYCINA 4

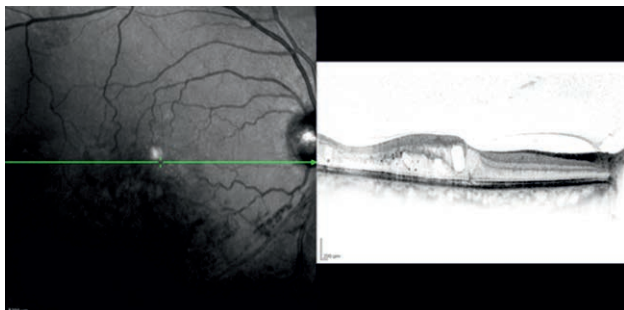
Obraz OCT po zastosowaniu leczenia ranibizumabem,
CRT OP 189 μm , BCVA OP – 0,3 s.c.



neowaskularyzacji. W badaniu dna oka prawego tarcza nerwu II bez obrzęku, naczynia żyłne poszerzone, liczne wybroczyny siatkówkowe i kłębki waty. W oku lewym (zarówno w odcinku przednim, jak i tylnym) nie wykazano odchyleń od normy. W badaniu OCT oka prawego stwierdzono torbielowaty obrzęk plamki, CRT OP 387 μm (ryc. 5).

RYCINA 5

Obraz OCT przed podaniem ranibizumabu, CRT OP 387 μm ,
BCVA OP – l.p. z 3 m.



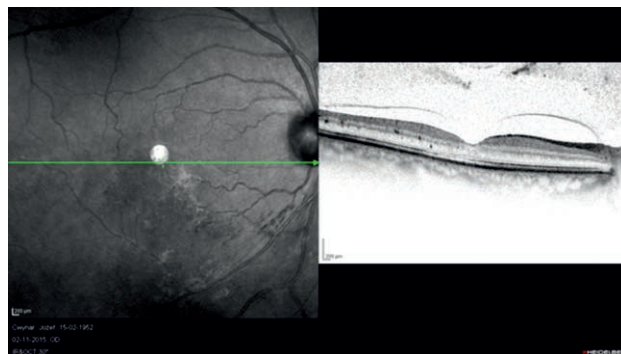
Pacjent został zakwalifikowany do leczenia doszklistkowymi iniekcjami ranibizumabu do oka prawego. Już po pierwszej iniekcji jego ostrość wzroku osiągnęła poziom BCVA OP – 0,5 s.c. Obrzęk się cofnął, a na dnie oka pozostała niewielka ilość wybroczyn śródsiatkówkowych. Łącznie pacjent otrzymał 4 iniekcje ranibizumabu. Ostrość wzroku podczas ostatniej wizyty kontrolnej utrzymała się na poziomie BCVA – 0,5 s.c, a w badaniu OCT zaobserwowano redukcję CRT o 170 μm (ryc. 6). Pacjent pozostaje pod stałą obserwacją przyklinicznej poradni siatkówkowej.

OMÓWIENIE

Stosowany w naszym ośrodku schemat leczenia ranibizumabem opiera się na podaniu 3 dawek wysycających w odstępach 4-tygodniowych. Kolejne dawki przypominające pacjent otrzymuje w zależności od stanu klinicznego

RYCINA 6

Obraz OCT po 4 iniekcjach ranibizumabu, CRT OP 217 μm ,
BCVA – 0,5 s.c.



oraz morfologicznego siatkówki. We wszystkich przedstawionych przez nas przypadkach udało się uzyskać poprawę czynności siatkówki z zadowalającymi trwałymi efektami czynnościowymi i morfologicznymi. U pacjentów leczonych ranibizumabem odnotowaliśmy poprawę ostrości widzenia oraz redukcję CRT. W postaci wysiękowej AMD dynamika zmian często w krótkim czasie doprowadza do znacznego ubytku widzenia. W związku z tym bardzo ważne staje się wczesne wykrycie schorzenia, tj. w fazie, w której nie doszło jeszcze do wytworzenia blizny w plamce. Duże znaczenie mają tu świadomość i edukacja pacjenta oraz stałe systematyczne kontrole. W chwili obecnej złotym standardem leczenia postaci wysiękowej AMD jest doszklistkowa iniekcja antagonistów śródbłonkowego czynnika wzrostu naczyń (anty-VEGF). Terapia trwa miesiącami, a nawet latami.

W przypadku dorosłych chorych na cukrzycę z DME obejmującym centrum plamki stosowanie preparatów anti-VEGF poprawia ostrość wzroku i jest bezpieczne, jednak efekt ich działania w dużej mierze zależy od wyjściowej ostrości wzroku [8]. Wprowadzenie leczenia opartego na zastosowaniu powtarzalnych iniekcji doszklistkowych preparatami anti-VEGF w monoterapii stanowi przełom w leczeniu tych chorób, a także stało się uzupełnieniem laseroterapii plamki, która do tej pory była złotym standardem w leczeniu cukrzycowego obrzęku plamki umiejscowionego poza dołkiem [9]. Stosowane również w ostatnich 20 latach iniekcje glikokortykosteroidów i terapie wykorzystujące ich działanie przeciwzapalne stanowią obecnie leczenie drugiego lub trzeciego rzutu, po iniekcjach doszklistkowych preparatów anti-VEGF i laseroterapii. Dzisiaj stosuje się deksametazon, fluocynolon oraz triamcynolon [10]. W celu zmniejszenia liczby comiesięcznych powtarzalnych iniekcji ranibizumabu w DME przeprowadzono badanie z użyciem pierwszej mikropompy PMP z wykorzystaniem technologii MEMS (*microelectromechanical systems*) do podawania zaprogramowanej ilości leku bezpośrednio do komory ciała

szklistego. Obiecujące efekty może przynieść w przyszłości wykorzystanie w leczeniu DME terapii opartej na komórkach macierzystych oraz terapii genowej, jednak wymaga to przeprowadzenia dalszych dokładnych badań w tym kierunku [11].

Pierwszym lekiem z grupy preparatów anti-VEGF, zarejestrowanym w leczeniu obrzęku płamki wtórnego do zakrzepu żyły środkowej siatkówki był ranibizumab (Lucentis®), a jego skuteczność i bezpieczeństwo działania potwierdziły badania CRUISE i HORIZON [12]. Terapia stosowana w praktyce klinicznej w leczeniu obrzęku płamki w przebiegu zakrzepu żyły środkowej siatkówki opiera się również na iniekcjach doszklistkowych triamcynolonu, doszklistkowego implantu deksametazonu, laseroterapii typu *focal*, *grid* lub panfotokoagulacji [13]. Jednak najlepszy wpływ na poprawę ostrości widzenia oraz zmniejszenie grubości siatkówki centralnej ma stosowanie preparatów anti-VEGF, w tym ranibizumabu. Jednocześnie lek jest bezpieczny i dobrze tolerowany. Należy tu podkreślić, że ogromne znaczenie rokownicze ma czas, jaki upłynął od momentu wystąpienia choroby do zastosowania leczenia ranibizumabem, oraz stopień niedokrwienia siatkówki, zwłaszcza w plamce i w jej okolicy [14].

PODSUMOWANIE

Terapia oparta na stosowaniu preparatów anti-VEGF w leczeniu takich schorzeń, jak: AMD, DME i CRVO, niesie ze sobą korzyści i nadzieje dla pacjentów z chorobami siatkówki. Tym samym jest bezpieczna, efektywna i może być stosowana w powtarzalnych iniekcjach, czego dowodzą liczne randomizowane badania kliniczne oraz obserwacje z naszej codziennej praktyki klinicznej.

Wszystkie zamieszczone zdjęcia pochodzą z materiałów własnych Autorów.

ADRES DO KORESPONDENCJI

lek. Kamila Nester-Ostrowska

Klinika Okulistyki,
Kliniczny Szpital Wojewódzki nr 1
im. Fryderyka Chopina w Rzeszowie
35-055 Rzeszów, ul. Fryderyka Chopina 2
e-mail: kamilanester@gmail.com

Piśmiennictwo

1. Pascolini D, Mariotti SP. Global estimates of visual impairment: 2010. Br J Ophthalmol 2012; 96(5): 614-618.
2. Omulecki W. Raport Zatrzymać epidemię ślepoty 2011 pod patronatem Stowarzyszenia Zwyrrodnienia Płamki Związanego z Wiekami (AMD) i Polskiego Towarzystwa Okulistycznego.
3. Kański JJ, Bowling B. Okulistyka kliniczna. Elsevier Urban & Partner, Wrocław 2013, wyd. IV; 609-611.
4. Rotsos TG, Moschos MM. Cystoid macular edema. Clin Ophthalmol 2008; 2(4): 919-930.
5. Kubicka-Trząska A. Doszklistkowe iniekcje ranibizumabu w leczeniu cukrzycowego obrzęku płamki. Klinika Okulistyczna 2010; 10-12: 333.
6. Szaflik M, Szaflik J. Diagnostyka i postępowanie terapeutyczne w obrzęku płamki w przebiegu zakrzepu naczyń żylnych siatkówki. Okulistyka 2014; 4: 27.
7. Borucka AI, Sidorowicz E. Zastosowanie afliberceptu w leczeniu obrzęku płamki wtórnego do zakrzepu żyły środkowej siatkówki – opis przypadków. Okulistyka 2015, wydanie specjalne czerwiec 2015; 36-42.
8. Wells JA, Glassman AR, Ayala AR, et al. Aflibercept, Bevacizumab, or Ranibizumab for Diabetic Macular Edema. N Engl J Med 2015; 372(13): 1193-1203.
9. Latańska M, Dolar-Szczasny J, Święch-Zubilewicz A, Mackiewicz J. Results of Intravitreal Aflibercept Treatment in Patients with Diabetic Macular Edema – Preliminary Report. Okulistyka 2015, wydanie specjalne czerwiec 2015; 27-30.
10. Zasady postępowania w cukrzycowym obrzęku płamki – wytyczne PTO (2014).
11. Agarwal A, Afridi R, Hassan M. Novel Therapies in Development for Diabetic Macular Edema. Curr Diab Rep 2015; 15(10): 75.
12. Dirani A, Mantel I, Ambresin A. Recurrent Macular Edema in Central Retinal Vein Occlusion Treated with Intravitreal Ranibizumab using a Modified Treat and Extend Regimen. Klin Monbl Augenheilkd 2015; 232(4): 538-541.
13. Yumusak E, Buyuktortop N, Ornek K. Early results of dexamethasone implant, ranibizumab, and triamcinolone in macular edema due to branch retinal vein occlusion. Eur J Ophthalmol 2015 [Epub ahead of print].
14. Heier JS, Campochiaro PA, Yau I, et al. Ranibizumab for macular edema due to retinal vein occlusion: long-term follow-up in the Horizon Trial. Ophthalmology 2012; 119(4): 802-809.