

# Doszklistkowe iniekcje ranibizumabu w terapii cukrzycowego obrzęku plamki

*Intravitreal ranibizumab injections as a treatment of diabetic macular edema*

**Agata Prokopiuk, Anna Zubilewicz, Małgorzata Latańska,  
Jerzy Mackiewicz**

Katedra i Klinika Okulistyki, Uniwersytet Medyczny w Lublinie



## NAJWAŻNIEJSZE

Iniekcje doszklistkowe ranibizumabu stanowią obecnie podstawową i skuteczną terapię u pacjentów z cukrzycowym obrzękiem plamki. Zmniejszają przepuszczalność naczyń, redukują grubość siatkówki, a tym samym prowadzą do stabilizacji lub poprawy ostrości widzenia.

## HIGHLIGHTS

Intravitreal ranibizumab injections are main and effective therapy in patients with diabetic macular edema. They decrease permeability of retinal blood vessels, decrease retinal thickness, leading to stabilization of visual acuity or its improvement.

## STRESZCZENIE

Cukrzycowy obrzęk plamki jest główną przyczyną pogorszenia widzenia u chorych na cukrzycę.

Jego patogeneza wydaje się wieloczynnikowa. Obecnie zastosowanie w jego leczeniu znajdują m.in.: laseroterapia, doszklistkowa terapia anti-VEGF oraz glikokortykosteroidoterapia.

W niniejszej pracy przedstawiono najnowsze wyniki badań dotyczących skuteczności doszklistkowych iniekcji ranibizumabu jako terapii, która zrewolucjonizowała leczenie cukrzycowego obrzęku plamki.

**Słowa kluczowe:** cukrzycowy obrzęk plamki, terapia anti-VEGF, ranibizumab

## ABSTRACT

Diabetic macular edema is a main cause of visual impairment in diabetic patients. Its pathogenesis seems to be multifactorial. Several therapeutic options have been accepted for the treatment of this disease. In this publication we present the newest results of efficacy of intravitreal ranibizumab therapy, as a one, that have revolutionised diabetic macular edema management.

**Key words:** diabetic macular edema, anti-VEGF treatment, ranibizumab

Cukrzycowy obrzęk plamki (DME, *diabetic macular edema*) jest główną przyczyną pogorszenia widzenia u pacjentów cierpiących na cukrzycę i dotyczy ok. 6,8% tej populacji [1]. Może się rozwinąć w każdej postaci retinopatii cukrzycowej. Częstość jego występowania zależy od stopnia zaawansowania retinopatii, czasu trwania i typu cukrzycy.

Szacuje się, że po 25 latach występowania cukrzycy typu 1 DME rozwija się u ok. 29% chorych, a w cukrzycy typu 2 po 30 latach choroby rozwija się u ok. 28% pacjentów leczonych insuliną i u 14% leczonych doustnymi lekami hipoglikemizującymi [2].

Jego patogeneza jest złożona, wieloczynnikowa. DME powstaje przede wszystkim na skutek przerwania bariery krew-siatkówka, co z kolei prowadzi do zwiększonej akumulacji płynu i lipidów w przestrzeni zwnętrzkomórkowej w warstwie spłotowatej zewnętrznej i wewnętrznej [3]. Sugeruje się również, że zmieniona powierzchnia szklistkowo-plamkowa może znacząco się przyczyniać do progresji obrzęku plamki [4]. Ponadto zaburzenia w przepływie krwi, niedotlenienie, niedokrwienie siatkówki oraz proces zapalny, z którym wiąże się podwyższone stężenie śródbłonkowego czynnika wzrostu (VEGF, *vascular endothelial growth factor*), zwiększona produkcja kinazy C, dysfunkcja śródbłonka, adhezja leukocytów oraz zmniejszone stężenie czynnika pochodzącego z nabłonka barwnikowego (PEDF, *pigment epithelium-derived factor*; Serpin F1) mogą powodować nasilenie DME [4].

Definicja cukrzycowego obrzęku plamki obejmuje obecność surowiczego płynu i wysięków twardych na obszarze 1 DD od centrum plamki. Z kolei definicja klinicznie znamiennego obrzęku plamki (CSMO, *clinically significant macular oedema*) precyzuje stopień zaawansowania zmian. Według *Early Treatment Diabetic Retinopathy Study* (ETDRS) CSMO definiuje się jako obrzęk siatkówki na obszarze do 500 µm od centrum dołeczka, wysięki twarde zlokalizowane w odległości do 500 µm od centrum dołeczka z towarzyszącym pogrubieniem przyległej siatkówki, które może przekraczać granicę 500 µm, a także obrzęk siatkówki, który zajmuje obszar min. 1 DD, jeśli którakolwiek jego część leży w odległości do 1 DD od centrum dołeczka.

Dodatkowo, ze względu na zajmowany obszar wyróżniamy ogniskowy, rozlany, torbielowaty lub mieszany DME.

Obecnie wykorzystywanych jest kilka metod w terapii CSMO. Należy tu wspomnieć o laseroterapii siatkówki, doszkliskkowej glikokortykosteroidoterapii lub terapii anti-VEGF oraz terapiach złożonych. Ich nadrzędnym celem jest stabilizacja lub poprawa ostrości wzroku.

Przez długi czas według ETDRS złotym standardem leczenia CSMO była laseroterapia siatkówki, która – jak wykazano – zabezpieczała przed pogorszeniem widzenia [5]. Jednakże obserwacje długookresowe wykazały, że w większości przypadków terapia ta nie poprawia widzenia,

a u dużej części chorych dochodzi do stopniowego pogarszania się ostrości wzroku na skutek szerzenia się blizn [1]. Dodatkowo jej zastosowanie jest ograniczone z powodu powstawania centralnych i paracentralnych mroczków, pogorszenia widzenia barw i poczucia kontrastu oraz ryzyka wtórnej neowaskularyzacji.

Glikokortykosteroidoterapia znalazła miejsce w leczeniu CSMO ze względu na działanie przeciwzapalne i zmniejszające przepuszczalność naczyń. Obecnie stosuje się doszkliskkowo triamcynolon, fluocynolon i deksametazon. Warto zaznaczyć, że żaden z nich nie uzyskał w Polsce rejestracji do leczenia DME, a w licznych badaniach potwierdzono ich niekorzystny wpływ na ciśnienie śródgałkowe i rozwój zaćmy.

W ostatnich latach terapia anti-VEGF stała się leczeniem pierwszego rzutu w DME. Podstawą wprowadzenia tej terapii było stwierdzenie podwyższonych stężeń czynników wazoaktywnych, w tym VEGF, u pacjentów z progresją zmian cukrzycowych. Postuluje się, że VEGF-A, a szczególnie izoforma VEGF-165, odgrywa znaczącą rolę w patofizjologii DME [4].

Dodatkowo hipoksja oraz hiperglikemia prowadzą do wzmożonej ekspresji VEGF, nasilając przepuszczalność naczyń siatkówkowych [4].

W związku z powyższym wprowadzenie do terapii DME preparatów anti-VEGF pozwala na leczenie przyczynowe DME. Udowodniono, że zablokowanie VEGF prowadzi do zmniejszenia przepuszczalności naczyń siatkówkowych.

Obecnie jednym z preparatów zarejestrowanych i stosowanych w leczeniu DME w Polsce jest ranibizumab (Lucentis; Genentech Inc., South San Francisco, CA). Ranibizumab to fragment ludzkiego przeciwciała monoklonalnego, który blokuje liczne izoformy VEGF-A. Po podaniu doszkliskkowym jest bardzo szybko eliminowany z krążenia i minimalnie wpływa na stan ogólny pacjenta [6, 7].

Liczne badania prowadzone w ostatnich latach, m.in. DRCR.net Protocol I [8], RIDE and RISE [9, 10], READ-2 [11], RESOLVE [12], RESTORE [13], potwierdziły wyższość terapii ranibizumabem nad placebo, doszkliskkową glikokortykosteroidoterapią czy laseroterapią, biorąc pod uwagę poprawę ostrości wzroku i zmniejszenie grubości siatkówki (CRT, *central retinal thickness*).

Obecnie prowadzone badania nie tylko potwierdzają wcześniejsze wnioski, lecz także dostarczają nowych informacji na temat leczenia DME.

Faza II badania RIDE and RISE przyniosła odpowiedź na pytanie, czy doszkliskkowe iniekcje ranibizumabu mają wpływ na redukcję wysięków twardych. Udowodniono, że iniekcje ranibizumabu zarówno w dawce 0,3 mg, jak i 0,5 mg zwiększają odsetek pacjentów, u których doszło do ich wchłonięcia, odpowiednio z 22,1% do 61,3% oraz z 23,6% do 62% w 24-miesięcznej obserwacji. Tymczasem w ślepej próbie redukcję wysięków zaobserwowano tylko

u 36,3% chorych (z 20,9%). Różnica jest zatem istotna statystycznie ( $p < 0,0001$ ) [14].

Zwraca się też uwagę, że o ile do zmniejszenia obrzęku i poprawy ostrości wzroku po pierwszej doszklistkowej iniekcji leku dochodzi już po 7 dniach [9], o tyle na wchłonięcie wysięków twardych należy poczekać co najmniej 6 miesięcy [14].

Ponadto wykazano, przeciwnie niż dotychczas sądzono, że w czasie ustępowania DME nie zwiększa się liczba ani powierzchnia twardych wysięków, tym samym nie uważa się obecności twardych wysięków za zły czynnik rokowniczy dotyczący poprawy ostrości wzroku.

Dodatkowo w badaniu RIDE and RISE OLE (*open-label extension*) udowodniono zasadność i skuteczność stosowania iniekcji według schematu PRN (*pro re nata* – według potrzeb). Efekty anatomiczne oraz poprawa ostrości wzroku (BCVA, *best-corrected visual acuity*) uzyskane po 36 miesiącach intensywnej terapii comiesięcznymi iniekcjami zostały utrzymane w całym okresie obserwacji, przy czym średni czas do reiniekcji wynosił 3 miesiące [15]. Badanie to potwierdziło wcześniejsze hipotezy, że możliwe są rzadsze kontrole pacjentów oraz iniekcje PRN przy zachowaniu jakości leczenia.

Podobnie faza III badania RELIGHT wykazała poprawę i stabilizację ostrości wzroku przy zastosowaniu iniekcji według schematu PRN. Po 3 comiesięcznych iniekcjach 0,5 mg ranibizumabu oraz kolejnych PRN podawanych co 2 miesiące średnia ostrość wzroku poprawiła się o 6,6 litery po 6 miesiącach, 4,8 litery po 12 miesiącach i 6,5 litery po 18 miesiącach, a odsetek chorych, u których ostrość wzro-

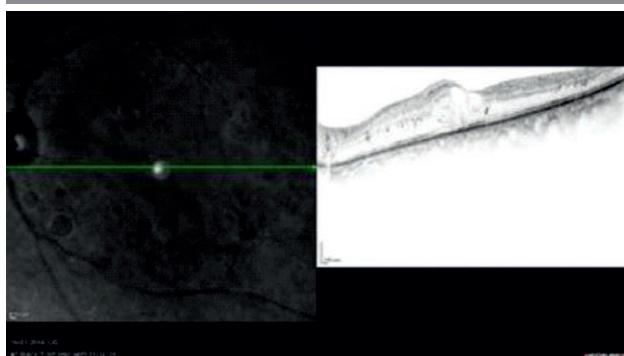
ku poprawiła się odpowiednio o  $\geq 10$  i  $\geq 15$  liter, wyniósł odpowiednio 24,8% i 13,8% po 12 miesiącach oraz 34,9% i 19,3% po 18 miesiącach [16].

Do ciekawych wniosków doprowadziło badanie READ-3, którego celem była ocena wpływu zmienionej powierzchni szklistkowo-plamkowej na przebieg terapii ranibizumabem. Do badania włączono 26 osób z trakcją szklistkowo-plamkową (VMA+) oraz 98 osób bez obecności trakcji (VMA-). W terapii stosowano iniekcje ranibizumabu w dawce 0,5 mg lub 2 mg. Okazało się, że pacjenci z DME i towarzyszącymi trakcjami mają lepsze rokowania co do poprawy ostrości widzenia niż pacjenci bez ich współistnienia. Po 6 miesiącach obserwacji średnia poprawa wynosiła  $11,31 \pm 6,67$  litery w grupie VMA+ oraz  $6,86 \pm 7,58$  w grupie VMA-. Z kolei średnia CRT zmniejszyła się o  $173,81 \pm 132,31$  w grupie VMA+ oraz  $161,84 \pm 131,34$  w grupie VMA- [17].

Również badanie REVEAL potwierdziło wyższość stosowania ranibizumabu w monoterapii oraz w leczeniu skojarzonym z laseroterapią nad samą laseroterapią. Średnia BCVA wzrosła o 5,7 litery w 12-miesięcznej obserwacji. Po zakończeniu okresu obserwacji u większej liczby chorych zanotowano poprawę o  $\geq 15$  liter w przypadku monoterapii ranibizumabem (18,8%) i terapii skojarzonej ranibizumabem z laseroterapią (17,8%) w porównaniu z samą laseroterapią (7,8%). Znaczące różnice zaobserwowano także w pomiarze CRT. Średnia CRT zmniejszyła się kolejno o  $134,6 \mu\text{m}$ ,  $171,8 \mu\text{m}$  i o  $57,2 \mu\text{m}$  [18]. Również w naszej praktyce klinicznej doszklistkowe iniekcje ranibizumabu przyniosły korzystny efekt morfologiczny (ryc. 1–4).

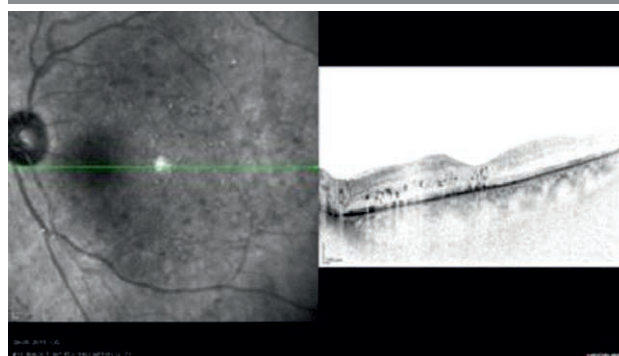
RYCINA 1a

Znamienny klinicznie cukrzycowy obrzęk plamki w optycznej tomografii koherencyjnej (OCT).



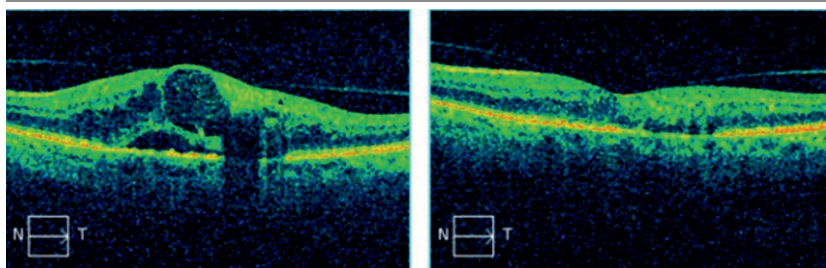
RYCINA 1b

Stan po 3 iniekcjach Lucentisu do ciała szklistego obrazujący całkowite ustąpienie obrzęku.



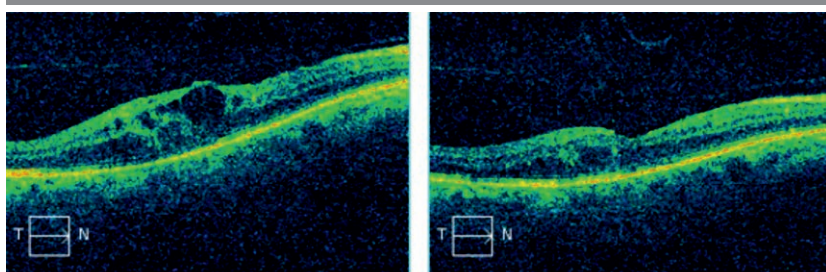
RYCINA 2

DME. Stan przed leczeniem (po lewej) i po 2 iniekcjach Lucentisu do ciała szklanego (po prawej).



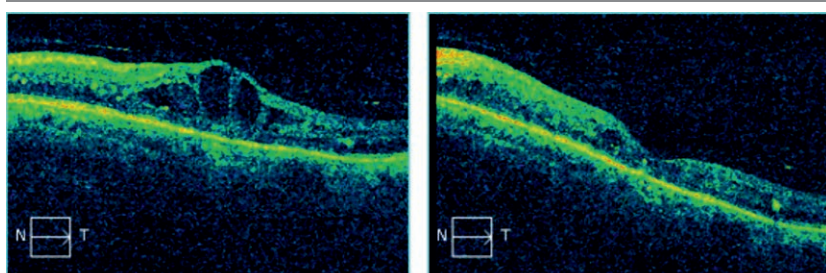
RYCINA 3

DME. Stan przed leczeniem (po lewej) i po 3 iniekcjach Lucentisu do ciała szklanego (po prawej).



RYCINA 4

Stan przed leczeniem (po lewej) i po 3 iniekcjach Lucentisu do ciała szklanego (po prawej).



Podsumowując, wszystkie powyższe badania dowiodły skuteczności doszklistkowych iniekcji ranibizumabu w terapii DME. Na uwagę zasługuje fakt, że uzyskana poprawa średniej BCVA oraz średniej CRT jest stabilna w dalszych okresach obserwacji.

Warto również podkreślić, że żadna z nowoczesnych terapii nie przyniesie oczekiwanych rezultatów, jeżeli stan

metaboliczny pacjenta nie będzie wyrównany. Tylko ścisła kontrola glikemii, ciśnienia tętniczego oraz stężenia lipidów w połączeniu z terapią okulistyczną może uchronić chorego przed trwałym pogorszeniem ostrości wzroku.

Wszystkie zamieszczone zdjęcia pochodzą z materiałów własnych Autorów.

## Piśmiennictwo

1. Mitchell P, Yin Wong T. Perspective management paradigms for diabetic macular edema. *Am J Ophthalmol* 2014; 157(3): 505-513.
2. Zasady postępowania w cukrzycowym obrzęku plamki. Wytyczne Polskiego Towarzystwa Okulistycznego 2014.
3. Rotsos TG, Moschos MM. Cystoid macular edema. *Journal of Clinical Ophthalmology* 2008; 2(4): 919-930.
4. Bhagat N, Grigorian RA, Tutela A, Zarbin MA. Diabetic macular edema: pathogenesis and treatment. *Survey of Ophthalmology* 2009; 54(1): 1-32.
5. Early Treatment Diabetic Retinopathy Study Research Group. Photocoagulation for diabetic macular edema. EDTRS report number 1. *Arch Ophthalmol* 1985; 103(12): 1796-1806.
6. Schmidt-Erfurth U, Lang GE, Holz FG, et al.; RESTORE Extension Study Group. Three-year outcomes of individualized ranibizumab treatment in patients with diabetic macular edema: the RESTORE extension study. *Ophthalmology* 2014; 121(5): 1045-1053.
7. Zhang Y, Yao Z, Kaila N, et al. Pharmacokinetics of Ranibizumab after Intravitreal Administration in Patients with Retinal Vein Occlusion or Diabetic Macular Edema. *Ophthalmology* 2014; 121(11): 2237-2246.
8. Elman MJ, Bressler NM, Qin H, et al. Expanded 2-year follow-up of ranibizumab plus prompt or deferred laser or triamcinolone plus prompt laser for diabetic macular edema. *Ophthalmology* 2011; 118(4): 609-614.
9. Nguyen QD, Brown DM, Marcus DM, et al; on behalf of the RISE and RIDE Research Group. Ranibizumab for diabetic macular edema: results from 2 phase III randomized trials: RISE and RIDE. *Ophthalmology* 2012; 119(4): 789-801.
10. Brown DM, Nguyen QD, Marcus DM, et al; on behalf of the RIDE and RISE Research Group. Long-term outcomes of ranibizumab therapy for diabetic macular edema: the 36-month results from two phase III trials: RISE and RIDE. *Ophthalmology* 2013; 120(10): 2013-2022.
11. Nguyen QD, Shah SM, Khwaja AA, et al.; READ-2 Study Group. Two-year outcomes of the ranibizumab for edema of the macula in Diabetes (READ-2) study. *Ophthalmology* 2010; 117(11): 2146-2151.
12. Massin P, Bandello F, Garweg JG, et al. Safety and efficacy of ranibizumab in diabetic macular edema (RESOLVE Study): a 12-month, randomized, controlled, double-masked, multicenter phase II study. *Diabetes Care* 2010; 33(11): 2399-2405.
13. Mitchell P, Bandello F, Schmidt-Erfurth U, et al; on behalf of the RESTORE Study Group. The RESTORE study: ranibizumab monotherapy or combined with laser versus laser monotherapy for diabetic macular edema. *Ophthalmology* 2011; 118: 615-625.
14. Domalpally A, Ip MS, Ehrlich JS. Effects of intravitreal ranibizumab on retinal hard exudate in diabetic macular edema: findings from the RIDE and RISE phase III clinical trials. *Ophthalmology* 2015; 122(4): 779-786.
15. Boyer DS, Nguyen QD, Brown DM, et al; RIDE and RISE Research Group. Outcomes with As-Needed Ranibizumab after Initial Monthly Therapy: Long-Term Outcomes of the Phase III RIDE and RISE Trials. *Ophthalmology* 2015 Oct 6. pii: S0161-6420(15)00783-6.
16. Pearce I, Banerjee S, Burton BJ, et al.; RELIGHT Study Group. Ranibizumab 0.5 mg for Diabetic Macular Edema with Bimonthly Monitoring after a Phase of Initial Treatment: 18-Month, Multicenter, Phase IIIB RELIGHT Study. *Ophthalmology* 2015; 122(9): 1811-1819.
17. Sadiq MA, Soliman MK, Sarwar S, et al; READ-3 Study Group. Effect of Vitreomacular Adhesion on Treatment Outcomes in the Ranibizumab for Edema of the Macula in Diabetes (READ-3) Study. *Ophthalmology* 2015 Oct 28. pii: S0161-6420(15)01110-0 [epub ahead of print].
18. Ishibashi T, Li X, Koh A, et al.; REVEAL Study Group. The REVEAL Study: Ranibizumab Monotherapy or Combined with Laser versus Laser Monotherapy in Asian Patients with Diabetic Macular Edema. *Ophthalmology* 2015; 122(7): 1402-1415.

### ADRES DO KORESPONDENCJI

**Ilek. Agata Prokopiuk**

Katedra i Klinika Okulistyki, Uniwersytet Medyczny w Lublinie  
20-079 Lublin, ul. Chmielna 1  
e-mail: agaprokopiuk@poczta.onet.pl