

Optimalizacja leczenia wysiękowej postaci AMD w świetle aktualnej wiedzy klinicznej

Exudative age-related macular degeneration (AMD) – clinical knowledge treatment optimisation

Andrzej Gębka

Klinika Okulistyki, Gdański Uniwersytet Medyczny
Kierownik: prof. dr hab. n. med. Krystyna Raczyńska



NAJWAŻNIEJSZE

Celem w leczeniu wysiękowego AMD jest podjęcie działań zmierzających do wdrożenia terapii dostosowanej do typu zmiany. Ma temu służyć wybór leku, który zapewni największą możliwą poprawę anatomiczną i funkcjonalną przy minimalnej liczbie iniekcji.

HIGHLIGHTS

The exudative AMD treatment must lead to prompt action tailored to the diagnosed lesion type, using the drug with maximum potential to improve anatomical and functional eye condition with minimum interventions.

STRESZCZENIE

Zwyrodnienie plamki żółtej związane z wiekiem (AMD) jest najczęstszą przyczyną funkcjonalnej ślepoty w krajach uprzemysłowionych. Głównym czynnikiem biorącym udział w patomechanizmie wysiękowego AMD jest VEGF (*vascular endothelial growth factor*). Między rokiem 2004 a 2006 wprowadzono do użycia 3 leki wiążące VEGF (pegaptanib, bewacyzumab i ranibizumab), a w 2012 r. kolejną cząsteczkę – alfibercept. Leki te stały się podstawą terapii u chorych z wysiękowym AMD. Ponad 71% leczonych lekami anti-VEGF uzyskuje obiektywną poprawę widzenia i tylko u 5% widzenie się pogarsza. Jednocześnie u 55–71% chorych w siatkówce utrzymuje się resztkowy obrzęk. Część chorych początkowo dobrze odpowiadających na terapię wykazuje cechy tachyfilaksji. Konieczna jest wtedy indywidualizacja terapii z modyfikacją protokołów, z zastosowaniem różnych leków pozwalających uzyskać możliwie największą poprawę anatomiczną i funkcjonalną przy jak najmniejszej liczbie iniekcji.

Słowa kluczowe: AMD, terapia anti-VEGF, optymalizacja leczenia

ABSTRACT

Age-related Macular Degeneration (AMD) is the leading cause of blindness in developed countries. Vascular endothelial growth factor (VEGF) has emerged as a key factor playing role in patomechanism of wet AMD. Between 2004 and 2006, 3 anti-VEGF drugs were introduced to ophthalmology (pegaptanib, bewacyzumab i ranibizumab). Soon after in 2012 a new molecule – alfibercept was registered. Those VEGF inhibitors played a major role in wet AMD treatment. Over 71% of patients benefit from treatment while only 5% of cases faces visual impairment. From 55% to 71% of eyes have persistent retinal fluid despite injections. A small proportion of eyes that respond to initial therapy subsequently develop tachyphylaxis. In those cases modifying the protocol, switching drugs can individualize treatment to gain maximum anatomic and functional effect with minimum interventions.

Key words: AMD, anti-VEGF therapy, treatment optimisation

Zwyrodnienie plamki żółtej związane z wiekiem (AMD, *age-related macular degeneration*) jest najczęstszą przyczyną ciężkiego upośledzenia centralnego pola widzenia u osób po 55. r.ż. w krajach wysoko uprzemysłowionych [1]. Uważa się, że obecnie 2 miliony pacjentów w USA cierpią z powodu zaawansowanej postaci tej choroby, i przewiduje, że liczba ta wzrośnie w ciągu najbliższych 6 lat do 3 milionów [2]. W Polsce na AMD zapada rocznie ok. 100 tys. osób, z tego na postać wysiękową ok. 10–15 tys., a chorzy ci wymagają szybkiej i skutecznej terapii zatrzymującej postęp choroby.

Rozróżniamy dwa główne typy AMD, których przebieg i dynamika są odmienne, jednak oba doprowadzają stopniowo do uszkodzenia widzenia. Są to: (1) postać wysiękowa nazywana też „mokrą” oraz (2) postać niewysiękowa określana często jako „sucha” [3]. Pierwsza z nich jest związana z pojawieniem się nowych naczyń krwionośnych pod warstwą nabłonka barwnikowego siatkówki (RPE, *retinal pigment epithelium*) oraz siatkówką neurosensoryczną, wyrastających z sieci naczyń krwionośnych naczyniówki. Zjawisko to określane jest jako neowaskularyzacja naczyniówkowa lub podsiatkówkowa (CNV, *choroidal neovascularization*). Ten typ zwyrodnienia występuje w 90% przypadków ciężkich upośledzeń widzenia. Postać niewysiękowa AMD charakteryzuje się stopniowym odkładaniem, pod RPE produktów przemiany materii o żółtawym zabarwieniu (zwanych druzami) i postępującym ścięciem oraz zanikiem komórek RPE. Typ suchy zwyrodnienia doprowadza najczęściej do powolnego i stopniowego pogarszania się widzenia [4], jednak w pewnych przypadkach, w których dominują procesy zanikowe, choroba przybiera formę tzw. zaniku geograficznego (GA, *geographic atrophy*) ze znacznym obniżeniem ostrości wzroku oraz centralnym mroczkiem pola widzenia.

Patomechanizm wysiękowej postaci AMD jest niezwykle złożony, a samo zjawisko neowaskularyzacji jest ściśle powiązane z ekspresją czynników promujących i hamujących wzrost naczyń. Głównym czynnikiem biorącym udział w procesie tworzenia CNV jest śródbłonkowy czynnik wzrostu naczyń (VEGF, *vascular endothelial growth factor*) [5, 6].

STRATEGIE HAMOWANIA CNV

Wprowadzenie do leczenia wysiękowej postaci AMD leków hamujących działanie VEGF zrewolucjonizowało walkę z tą chorobą. Z założenia leki anty-VEGF podane bezpośrednio w iniekcji do komory ciała szklonego działają przez wiązanie białka VEGF w przestrzeni zewnątrzkomórkowej. Między rokiem 2004 a 2006 wprowadzono na rynek 3 leki wiążące VEGF (rejestracja: pegaptanib i ranibizumab, na zasadzie leczenia *off-label*, czyli poza wskazaniami: bewacyzumab), które blokują możliwość

aktywnego pobudzenia receptorów naczyniowych VEGF. Mają one wspólny mechanizm działania, natomiast różnią je budowa, powinowactwo do receptorów i aktywność biologiczna. Pegaptanib (Macugen; Eyetech, New York, New York, USA) jest aptamerem kwasu rybonukleinowego blokującym jedną z izoform VEGF (VEGF₁₆₅) przez wiązanie się z jej domeną heparynową, podczas gdy ranibizumab (Lucentis; Novartis, Bazylea, Szwajcaria; Genentech, South San Francisco, California, USA) oraz bewacyzumab (Avastin; Genentech and Roche, Bazylea, Szwajcaria) są odpowiednio fragmentem przeciwciała oraz pełnym humanizowanym przeciwciałem monoklonalnym, blokującymi wszystkie białka rodziny VEGF-A [7].

W roku 2012 kolejna cząsteczka blokująca VEGF uzyskała w USA (a w 2013 r. w Unii Europejskiej) rejestrację, poszerzając spektrum leków, które zmniejszają bądź znoszą objawy wysiękowego AMD. Ten lek to aflibercept (Eylea; Regeneron, Tarrytown, New York, USA, Bayer, Berlin, Niemcy), który jest białkiem fuzyjnym zbudowanym z fragmentu Fc ludzkiego przeciwciała klasy IgG1 i przyłączonych do niego syntetycznych receptorów VEGFR 1 i 2, co uzyskano za pomocą technologii rekombinowania DNA, której podstawą jest łączenie dwóch lub więcej genów odrębnie kodujących różne białka [8]. Lek ten, podobnie jak wcześniej wymienione, jest podawany w iniekcji do komory ciała szklonego i blokuje wszystkie izoformy rodzin VEGF-A, VEGF-B oraz łożyskowy czynnik wzrostu (PGF), działając jako tzw. pułapka na VEGF (*VEGF trap*).

Zarówno liczne badania kliniczne w zakresie skuteczności i bezpieczeństwa, jak i praktyka codzienna potwierdziły ogromne znaczenie ranibizumabu w leczeniu wysiękowej postaci AMD. Ranibizumab odmienił możliwości leczenia tej choroby po wcześniejszym okresie terapii fotodynamicznej z zastosowaniem werteporfiny (PDT, *photodynamic therapy*) [9] oraz mniej skutecznej terapii pegaptanibem. U 94% leczonych ranibizumabem uzyskuje się stabilizację widzenia definiowaną jako utratę mniej niż 15 liter na tablicy ETDRS, a nawet do 40% pacjentów uzyskuje poprawę większą niż 15 liter ETDRS [10, 11]. Przez wiele lat terapia ta była złotym standardem leczenia.

W związku z rosnącymi kosztami opieki medycznej, początkowo w USA, a następnie w wielu krajach na świecie okuliści rozpoczęli leczenie wysiękowego AMD, stosując poza wskazaniem rejestracyjnym (*off-label*) preparat bewacyzumab [12]. Koncepcja terapeutyczna została oparta na jego podobieństwie chemicznym do cząsteczki ranibizumabu, będącego fragmentem Fab przeciwciała, którym jest bewacyzumab, a przede wszystkim związana była ze znacznie (kilkakrotnie) niższym kosztem iniekcji. Mimo podnoszonych przez prawników, farmaceutów i lekarzy uwag, że bewacyzumab jest lekiem zarejestrowanym do leczenia chorób onkologicznych (m.in. nowotworów jelita grubego czy przerzutów raka piersi)

i został przeznaczony do podawania drogą dożylną oraz nie spełnia kryteriów do podawania go w postaci iniekcji doszkliskowych (brak randomizowanych badań, oceny farmakokinetyki, skuteczności i bezpieczeństwa zarówno miejscowego, jak i ogólnoustrojowego), lek ten przez ostatnie 7 lat był dość powszechnie stosowany w leczeniu wysiękowej postaci AMD.

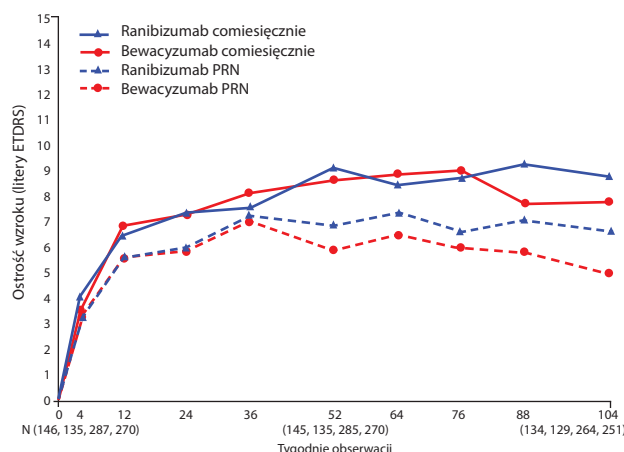
Z tego powodu z inicjatywy National Eye Institute przeprowadzono badanie CATT, porównujące pod względem skuteczności i bezpieczeństwa ranibizumab i bewacyzumab w 2-letniej terapii wysiękowej postaci AMD [13]. Raport końcowy badania CATT pokazał, że średnia zmiana ostrości wzroku zarówno u chorych, u których uzyskano stabilizację widzenia (utrata < 15 liter ETDRS), jak i u tych, u których uzyskano poprawę o co najmniej 15 liter ETDRS, była prawie taka sama dla obydwu leków w poszczególnych grupach reżimu stosowania (co miesiąc lub PRN, *pro re nata* – jeśli trzeba). CATT, choć nie było typowym badaniem oceny bezpieczeństwa, to jednak jako pierwsze prospektywne, randomizowane badanie rzuciło światło na te kwestie. Wprawdzie jego autorzy podkreślają z jednej strony, że nie stwierdzono istotnej statystycznie różnicy między lekami w zakresie występowania takich działań niepożądanych, jak zawał, udar czy zgon, lecz z drugiej strony zwracają uwagę na małą siłę statystyczną badania CATT w tym zakresie. W jego trakcie więcej istotnych ogólnoustrojowych działań niepożądanych stwierdzono u leczonych bewacyzumabem niż u leczonych ranibizumabem (odpowiednio 24,4% i 18%; $p = 0,009$). Po uwzględnieniu parametrów demograficznych i współistniejących chorób stwierdzonych u pacjentów na początku badania okazało się, że współczynnik ryzyka (RR) dla bewacyzumabu w porównaniu z ranibizumabem wyniósł 1,3. Oznacza to, że terapia z zastosowaniem tego

leku ma o 30% wyższe ryzyko wywołania działań niepożądanych niż terapia ranibizumabem.

Inne prospektywne badanie kliniczne, IVAN (Wielka Brytania), oceniające – podobnie jak CATT – równoważność terapii doszkliskowej ranibizumabem i bewacyzumabem, pokazuje z kolei, że stężenie VEGF w surowicy ulega obniżeniu zarówno przy stosowaniu ranibizumabu, jak i bewacyzumabu [14]. Stężenie surowiczego VEGF było statystycznie niższe w wyniku stosowania comiesięcznego stosowania bewacyzumabu niż w przypadku ranibizumabu. Zaobserwowano, że dawkowanie „nieciągłe” (podobnie jak w badaniu CATT w strategii PRN) pozwala na zachowanie

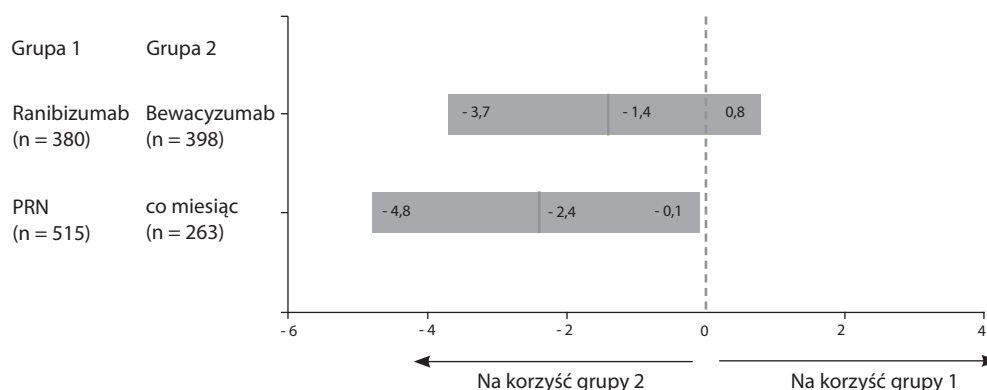
RYCINA 1

Średnia zmiana ostrości wzroku (ETDRS) w grupach leczonych iniekcjami doszkliskowymi z ranibizumabu i bewacyzumabu.



RYCINA 2

Różnice w średniej zmianie ostrości wzroku (ETDRS) w grupach leczonych w tym samym reżimie iniekcjami doszkliskowymi z ranibizumabu i bewacyzumabu.



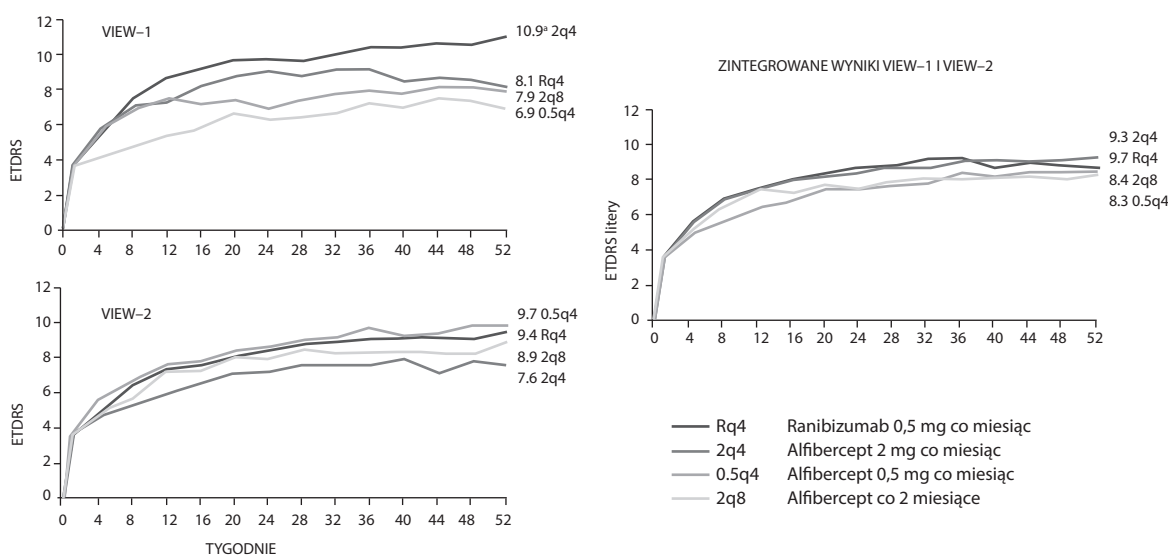
wyższego stężenia VEGF w surowicy. Wiemy z dostępnych badań, że obniżanie stężenia fizjologicznego VEGF leży u podstawy działań niepożądanych obserwowanych u chorych onkologicznych leczonych terapią anti-VEGF.

Rejestracja i wprowadzenie do powszechnego użycia nowej cząsteczki blokującej aktywność VEGF – alfiberceptu – zapoczątkowały dyskusje na temat strategii leczenia anti-VEGF. Alfibercept zaprojektowano, mając na uwadze optymalizację właściwości farmakokinetycznych oraz wzmoc-

nienie siły wiązania z VEGF ($K_d < 1 \text{ pM}$) [15]. Badania laboratoryjne na modelach zwierzęcych pokazały teoretyczną przewagę tego leku nad ranibizumabem i bewacyzumabem ze względu na dłuższy czas półtrwania w oku i zwiększone powinowactwo do VEGF. Te cechy pozwoliły na zmianę strategii podawania leku z comiesięcznej lub PRN na sztywny schemat leczenia z iniekcjami co 2 miesiące po fazie nasycenia (3 początkowe iniekcje co miesiąc). Jednak wyniki badań VIEW-1 i VIEW-2, które stały się podstawą

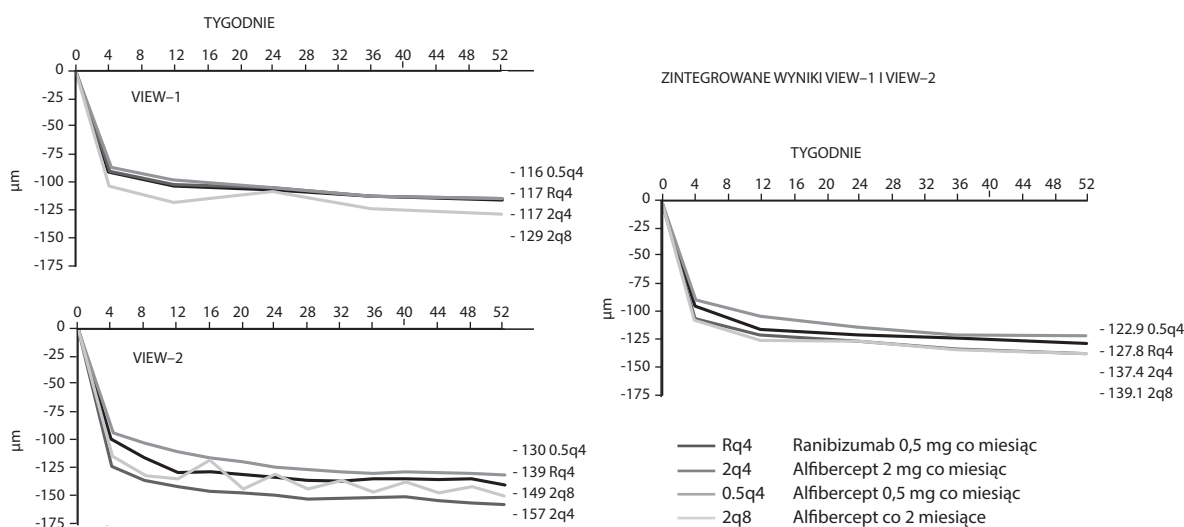
RYCINA 3

Średnia zmiana ostrości wzroku (ETDRS) po 52 tygodniach w badaniu VIEW-1 i VIEW-2.



RYCINA 4

Średnia zmiana centralnej grubości siatkówki (CRT) po 52 tygodniach w badaniu VIEW-1 i VIEW-2.



do rejestracji leku, pokazały, że optymalne efekty terapeutyczne osiągamy – podobnie jak przy leczeniu ranibizumabem – dzięki stosowaniu strategii leczenia comiesięcznego [16]. Jednocześnie w strategii sztywnego podawania leku co 8 tygodni pojawiają się wahania centralnej grubości siatkówki (CTR, *central retinal thickness*), które mają przełożenie na poziom ostrości wzroku chorych.

Na sugerowaną zmianę strategii wpływ ma też fakt, że białko fuzyjne albo chimeryczne posiada fragment Fc przeciwciała monoklonalnego, co zwiększa masę cząsteczki do 110 kD (masa pełnego przeciwciała) i pozwala na wydłużenie czasu półtrwania leku w oku. Warto w tym miejscu podkreślić, że fragment Fc przeciwciała wiąże się z komponentem C1 układu dopełniacza, a przez to może aktywować układ immunologiczny, co wywołuje działania niepożądane [17]. Połączenie wysokiego powinowactwa cząsteczki do białka VEGF, wydłużonego czasu półtrwania i hamowania poza rodziną VEGF-A również białek VEGF-B oraz PlGF wydaje się zaletą alifiberceptu. Jednak może to też być zagrożenie, które wynika z silnego hamowania czynników angioprotekcyjnych i neuroprotekcyjnych, jakimi są wspomniane białka. Te wątpliwości pojawiły się już wcześniej w odniesieniu do terapii anti-VEGF prowadzonej w ramach badania CATT. Odsetek chorych, u których nieistotny na początku badania CATT obszar zaniku geograficznego uległ powiększeniu, mieścił się w zakresie od 25,8% w grupie leczonej ranibizumabem comiesięcznie do 12,9% u leczonych bewacyzumabem PRN oraz był większy u leczonych comiesięcznie ($p = 0,007$). Fakt ten zasługuje na uwagę ze względu na znaczenie, jakie ma proces

powiększania się zaników siatkówkowych dla zachowania funkcji widzenia centralnego.

EFEKTYWNOŚĆ LECZENIA

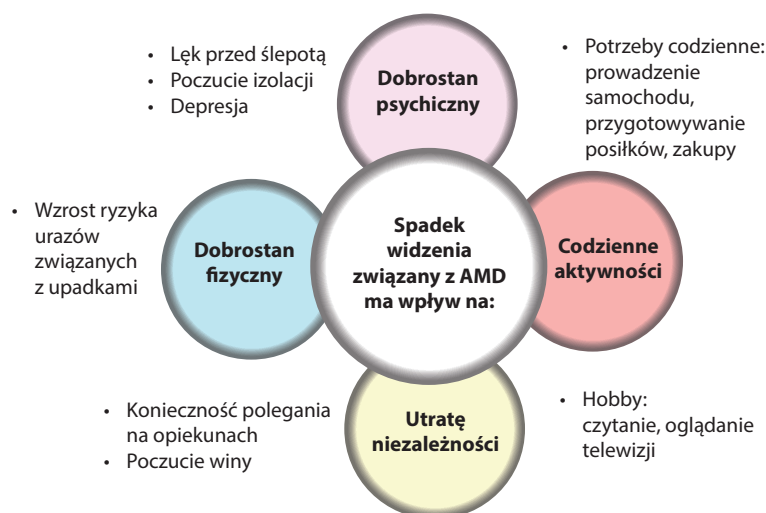
Powinniśmy pamiętać, że wysiękowa postać AMD może doprowadzić do wyłączenia chorych z codziennej aktywności, doprowadzając do wykluczenia zawodowego, zwiększonego poziomu depresji, urazów i tym samym do wzrostu śmiertelności w tej grupie.

Poza stosowaniem leku w codziennej praktyce medycznej musimy uwzględnić inne czynniki mające wpływ na skuteczność terapii. W tym miejscu koniecznie trzeba przypomnieć, iż efektywność procesu leczenia zależy od: (1) umiejętnego prowadzenia pacjenta z niewysiękową postacią AMD (suplementacja lekami antyoksydacyjnymi, regularne stosowanie autotestu Amslera), (2) precyzyjnej interpretacji objawów podawanych przez pacjenta, z zastosowaniem właściwych badań diagnostycznych (FA – angiografii fluoresceinowej i OCT – optycznej koherentnej tomografii siatkówki), (4) dobrej współpracy lekarz–pacjent i wreszcie – (5) leczenia według protokołu terapeutycznego, co weryfikuje codzienna rzeczywistość niewydolnego systemu opieki medycznej w Polsce. Zgranie tych wszystkich czynników jest bardzo trudne. Tym większego znaczenia nabiera właściwa diagnostyka i dostosowana do niej terapia.

Wiemy, że nie wszyscy chorzy w fazie podtrzymania utrzymują typowy wynik poprawy widzenia uzyskany w fazie indukcji. Pokazało to dobrze badanie SUSTAIN, w którym 53% pacjentów leczonych ranibizumabem (PRN) uzyskało

RYCINA 5

Psychologiczne i socjologiczne konsekwencje AMD.



doskonały wynik poprawy widzenia, 21% po roku leczenia zachowało wyjściową ostrość wzroku, a u 26% pacjentów zaobserwowano pogorszenie widzenia [18]. Nadal jednak u 71,7% chorych odnotowano obiektywną poprawę widzenia w stosunku do wyjściowej ostrości wzroku. Gdy przyglądamy się bliżej morfologii AMD jako chorobie, dochodzimy do wniosku, że jest to bardzo polimorficzna jednostka chorobowa, na której przebieg mają wpływ: (1) aspekt genetyczny – typ polimorfizmu SNP (*single nucleotide polymorphisms*) w regionach kodujących VEGF-A [19], (2) proces zapalny, który towarzyszy reakcji wysiękowej, (3) poziom dojrzałości sieci naczyniowej CNV, (4) typ zmiany leżącej u podłoża zmiany wysiękowej, np. klasyczne CNV, odwarstwienie nabłonka barwnikowego (PED) czy RAP (*retinal angiomatous proliferation* – proliferacja śródsiatkówkowe naczyń) [20], PCV (*polipoidal choroidal vasculopathy* – polipoidalna waskulopatia naczyniówkowa) [21]. Kolejnym czynnikiem mającym wpływ na przebieg leczenia jest obecność (5) trakcji szkliskowo-siatkówkowych lub błon epiretinalnych [22]. We wszystkich tych sytuacjach leczenie musi być indywidualizowane, ponieważ stosowanie jednego schematu leczenia nie zagwarantuje poprawy. Tylko 5% chorych leczonych lekami anty-VEGF traci więcej niż 15 liter na tablicy ETDRS w trakcie terapii. Jednak w siatkówce 55–71% chorych obserwuje się resztkowy obrzęk (śródsiatkówkowy, podsiatkówkowy lub PED) pomimo intensywnego leczenia [23]. Dodatkowo część pacjentów, którzy początkowo dobrze reagują na terapię, stopniowo przejawia cechy tachyfilaksji [24]. Powodem może być wcześniejsza błędna interpretacja objawów wysiękowych maskujących cechy CSR (*central serous chorioretinopathy* – centralna surowicza chorioretinopatia), PCV, czy wreszcie dystrofii plamkowych. Dlatego w takich przypadkach konieczna jest głębsza diagnostyka rozszerzona o powtórny angiografię (FA i ICG). Nietypowy przebieg zaburzeń naczyniowych w wysiękowej postaci AMD wymaga intensyfikacji leczenia przez zwiększenie częstości wykonywania iniekcji, tak jak się to odbywa w przypadku RAP czy PCV [25]. W przypadku chorych niedostatecznie dobrze reagujących na dotychczas stosowane leczenie rozwiązaniem bywa zmiana jednego leku doszkliskowego na inny. Właściwości farmakokinetyczne i zakres inhibicji VEGF alfiberceptu mogą być w przypadku tego leku wartością dodaną, która zwiększa szansę na zmniejszenie permanentnych obrzęków śród- i podsiatkówkowych oraz na poprawę ostrości wzroku [26].

W przypadkach najczęściej spotykanej w postaci wysiękowej AMD zmiany CNV, czyli postaci ukrytej neowaskularyzacji, oporność na leczenie wynika przede wszystkim ze zjawiska dojrzenia sieci nowych naczyń. Stopniowe pokrywanie wiązek kapilar utkania CNV pericytami i miofibroblastami wywołuje tzw. anty-VEGF-oporność. Proces ten nazywany

jest arteriolizacją i uważa się, że odpowiada za 25% oporności na leczenie. W takich przypadkach terapia PDT może poprawić rokowanie dzięki zmniejszeniu oporności patologicznej CNV na leczenie doszkliskowe [27].

KOMENTARZ KOŃCOWY

Koncepcja hamowania patologicznej angiogenezy realizowana od 10 lat w wysiękowej postaci AMD lekami anty-VEGF okazała się skuteczna i bezpieczna (w odniesieniu do leków zarejestrowanych). Od chwili pojawienia się w 2004 r. pegaptanibu sodu oczekiwania chorych i lekarzy uległy zmianie. Nie wystarczy nam zatrzymanie spadku widzenia, ale wręcz oczekujemy jego znaczącej poprawy. Pragniemy osiągać te wyniki jak najmniejszym kosztem, zarówno systemowym, jak i indywidualnym.

Doświadczenia ostatnich 10 lat pokazały, że satysfakcjonujące wyniki leczenia mogą nam zapewnić już nie iniekcje wykonywane comiesięcznie, ale w strategii PRN. Badanie SUSTAIN wykazało, że 21% chorych leczonych ranibizumabem według strategii PRN nie potrzebuje kolejnych iniekcji, a średnia roczna liczba iniekcji może wynieść 5,7 [18]. Podobne wyniki w odniesieniu do średniej liczby iniekcji potwierdziło badanie CATT. Na uwagę zasługują też wyniki rocznego obserwacyjnego, nieinterwencyjnego badania LUMINOUS, które zakończono pod koniec 2013 r. Jego celem pośrednim było przybliżenie nam obrazu tzw. codziennej praktyki klinicznej opartej na indywidualnych doświadczeniach lekarzy praktyków z 4 krajów europejskich (Niemcy, Holandia, Szwecja i Belgia) leczących chorych na wysiękowe AMD preparatem ranibizumab. Rozpoczęcie badania dla 42,3–83,5% pacjentów było jednocześnie początkiem leczenia choroby. Pozostałych uczestników rekrutowano z grupy wcześniej leczonych. Średnia liczba iniekcji ranibizumabu wykonanych w trakcie badania wahała się od 4,3 do 5,5 rocznie, co pokazuje, że strategia PRN stała się złotym standardem [28]. Przeprowadzone w USA w 2011 r. badanie opinii specjalistów pt. *Pattern and Trends Survey* pokazało, że 60% lekarzy wybiera strategię „lecz i wydłużaj przerwy” (*treat-and-extend*), 32% – „lecz i obserwuj” (*treat-and-observe*), podczas gdy reszta stosuje schematy zaadaptowane z badań klinicznych 3. fazy nad leczeniem wysiękowej postaci AMD. Wprowadzenie nowej cząsteczki – alfiberceptu, której strategia podawania pozwala na wykonywanie w fazie podtrzymania efektu terapeutycznego iniekcji co 8 tygodni, nie zmieniło w istotnym stopniu wypracowanych latami schematów organizacji leczenia. Tendencja do zmniejszania liczby wizyt, iniekcji, jednak nie kosztem narażania pacjenta na spadki widzenia, wydaje się racjonalna, aczkolwiek tylko comiesięczna kontrola stanu anatomiczno-funkcjonalnego może zagwarantować najlepsze wyniki terapii. Pamiętać należy,

że ze strony samego pacjenta konieczność dostosowania się do rytmów diagnostyczno-terapeutycznych wiąże się ze stresem i często znacznymi wydatkami. Dodatkowo, mimo że terapia doszklistkowa uznana jest za bezpieczną, to nie jest pozbawiona ryzyka. Iniekcje mogą wywołać dyskomfort, krwotok podspojówkowy, wylew doszklistkowy, odwarstwienie siatkówki czy wreszcie zapalenie wnętrza oka. Wiemy z badań klinicznych, że wielokrotnie iniekcje doszklistkowe przyspieszają postęp zaćmy i doprowadzają do wzrostu ciśnienia śródgałkowego [29].

Głównym celem lekarza prowadzącego powinno być podjęcie działań zmierzających do jak najszybszego wdrożenia terapii dostosowanej do typu zdiagnozowanej zmiany. Ma temu służyć wybór leku, który zapewni największą możliwą

poprawę anatomiczną i funkcjonalną oraz utrzyma ją przy minimalnej liczbie iniekcji. Leczenie nie musi być realizowane w trybie monoterapii, ale powinno być raczej w strategii wielolekowej, jeśli taka daje większe korzyści. Przy całej złożoności problemu ostatecznie trzeba pamiętać, że rolą lekarza jest poprawiać jakość życia chorego, która spada gwałtownie wraz z destrukcyjną deprawacją widzenia.

ADRES DO KORESPONDENCJI

Andrzej Gębka

Klinika Okulistyki, Gdański Uniwersytet Medyczny
80-214 Gdańsk, ul. Smoluchowskiego 17
tel.: (58) 349-35-80
e-mail: gebka.andrzej@gmail.com

Piśmiennictwo

- Cong R., Zhou B., Sun Q. et al.: Smoking and the risk of age-related macular degeneration: a meta-analysis. *Ann. Epidemiol.* 2008; 18(8): 647-56.
- Friedman D.S., O'Colmain B.J., Munoz B. et al.: Prevalence of age-related macular degeneration in the United States. *Arch. Ophthalmol.* 2004; 122(4): 564-72.
- Ferris F.L. 3rd, Fine S.L., Hyman L.: Age-related macular degeneration and blindness due to neovascular maculopathy. *Arch. Ophthalmol.* 1984; 102(11): 1640-2.
- Klein R., Klein B.E., Linton, K.L. et al.: The Beaver Dam Eye Study: the relation of age-related maculopathy to smoking. *Am. J. Epidemiol.* 1993; 137(2): 190-200.
- Kwak N., Okamoto N., Wood J.M. et al.: VEGF is major stimulator in model of choroidal neovascularization. *Invest. Ophthalmol. Vis. Sci.* 2000; 41(10): 3158-64.
- Krzystolik M.G., Afshari M.A., Adamis A.P. et al.: Prevention of experimental choroidal neovascularization with intravitreal anti-vascular endothelial growth factor antibody fragment. *Arch. Ophthalmol.* 2002; 120(3): 338-46.
- Ferrara N., Damico L., Shams N. et al.: Development of ranibizumab, an anti-vascular endothelial growth factor antigen binding fragment, as therapy for neovascular age-related macular degeneration. *Retina* 2006; 26(8): 859-870.
- Holash J., Davis S., Papadopoulos N. et al.: VEGF-Trap: a VEGF blocker with potent antitumor effects. *Proc. Natl. Acad. Sci. USA* 2002; 99(17): 11393-11398.
- Treatment of age-related macular degeneration with photodynamic therapy (TAP) study group. Photodynamic therapy of subfoveal choroidal neovascularization in age-related macular degeneration with verteporfin: One-year results of 2 randomized clinical trials – TAP report. *Arch. Ophthalmol.* 1999; 117: 1329-45.
- Rosenfeld P.J., Brown, D.M., Heier J.S. et al.: Ranibizumab for neovascular age-related macular degeneration. *N. Engl. J. Med.* 2006; 355(14): 1419-31.
- Brown D.M., Kaiser P.K., Michels M. et al.: Ranibizumab versus verteporfin for neovascular age-related macular degeneration. *N. Engl. J. Med.* 2006; 355(14): 1432-44.
- Rosenfeld P.J., Moshfeghi A.A., Puliafito C.A.: Optical coherence tomography after an intravitreal injection of bevacizumab (Avastin) for neovascular age-related macular degeneration. *Ophthalmic Surg. Lasers Imaging* 2005; 36: 331-5.
- Martin D.F., Maguire M.G., Fine S.L. et al.; Comparison of Age-related Macular Degeneration Treatments Trials (CATT) Research Group: Ranibizumab and bevacizumab for treatment of neovascular age-related macular degeneration: two-year results. *Ophthalmology* 2012; 119(7): 1388-98.
- Chakravarthy U., Harding S.P., Rogers C.A. et al.; The IVAN Study Investigators Writing Committee: Ranibizumab versus Bevacizumab to Treat Neovascular Age-related Macular Degeneration: One-Year Findings from the IVAN Randomized Trial. *Ophthalmology* 2012; 119(7): 1399-411.

15. Stewart M.W., Rosenfeld P.J.: Predicted biological activity of intravitreal VEGF trap. *Br. J. Ophthalmol.* 2008; 92: 667-8.
16. Regeneron Pharmaceuticals Inc. VEGF Trap-Eye (aflibercept ophthalmic solution) Briefing Document. June 17, 2011 [online: <http://www.fda.gov/downloads/AdvisoryCommittees/CommitteesMeetingMaterials/Drugs/DermatologicandOphthalmicDrugsAdvisoryCommittee/UCM259143.pdf>]. Dostęp: 22 marca 2012 r.
17. Kocić I.: Przeciwciała monoklonalne a białka fuzyjne. *Służba Zdrowia* 2012; 26-33: 74-75.
18. Holz F.G., Amoaku W., Donate J. et al.; SUSTAIN Study Group: Safety and efficacy of a flexible dosing regimen of ranibizumab in neovascular age-related macular degeneration: the SUSTAIN study. *Ophthalmology* 2011; 118(4): 663-71.
19. Kloeckener-Gruissem B., Barthelmes D., Labs S. et al.: Genetic association with response to intravitreal ranibizumab in patients with neovascular AMD. *Invest Ophthalmol. Vis. Sci.* 2011; 52: 4694-702.
20. Hemeida T.S., Keane P.A., Dustin L. et al.: Long-term visual and anatomical outcomes following anti-VEGF monotherapy for retinal angiomatous proliferation. *Br. J. Ophthalmol.* 2010; 94: 701-5.
21. Coppens G., Spielberg L., Leys A.: Polypoidal choroidal vasculopathy, diagnosis and management. *Bull. Soc. Belge Ophthalmol.* 2011; 317: 39-44.
22. Mojana F., Cheng L., Bartsch D.U. et al.: The role of abnormal vitreomacular adhesion in age-related macular degeneration: spectral optical coherence tomography and surgical results. *Am. J. Ophthalmol.* 2008; 146: 218-27.
23. Martin D.F., Maguire M.G., Ying G.S.: Ranibizumab and bevacizumab for neovascular age-related macular degeneration. *N. Engl. J. Med.* 2011; 364: 1897-1908.
24. Gasperini J.L., Fawzi A.A., Khondkaryan A. et al.: Bevacizumab and ranibizumab tachyphylaxis in the treatment of choroidal neovascularization. *Br. J. Ophthalmol.* 2012; 96: 14-20.
25. Stewart M.W., Rosenfeld P.J., Penha F.M. et al.: Pharmacokinetic rationale for dosing every 2 weeks versus 4 weeks with intravitreal ranibizumab, bevacizumab, and aflibercept (vascular endothelial growth factor Trap-eye). *Retina* 2012; 32: 434-457.
26. Ho V.Y., Yeh S., Olsen T.W. et al.: Short-term outcomes of aflibercept for neovascular age-related macular degeneration in eyes previously treated with other vascular endothelial growth factor inhibitors. *Am. J. Ophthalmol.* 2013; 156: 23-28.
27. Cousins S.: ICG-directed photodynamic therapy for patients with refractory wet AMD. Presented at Retina 2014, Poipu, HI, January 20, 2014.
28. Holz F., Bandello F., Gillies M. et al.; LUMINOUS Steering Committee: Safety of ranibizumab in routine clinical practice: 1-year retrospective pooled analysis of four European neovascular AMD registries within the LUMINOUS programme. *Br. J. Ophthalmol.* 2013; 97: 1161-1167.
29. Tseng J.J., Vance S.K., Della Torre K.E. et al.: Sustained increased intraocular pressure related to intravitreal anti-vascular endothelial growth factor therapy for neovascular age-related macular degeneration. *J. Glaucoma* 2012; 21(4): 241-7.