

Nowa metoda terapeutyczna w leczeniu chorób styku szkliskowo-siatkówkowego z zastosowaniem okryplazminy

New approach in management of vitreo-retinal interface disorders with ocriplasmine



Jolanta Oficjalska

Lexum Europejskie Kliniki Okulistyczne
Dyrektor medyczny: dr n. med. Jolanta Oficjalska

NAJWAŻNIEJSZE

Enzymatyczna witreoliza daje nadzieję na nową rewolucyjną metodę leczenia schorzeń pogranicza szkliskowo-siatkówkowego.

HIGHLIGHTS

Enzymatic vitreolysis provides hope for new revolutionary treatment methodology in vitreoretinal surface diseases.

STRESZCZENIE

Nieprawidłowości powierzchni styku ciała szkliste-siatkówka w postaci objawowej prowadzą do powstania trakcji obszaru plamki i formowania otworu w plamce.

Standardem postępowania w takich przypadkach jest witrektomia. Okryplazmina jako enzym proteolityczny może być zastosowana w leczeniu tych schorzeń, dając możliwość uniknięcia witrektomii jako procedury chirurgicznej w wybranych przypadkach.

Słowa kluczowe: choroby pogranicza szkliskowo-siatkówkowego, okryplazmina, otwór w plamce, zespół trakcji szkliskowo-siatkówkowych

ABSTRACT

Symptomatic diseases of vitreo-retinal interface can result in traction and macular hole. Standard treatment for these disorders is pars plana vitrectomy. Ocriplasmine is a proteolytic enzyme that can cause resolution of the symptoms and replace surgical procedure in selected cases.

Key words: vitreo-retinal interface disorders, ocriplasmine, macular hole, vitreo-macular traction syndrome

WSTĘP

Ciało szkliste, wypełniające wnętrze gałki ocznej pomiędzy soczewką a powierzchnią wewnętrzną siatkówki i mające objętość ok. 4 ml, zbudowane jest w 99% z wody. Pozostałe składniki to: znikoma ilość komórek, kwas hialuronowy i włókna kolagenowe typu 2. Oko po witrektomii, pozbawione ciała szklistego, nie ulega deformacji, nie jest też bardziej podatne na uszkodzenia. Występuje jedynie zwiększone ryzyko rozwoju zaćmy jądrowej jako następstwo podwyższenia ciśnienia parcjalnego tlenu w płynie pozostałym w komorze ciała szklistego. Natomiast patologie w obrębie samego ciała szklistego oraz jego połączeń z otaczającymi strukturami są przyczyną wielu schorzeń siatkówki.

Zewnętrzna powierzchnia ciała szklistego zbudowana jest z zagęszczonych włókien kolagenowych i przylega do błony granicznej wewnętrznej siatkówki, będącej błoną podstawną komórek Müllera. Fizjologiczne przyleganie jest najsilniejsze w obszarze podstawy ciała szklistego, tarczy nerwu wzrokowego, wzdłuż naczyń krwionośnych oraz okołoplamkowo. Włókna kolagenowe ciała szklistego, wnikając w błonę graniczną wewnętrzną, są z nią zespolone za pomocą lamininy i fibronektyny [1].

noległych do powierzchni ciała szklistego) do objawowych trakcji szklisko-siatkówkowych. Trakcje te są przyczyną zaburzeń anatomicznego rysunku plamki, jej obrzęku i powstania otworu w plamce.

Typowymi objawami zgłaszanymi przez pacjenta są: metamorfopsja, spadek ostrości wzroku i zaburzenia centralnego pola widzenia. Do tej pory jedynym leczeniem, jakie mogło zostać zaproponowane pacjentowi, była witrektomia.

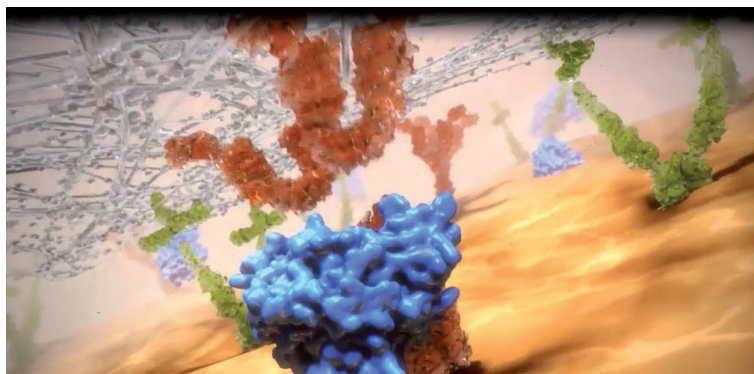
Obecnie możliwym do zaproponowania leczeniem w tej grupie schorzeń jest również witreoliza enzymatyczna.

Witrektomia jako zabieg operacyjny może być obciążona ryzykiem wystąpienia poważnych powikłań. Mechaniczne odłączenie ciała szklistego może być niecałkowite, z pozostawieniem resztek kory ciała szklistego, które stają się źródłem re proliferacji komórek, i powstaniem proliferacji włóknistokomórkowych na powierzchni siatkówki.

Zastosowanie witreolizy enzymatycznej często skutkuje całkowitym odłączeniem ciała szklistego, co eliminuje – dzięki brakowi mechanicznych manipulacji – ryzyko jatrogennego uszkodzenia plamki. Okryplazmina działa proteolitycznie na kolagen, fibronektynę i lamininę, przez co powoduje uwodnienie i odłączenie ciała szklistego od plamki. Rozluź-

RYCINA 1

Przestrzeń witreoretinalna. Materiał załączony dzięki uprzejmości firmy Alcon.



Potencjalna przestrzeń pomiędzy tylną, zewnętrzną powierzchnią ciała szklistego a błoną graniczną wewnętrzną siatkówki jest miejscem powstawania tylnego odłączenia ciała szklistego (PVD). Postępujące z wiekiem uwodnienie i odłączenie ciała szklistego występuje już u ok. 50% osób po 40. r.ż. Jest to proces fizjologicznego starzenia się ciała szklistego. Może ono przebiegać bezobjawowo, ale też może się stać przyczyną trakcji szklisko-siatkówkowych i otworów w plamce. W przypadku częściowego, tylnego odłączenia ciała szklistego obserwujemy obecność przylegania ciała szklistego do plamki. Stan ten jest dla pacjenta bezobjawowy.

Przyleganie częściowe ciała szklistego może doprowadzić (w wyniku działania sił przednio-tylnych i poziomych, rów-

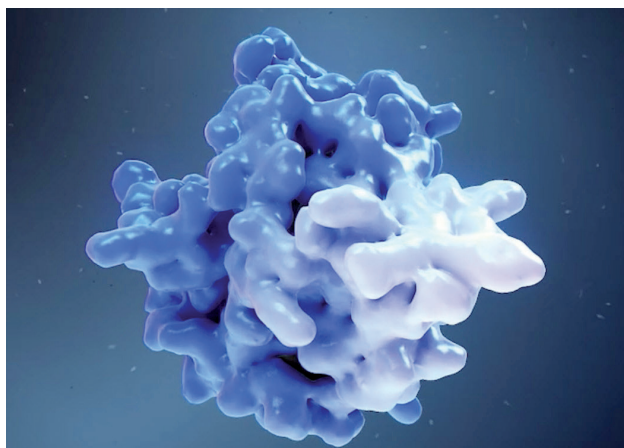
nienie połączeń szklisko-siatkówkowych zmienia transport molekularny przez powierzchnię siatkówki, zwiększając dostarczanie tlenu w głąb tkanki i wtórnie zmniejszając stężenie cytokin i naczyniowych czynników wzrostu [2].

CHARAKTERYSTYKA PRODUKTU

Okryplazmina (mikroplazmina) powstaje na drodze rekombinacji DNA w systemie ekspresji drożdży *Pichia pastoris*. Należą one do drożdży metanotroficznych, tj. zdolnych do wykorzystania metanolu jako jedyne źródła węgla. Drożdże „zainfekowane” DNA kodującym białko mikroplazminy produkują i wydzielają enzym do otaczającej pożywki. Następnie enzym jest oczyszczany, aktywowany

RYCINA 2

Cząsteczka okryplazminy. Materiał załączony dzięki uprzejmości firmy Alcon.



przy pomocy rekombinowanej stafilokinyazy i przekształcany w stabilny produkt [3].

Po podaniu do ciała szklistego okryplazmina jest bardzo szybko unieczynniana na drodze reakcji z inhibitorem proteazy. Po 2–4 h od podania iniekcji stężenie wynosi ok. 10% wartości początkowej. Ponieważ okryplazmina jest enzymem, musi być przechowywana w stanie zamrożonym.

WSKAZANIA DO ZASTOSOWANIA OKRYPLAZMINY

Prawidłowa kwalifikacja pacjentów do witreolizy enzymatycznej jest możliwa w sytuacji uwzględnienia znajomości roli pogranicza szklistkowo-siatkówkowego w schorzeniach siatkówki. Zwyczajowo opisywano rozwój trakcji i otworu w płamce przy użyciu klasycznej klasyfikacji Gassa. Wraz z rozwojem metod diagnostycznych (takich jak OCT) w ostatnich 20 latach odkryto i rozumiano rolę niepełnego odłączenia szklistki (VMA) w rozwoju takich patologii siatkówki, takich jak: otwór w płamce, zespół trakcji szklistkowo-siatkówkowych, obrzęk siatkówki, neowaskularyzacja w cukrzycowym obrzęku siatkówki i obrzęku siatkówki w przebiegu zakrzepu żył siatkówki, wysiękowego AMD oraz makulopatii trakcyjnej w wysokiej krótkowzroczności. Obecnie powstała nowa klasyfikacja patologii pogranicza szklistkowo-siatkówkowego, bazująca na obrazach OCT. Jest ona anatomiczna (oparta na objawach widocznych w OCT), łatwa do zapamiętania, użyteczna w codziennej praktyce, pozwala przewidzieć wynik interwencji chirurgicznej [4]. Prowadzone przez Stalmansa duże, wieloośrodkowe, randomizowane badania trzeciej fazy wykazały uwolnienie trakcji szklistkowo-siatkówkowych w 26,5% oczu po iniekcji okryplazminy w porównaniu z 10,1% oczu po zastosowaniu placebo ($p < 0,001$). Całkowite tylne odłączenie ciała szklistego częściej występowało w oczach leczonych okryplazminą (13,4%) niż w oczach po iniekcji placebo (3,7%) ($p < 0,001$).

Nieoperacyjne zamknięcie otworu w płamce obserwowano w 40,6% oczu po iniekcji okryplazminy w porównaniu z 10,6% oczu po iniekcji placebo ($p < 0,001$) [5].

Działania niepożądane, takie jak fotopsje, męty, wylewy podspojówkowe czy odczucie bólu podczas iniekcji, były podobne w obu badanych grupach. Incydenty takich powikłań jak powstanie otworu w płamce, odwarstwienie siatkówki i spadek ostrości wzroku również były podobne w obu grupach. Z badania wykluczono oczy z krótkowzrocznością, bezsoczewkowe, z retinopatią cukrzycową proliferacyjną i wysiękowym AMD. Lepszy efekt terapeutyczny okryplazminy wynika z dodatkowego biologicznego efektu witreolitycznego w stosunku do działania iniekcji placebo.

Iniekcje doszkliskowe mogą same w sobie indukować powstanie PVD w schorzeniach siatkówki. W badaniach Gecka opisano wystąpienie tylnego odłączenia ciała szklistego po iniekcjach doszkliskowych ranibizumabu, bewacyzumabu i triamcynolonu. Stwierdzono korelację występowania PVD po iniekcjach wraz z liczbą iniekcji i z wiekiem pacjentów [6].

Witreoliza enzymatyczna budzi duże nadzieje w chirurgii pediatrycznej [7], leczeniu wysiękowego AMD i cukrzycowego obrzęku siatkówki.

RYCINA 3

Fiolka i opakowanie Jetrea. Materiał załączony dzięki uprzejmości firmy Alcon.



WNIOSKI

Zastosowanie nieoperacyjnych metod leczenia schorzeń spowodowanych zespołem trakcji szklistkowo-siatkówkowych jest nową, obiecującą opcją terapeutyczną. Prowadzone badania kliniczne dają nadzieję na rozszerzenie wskazań do witreolizy enzymatycznej.

Okryplazmina jest zarejestrowana do leczenia objawowego przylegania ciała szklistego. Dotychczasowe badania kliniczne pokazują, że najlepsze wyniki osiągnęte są u pacjentów z objawowymi trakcjami i małymi (do 250 μm) lub średnimi (250–400 μm) otworami w płamce.

Zastosowanie okryplazminy umożliwia terapię pacjentów, u których interwencja chirurgiczna byłaby na tym etapie choroby zbyt ryzykowna, i może zastępować przeważnie

nieuniknioną witrektomię. Należy pamiętać, że właściwa kwalifikacja chorych jest kluczowa dla sukcesu terapeutycznego.

Metoda ta jednak może mieć ograniczenia: okryplazmina jako enzym jest stabilna, lecz podczas przechowywania musi być zamrożona w temperaturze $-20 \pm 5^{\circ}\text{C}$, co może sprawiać kłopoty logistyczne. Wyniki badań klinicznych dotyczą małej grupy pacjentów, czas obserwacji jest krótki. Dopiero wyniki dalszych badań, przeprowadzonych w warunkach codziennej praktyki, przekonają nas ostatecznie, jak korzystne jest stosowanie witreolizy farmakologicznej. Należy pamiętać o nieuniknionych skutkach ubocznych, uprzedzić o nich pacjenta, umieć je rozpoznać i co najważ-

niejsze – mieć warunki do ich leczenia. Zwłaszcza że ze względu na mechanizm działania ingerujący w tkanki oraz rezultat działania, jakim jest zmiana układu tkanek, terapia okryplazminą wypełnia kryteria definicji procedury chirurgicznej.

Oczekiwane są również wyniki badań klinicznych rozszerzające wskazania do stosowania okryplazminy jako adiuwantu przy witrektomii u pacjentów z rozległymi trakcjami w przebiegu retinopatii cukrzycowej (również w kombinacji z terapią anti-VEGF).

Witreoliza farmakologiczna doskonale wpisuje się we współczesne trendy minimalizacji inwazyjności procedur medycznych.

RYCINA 4

Obecne spostrzeżenie przestrzeni witreoretinalnej (VMI) w oparciu o badanie OCT, na podst. [4].

<p>Przyleganie szklistkowo-plamkowe (VMA)</p> <p>Centralne przyleganie ciała szklistego do plamki bez zmian morfologicznych</p>	<p>Przyleganie kory ciała szklistego w promieniu 3 mm obszaru plamki, odłączające się ciało szkliste w okolicy okołoplamkowej. Występuje kąt ostry pomiędzy powierzchnią siatkówki a przylegającą korą ciała szklistego. Morfologia siatkówki w OCT jest prawidłowa. Brak objawów ze strony narządu wzroku. W zależności od rozmiaru przylegania:</p> <ul style="list-style-type: none"> • ogniskowe ($\leq 1,5$ mm) • rozległe ($>1,5$ mm). <p>W zależności od aktualnego stanu siatkówki:</p> <ul style="list-style-type: none"> • izolowane, występujące samoistnie • współistniejące, towarzyszące innym chorobom plamki.
<p>Trakcje szklistkowo-plamkowe (VMT)</p> <p>VMT = VMA ze zmianami w morfologii siatkówki</p>	<p>Przyleganie kory ciała szklistego w promieniu 3 mm obszaru plamki, odłączające się ciało szkliste w okolicy okołoplamkowej może prowadzić do pociągania w obszarze plamki. Występują wówczas zaburzenia morfologii konturu dołka, zmiany strukturalne warstw siatkówki, uniesienie siatkówki neurosensorycznej powyżej RPE. Morfologia siatkówki w OCT jest nieprawidłowa. Występują objawy ze strony narządu wzroku.</p> <p>W zależności od rozmiaru przylegania:</p> <ul style="list-style-type: none"> • ogniskowe ($\leq 1,5$ mm) • rozległe ($>1,5$ mm). <p>W zależności od aktualnego stanu siatkówki:</p> <ul style="list-style-type: none"> • izolowane, występujące samoistnie • współistniejące, towarzyszące innym chorobom plamki.
<p>Otwór pełnościenny z udziałem wszystkich warstw siatkówki neurosensorycznej (FTMH)</p>	<p>W zależności od:</p> <ol style="list-style-type: none"> 1. Rozmiaru szczeliny otworu: <ul style="list-style-type: none"> • mały (≤ 250 μm) • średni (od > 250 μm do ≤ 400 μm) • duży (> 400 μm). 2. Częściowego lub całkowitego odłączenia ciała szklistego. 3. Etiologii: otwór pierwotny lub wtórny.
<p>Otwór warstwowy (LMH)</p>	<p>Nieregularny kontur dołka. Wada wewnętrzna dołka (bez rzeczywistej utraty tkanki). Wewnątrzsiatkówkowe rozwarstwienie warstwy neurosensorycznej, zwykle pomiędzy warstwą spłotową zewnętrzną a jądrazastą zewnętrzną. Warstwa fotoreceptorów jest utrzymana w stanie nienaruszonym.</p>
<p>Otwór rzekomy</p>	<p>Kontur dołka nieregularny, strome krawędzie plamki z prawie normalną grubością siatkówki w centrum dołka. Współistniejąca błona przedsiatkówkowa.</p>

ADRES DO KORESPONDENCJI
Jolanta Oficjalska

Lexum Europejskie Kliniki Okulistyczne
53-332 Wrocław, ul. Powstańców Śląskich 95
e-mail: oficjalska@gmail.com

Piśmiennictwo

1. Barak Y., Ihnen M.A., Schaal S.: Spectral domain optical coherence tomography in the diagnosis and management of vitreoretinal interface pathologies. *Journal of Ophthalmology* 2012; Article ID 876472 [online: <http://dx.doi.org/10.1155/2012/876472>].
2. Gandorfer A.: Objective of pharmacologic vitreolysis. *Dev. Ophthalmol.* 2009; 44: 1-6.
3. Aerts F., Noppen B., Fonteyn L. et al.: Mechanism of inactivation of ocriplasmin in porcine vitreous. *Biophys. Chem.* 2012; 165-166: 30.
4. Duker J.S., Kaiser P.K., Binder S. et al.: The International Vitreomacular Traction Study Group classification of vitreomacular adhesion, traction, and macular hole. *Ophthalmology* 2013; 120(12): 2611-9.
5. Stalmans P., Benz M.S., Gandorfer A. et al.; MIVI-TRUST Study Group: Enzymatic vitreolysis with ocriplasmin for vitreomacular traction and macular holes. *N. Engl. J. Med.* 2012; 367(7): 606-15.
6. Geck U., Pustolla N., Baraki H. et al.: Posterior vitreous detachment following intravitreal drug injection. *Graefes Arch. Clin. Exp. Ophthalmol.* 2013; 251(7): 1691-5.
7. Wong S.C., Capone A. Jr.: Microplasmin (ocriplasmin) in pediatric vitreoretinal surgery: update and review. *Retina* 2013; 33(2): 339-48.