Jaskra barwnikowa i zespół rozproszenia barwnika. Współczesna diagnostyka i postępowanie terapeutyczne

Pigment dispersion syndrome and pigmentary glaucoma. Contemporary diagnostics and therapeutic approach

Jaromir Wasyluk[1,2], Marek E. Prost[1]

[1] Klinika Okulistyki, Wojskowy Instytut Medycyny Lotniczej w Warszawie
Kierownik Kliniki: prof. dr hab. n. med. Marek E. Prost
[2] Centrum Okulistyczne OPTIMUM, Warszawa



NAJWAŻNIEJSZE

Zespół rozproszenia barwnika może nawet w 50% przypadków prowadzić do jaskry barwnikowej i dotyka przede wszystkim pacjentów w młodym wieku. Bardzo istotna jest wczesna diagnostyka i uważne monitorowanie choroby, a także stosowanie farmakoterapii i nowoczesnych metod z zakresu laseroterapii.

HIGHLIGHTS

Pigment dispersion syndrome may lead to development of pigmentary glaucoma in up to 50% cases of mostly young patients. It is crucial to make early diagnosis and follow up the patients, commencing the therapy including topical medications and laser procedures.

STRESZCZENIE

Zespół rozproszenia barwnika (ZRB) jest chorobą polegającą na nadmiernym uwalnianiu ziaren pigmentu z nabłonka barwnikowego tęczówki. Wśród przyczyn tego stanu wymienia się odwrotny blok źreniczny, defekt nabłonka barwnikowego tęczówki oraz czynniki genetyczne. Podwyższone ciśnienie wewnątrzgałkowe pojawia się stale lub okresowo, z powodu utrudnionego odpływu cieczy wodnistej, i może prowadzić do wtórnej jaskry barwnikowej (JB). Najważniejsze badania diagnostyczne u pacjentów z ZRB i JB to: biomikroskopia, retroiluminacja tęczówki, gonioskopia, UBM i optyczna koherentna tomografia (OCT) przedniego odcinka oraz badania obrazowe typowe dla jaskry: pole widzenia, skaningowa polarymetria laserowa (GDx), OCT włókien nerwowych i skaningowa oftalmoskopia laserowa (HRT). W leczeniu jaskry barwnikowej znajdują zastosowanie: miejscowa farmakoterapia lekami hipotensyjnymi, przypodstawna irydotomia laserowa w przypadku stwierdzenia odwrotnego bloku źrenicznego, zabiegi laserowe na kącie przesączania, głównie selektywna trabekuloplastyka laserowa (SLT), a w niektórych przypadkach stosuje się operacyjny zabieg filtracyjny.

Słowa kluczowe: zespół rozproszenia barwnika, jaskra barwnikowa, terapia jaskry

ABSTRACT

Pigment dispersion syndrome (PDS) is a disease with excessive pigment particles release from the pigment epithelium of iris. Among the possible causes of this clinical condition reverse pupillary block, defective epithelial cells and genetics are mentioned. Because of the obstruction in aqueous humor outflow through trabecular meshwork, intraocular pressure may be elevated incidentally or permanently, leading to secondary pigmentary glaucoma (PG) development. The most important diagnostic test in patients with PDS and PG include: biomicroscopy, iris retroilumination, gonioscopy, ultrabiomicroscopy (UBM), anterior segment optical coherence tomography (AS-OCT) and other imaging typical for glaucoma: perimetry, scanning laser polarimetry (GDx), nerve fiber layer SOCT and scanning laser ophthalmoscopy (HRT). In PDS and PG several therapeutic options are used: topical hypotensive pharmacotherapy, peripheral laser iridotomy in presence of the reverse pupillary block and laser procedures performed on iridocorneal angle, especially selective laser trabeculoplasty (SLT). In some cases filtration surgery is also needed.

Key words: pigment dispersion syndrome, pigmentary glaucoma, glaucoma therapy

© Medical Education. For private and non-commercial use only. Downloaded from https://www.journalsmededu.pl/index.php/ophthatherapy/index: 09.08.2025; 14:53,38

WSTĘP

Jak podają źródła, barwnik rozproszony w komorze przedniej oka i układający się pionowo-owalnie na śródbłonku wzbudził zainteresowanie okulistów pod koniec XIX w. Okulistą i zarazem patologiem (jak również ginekologiem), który po raz pierwszy przedstawił w piśmiennictwie opis przypadku młodego mężczyzny z chorobą znaną dzisiaj jako zespół rozproszenia barwnika (ZRB), był Friedrich Krukenberg [1]. Z tego powodu owalne złogi barwnika na śródbłonku rogówki w ZRB określa się tradycyjnie jako „wrzeciono Krukenberga". Jakiś czas później von Hippel sugerował, że barwnik zaobserwowany w przedniej komorze może odpowiadać za zwyżki ciśnienia wewnątrzgałkowego (c.w.) u niektórych pacjentów [2]. Pierwszy całościowy opis serii przypadków pacjentów z tym zespołem i zarazem pierwsze oficjalne użycie terminu „wrzeciono Krukenberga" pojawiło się prawie 30 lat później w pracy Thomsona i Ballantyne'a, opublikowanej w „British Journal of Ophthalmology". Potrzeba było kolejnych lat, by udało się skojarzyć ZRB z patomechanizmem wtórnej neuropatii jaskrowej. Pracę na ten temat przedstawili Sugar i Barbour w 1949 r. [3].

Dziś wiemy, że zarówno ZRB, jak i powstająca głównie w jego przebiegu jaskra barwnikowa (JB, *pigmentary glaucoma*) zdarzają się nie tak rzadko w naszej codziennej praktyce klinicznej. Jedne przypadki wymagają obserwacji, inne farmako- czy laseroterapii, jeszcze inne – zabiegu chirurgicznego. Wszystkie one natomiast muszą zostać odpowiednio wcześnie zdiagnozowane i ściśle monitorowane, czemu służy cały arsenał nowoczesnych badań diagnostycznych. W niniejszej pracy staraliśmy się przedstawić współczesne metody diagnostyczne i terapeutyczne mające zastosowanie w tytułowych schorzeniach.

ZESPÓŁ ROZPROSZENIA BARWNIKA (ZRB)

Zespół rozproszenia barwnika dotyczy w przeważającej części pacjentów rasy białej, z przewagą mężczyzn. Początek choroby przypada na ogół między 20. a 40. r.ż. Brakuje szczegółowych badań epidemiologicznych na szerszą skalę; te przeprowadzone lokalnie w jednym z okręgów w USA wskazują na zapadalność na poziomie 4,8/100 000 (ZRB) i 1,4/100 000 (JB) [4], ale rzeczywista liczba niezdiagnozowanych chorych może być znacznie wyższa. Większość przypadków pojawia się sporadycznie, jednak opublikowano prace wskazujące na możliwość dziedziczenia tego zespołu w sposób autosomalnie dominujący [5]. Wykazano związek ZRB z genami *GLC1F* i *GPDS1* (chromosom 7) [6] oraz obecność dziedziczenia rodzinnego w 39,1% przypadków [7].

Jeśli chodzi o predyspozycję fenotypową w zespole rozproszenia barwnika, to zwrócono uwagę na częste współwystępowanie krótkowzroczności, głębokiej komory przedniej i wklęsłej konfiguracji nasady tęczówki. Zaobserwowano również, że uwalnianie barwnika jest nasilone przy wysiłku fizycznym (także w sportach siłowych) [8], częstym mruganiu (fala zwrotna cieczy wodnistej ku tyłowi, wpuklająca nasadę wiotkiej tęczówki) czy podczas długotrwałego przebywania w półmroku (rozszerzenie źrenic), jak ma to miejsce np. u nocnych kierowców. Opisano przypadki towarzyszenia ZRB zespołom Marfana i Ushera u dzieci [9].

Uważa się, że główną rolę w patogenezie nadmiernego uwalniania barwnika (oprócz czynników genetycznych) odgrywa odwrotny blok źreniczny (czyli z wyższym ciśnieniem w komorze przedniej) i związane z nim mechaniczne pocieranie wklęsłej nasady tęczówki o więzadełka soczewki [10]. Stąd też bierze się obserwowane często u pacjentów z ZRB zjawisko obecności szprychowatych ubytków barwnika w tęczówce, dobrze widoczne w retroiluminacji w czasie badania w lampie szczelinowej w oświetleniu współosiowym (ryc. 1). Rozważana jest też teoria defektywnego nabłonka barwnikowego tęczówki [11].

RYCINA 1

Retroiluminacja tęczówki.

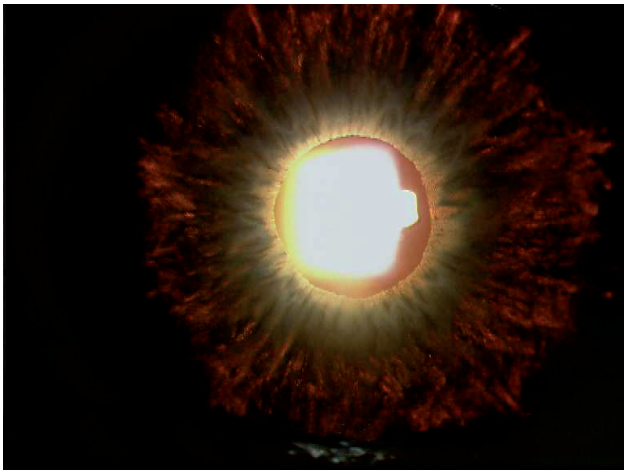

Ryzyko przejścia ZRB we wtórną neuropatię jaskrową określa się na 10% w ciągu 5 lat i 15% w ciągu 15 lat [12]. W sumie uważa się, że w ciągu całego życia jaskra barwnikowa może rozwinąć się nawet u 50% pacjentów z ZRB. Z biegiem lat, w starszym wieku, uwalnianie barwnika ulega wyhamowaniu i ryzyko skoków ciśnienia wewnątrzgałkowego, a zarazem i jaskry, stopniowo maleje.

Prognozując przebieg ZRB w aspekcie częstotliwości badań diagnostycznych, kontroli c.w. oraz ewentualnego włączenia farmakoterapii, można wyróżnić czynniki wysokiego ryzyka, których obecność wskazuje na większe prawdopodobieństwo wystąpienia neuropatii. Są to:

- rasa czarna (oznacza także cięższy przebieg jaskry barwnikowej, gdy już się pojawi)
- płeć męska (2 : 1)

© Medical Education. For private and non-commercial use only. Downloaded from https://www.journalsmededu.pl/index.php/ophthatherapy/index: 09.08.2025; 14:53,38

- krótkowzroczność
- c.w. > 21 mmHg w momencie rozpoznania ZRB
- równoległe stosowanie glikokortykosteroidów
- stały, ciężki wysiłek fizyczny.

W diagnostyce ZRB kluczową rolę odgrywa uważne badanie pacjenta w lampie szczelinowej. Uwalniający się pigment oprócz złogów na śródbłonku (wrzeciono Krukenberga – ryc. 2) może zalegać także w kryptach tęczówki, na tylnej powierzchni torebki soczewki (linia Sheiego lub pierścień Zentmayera), na przednim więzadle szklistkowo-torebkowym (linia Eggera) i wreszcie na wszystkich strukturach kąta przesączania (najwięcej na beczkowaniu i w postaci tzw. linii Sampoalesiego – ryc. 3). W siatkówce tych osób częściej niż przeciętnie spotyka się zwyrodnienia kraciaste [13], mogące prowadzić u ok. 6,4% chorych do odwarstwienia siatkówki [14].

RYCINA 2

Wrzeciono Krukenberga na śródbłonku rogówki.

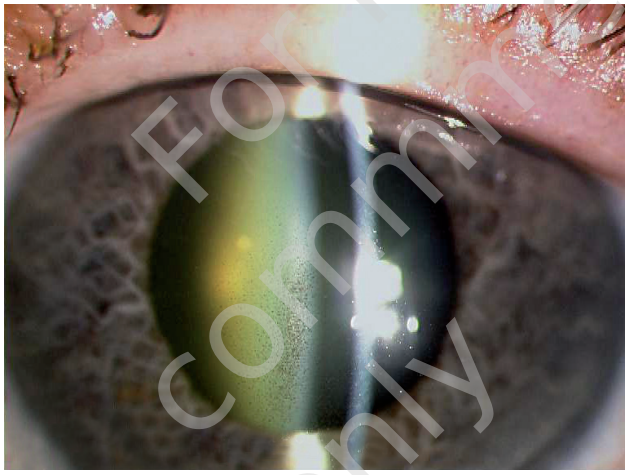

RYCINA 3

Barwnik w kącie przesączania widoczny w gonioskopii.



Do wykrywania i monitorowania zespołu rozproszenia barwnika i jaskry barwnikowej wykorzystuje się wszystkie dostępne badania obrazowe znajdujące zastosowanie w jaskrze pierwotnej otwartego kąta, a więc: komputerową perymetrię progową „białe na białym" lub perymetrię zdwojonej częstotliwości (FDT), skaningową oftalmoskopię laserową tarczy nerwu II (HRT), badanie okołotarczowej warstwy włókien nerwowych siatkówki za pomocą skaningowej polarymetrii laserowej (GDx) lub spektralnej tomografii optycznej (SOCT), pomiar kompleksów komórek zwojowych w plamce (GCC) oraz pachymetrię. Jednym z niezbędnych i podstawowych badań nadal pozostaje tradycyjna gonioskopia trójlustrem Goldmanna bądź czwórlustrem Zeissa, pozwalająca na ogół uwidocznić masywne złogi pigmentu w kącie przesączania i wklęsłe ukształtowanie obwodu tęczówki.

Na początku obserwacji pacjenta warto wykonać także badania obrazujące stosunki anatomiczne w komorze przedniej oka: centralną i obwodową głębokość komory i jej objętość oraz konfigurację nasady tęczówki. Można to zrobić za pomocą ultrabiomikroskopii (UBM) [14], ale precyzyjniejsza w tym przypadku jest tomografia optyczna przedniego odcinka (AS-OCT) [15], pozwalająca także na różnorodne szczegółowe pomiary ilościowe kąta, takie jak AOD (*angle opening distance*), TISA (*trabecular-iris space area*) czy ARA (*angle recess area*).

Autorzy są zdania, że okresowe kontrole pacjentów z ZRB powinny odbywać się nie rzadziej niż co pół roku, z pomiarami c.w. i zestawem badań obrazowych: pole widzenia, HRT oraz GDx lub SOCT.

Jeśli występują czynniki ryzyka rozwoju JB, to należy rozważyć włączenie terapii. Tradycyjna niegdyś w takich przypadkach pilokarpina nie jest obecnie preferowana. Co prawda obniża ona ciśnienie wewnątrzgałkowe i uwypukla tęczówkę do przodu, jednak wywołuje też szereg działań niepożądanych. Najważniejsze z nich to: bóle głowy, indukowana miopia, zaburzenia widzenia zmierzchowego, zaćma i zwiększone ryzyko przedarcia czy odwarstwienia siatkówki. W leczeniu miejscowym należy raczej rozważyć inne farmaceutyki, stosowane w jaskrze pierwotnej otwartego kąta z grupy leków I rzutu, przede wszystkim prostaglandyny w monoterapii, najlepiej te pozbawione chlorku benzalkonium (BAK). W przypadku zbyt małego efektu hipotensyjnego terapię można rozszerzyć o kolejne grupy leków przeciwjaskrowych: β-blokery, inhibitory anhydrazy węglanowej czy selektywnych α-agonistów, ewentualnie wprowadzić lek łączony: prostaglandyna/timolol (najlepiej także bez zawartości BAK).

Jak pokazują doświadczenia I autora, korzystnie w tej grupie pacjentów działa selektywna trabekuloplastyka laserowa (SLT) [16] za pomocą II harmonicznej fali dedykowanego lasera Q-Switched Nd:YAG. Zabieg ten nie wywołuje zjawiska koagulacji, a więc w razie potrzeby jest możliwe powtórzenie procedury, poza tym nie utrudnia on ewen-

© Medical Education. For private and non-commercial use only. Downloaded from https://www.journalsmededu.pl/index.php/ophthatherapy/index: 09.08.2025; 14:53,38

tualnej przyszłej trabekulektomii. Impakt laserowy można wykonać na obszarze od jednego do czterech kwadrantów; w praktyce najczęściej robimy to na 270º obwodu kąta.

SLT może być stosowana jako leczenie pierwszego rzutu (Europejskie Towarzystwo Jaskrowe dopuszcza taką możliwość), a opublikowane prace pokazują, że jest ona korzystna szczególnie w kątach mocno pigmentowanych (a takie tu występują) oraz w sytuacji, gdy nie stosowano uprzednio miejscowej farmakoterapii hipotensyjnej. Trabekuloplastykę można także przeprowadzać za pomocą tradycyjnego lasera argonowego (ALT, *argon laser trabeculoplasty*), diodowego (MDLT, *micropulse diode laser trabeculoplasty*) czy zielonego (PLT, *patterned laser trabeculoplasty*) [17] – jednak w tych przypadkach zawsze dochodzi do mniejszych lub większych zmian termicznych w siateczce beleczkowania, widocznych w mikroskopii elektronowej.

Wywoływanym przez SLT działaniem jest głównie efekt biologiczny, polegający na stymulacji melanocytów i makrofagów w kącie przesączania, zwiększeniu wydzielania cytokin i podziałów komórkowych, regulacji wydzielania metaloproteinaz, zwiększeniu przepuszczalności porów endotelium beleczkowania i kanału Schlemma oraz stymulacji syntezy macierzy zewnątrzkomórkowej. Po zabiegu SLT należy ściśle monitorować c.w., gdyż może ono ulec przejściowemu podwyższeniu w kątach silnie pigmentowanych [18]. Skuteczność SLT maleje z czasem, jednak zabieg, jak wspomniano, może być powtórzony. W opublikowanych badaniach po 12 miesiącach był on skuteczny u 85% chorych z JB, po 24 mies. u 67%, po 36 mies. u 44%, a po 48 mies. – u 14% [19].

Niektórzy okuliści (zwłaszcza w krajach anglosaskich) w dalszym ciągu preferują stosowanie tradycyjnej trabekuloplastyki przy użyciu lasera argonowego, której działanie opiera się na punktowej, trwałej koagulacji beleczkowania w kącie przesączania. W dobie rozwoju SLT autorzy skłaniają się właśnie ku tej opcji, m.in. z powodu nieznacznej energii wykorzystywanej w tej procedurze (tab. 1).

Kolejną metodą terapeutyczną znajdującą zastosowanie w ZRB jest przypodstawna irydotomia laserowa [20]. Zarezerwowana jest ona dla tych przypadków wysokiego ryzyka, w których występuje wklęsła konfiguracja tęczówki ze szprychowatymi ubytkami barwnika widocznymi w retroiluminacji w lampie szczelinowej, świadczącymi o aktywnym kontakcie tęczówkowo-więzadełkowym. Wykonanie irydektomii sprzyja przerwaniu odwrotnego bloku źrenicznego, wyrównaniu ciśnień przednia/tylna komora i zmianie konfiguracji tęczówki z wklęsłej na regularną (lub chociaż mniej wklęsłą). Według niektórych autorów stosowanie irydotomii w ZRB czy jaskrze barwnikowej pozostaje dyskusyjne, jeśli chodzi o długofalowy efekt hipotensyjny [21–23]. Zabieg ten zdaniem autorów zawsze powinien zostać poprzedzony przeprowadzeniem AS-OCT jako kwalifikacji do jego wykonania. Powtórzenie tego badania po irydektomii pozwala na ocenę efektu anatomicznego procedury, często dość spektakularnego (ryc. 4 A i B). Niestety nie zawsze i nie od razu bezpośrednio przekłada się on na znaczące obniżenie c.w.

JASKRA BARWNIKOWA

Jaskra barwnikowa może rozwinąć się w następstwie naturalnej ewolucji zespołu rozproszenia barwnika – i tak się dzieje najczęściej. Zdarzają się też przypadki występowania u chorych innych przyczyn nadmiernego uwalniania się barwnika, jednak są to sytuacje sporadyczne. Wśród przyczyn JB znajdujących się w tej grupie należy wymienić: uwalnianie pigmentu przez pocieranie tylnej powierzchni tęczówki o nieprawidłowo (pozatorebkowo) wszczepiony implant soczewki [24], implant typu *iris claw* [25], niektóre typy czerniaka błony naczyniowej [26], cysty tęczówki, nawracające zapalenia błony naczyniowej czy urazy.

Pojawienie się jaskry barwnikowej przypada przeważnie na 3.–4. dekadę życia i jest częstsze u mężczyzn. Obraz kliniczny może być zróżnicowany. Na ogół występują objawy wspólne z ZRB: wrzeciono Krukenberga, barwnik rozsypany na tęczówce, linia Sampoalesiego w gonioskopii, głęboka komora przednia z wklęsłą nasadą tęczówki, krótkowzroczność, dowolnego stopnia neuropatia nerwu II (na

TABELA 1

Porównanie procedur laserowych: argonowej trabekuloplastyki laserowej (ALT) i selektywnej trabekuloplastyki laserowej (SLT).

	ALT	SLT
Średnica impulsu	50 µm	400 µm
Energia impulsu	50–1000 mW	0,8–1,5 mJ
Czas impulsu	10 ms	3 ns
Koncentracja energii	60 000 mJ/m^2	6 mJ/mm^2

© Medical Education. For private and non-commercial use only. Downloaded from https://www.journalsmededu.pl/index.php/ophthatherapy/index: 09.08.2025; 14:53,38

RYCINA 4

A: Wklęsła konfiguracja nasady tęczówki w jaskrze barwnikowej w badaniu AS-OCT, zdjęcie autorów. B: Ten sam pacjent po zabiegu irydotomii laserowej – zmiana konfiguracji tęczówki. Zdjęcie autorów.

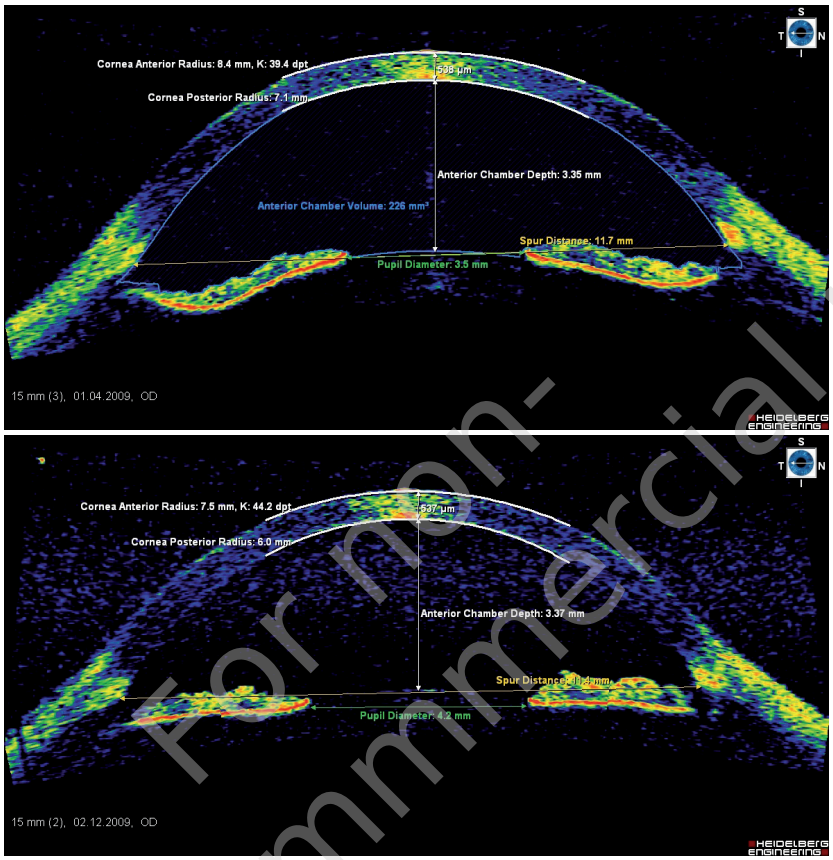

ogół asymetryczna). Z wiekiem, z powodu zmniejszonego uwalniania się barwnika, ciśnienie wewnątrzgałkowe obniża się do wartości prawidłowych i w tym okresie JB może być mylnie rozpoznawana jako świeżo wykryta jaskra z normalnym ciśnieniem.

Diagnostyka jaskry barwnikowej jest podobna do opisanej powyżej, stosowanej w zespole ZRB. Krzywa dobowa ciśnienia wewnątrzgałkowego nie ma tu dużego znaczenia, ponieważ w tym typie jaskry wtórnej znaczne dobowe skoki ciśnienia stanowią nieodłączny element choroby, niewpływający na decyzje terapeutyczne.

Omówione powyżej metody leczenia zespołu rozproszenia barwnika znajdują zastosowanie także w jaskrze barwnikowej. Listę metod terapeutycznych należy uzupełnić o procedury chirurgiczne, wśród których trzeba wymienić trabekulektomię z mitomycyną C (uwaga na zwiększone ryzyko hipotonii i makulopatii obrzękowej u pacjentów krótkowzrocznych [27]) i zabiegi minimalnie inwazyjne (*minimally invasive glaucoma surgery*), jak choćby minisetony (ExPress).

Mimo że opisane schorzenia diagnozuje się i leczy od ponad stu lat, wciąż zdarza się, że ulegają one przeoczeniu. Zwyżki ciśnienia w jaskrze barwnikowej bywają bardzo duże i do zaawansowanej neuropatii może dojść w ciągu kilku lat, a sprawa dotyczy na ogół ludzi młodych i aktywnych zawodowo. Stąd tak ważna jest wczesna diagnostyka, uważne monitorowanie i – w razie potrzeby – wdrożenie leczenia. Jak już wspomniano, jest to grupa pacjentów, którzy bardzo często dobrze reagują na zabieg laserowy, mogący przynajmniej w części przywrócić prawidłowe warunki anatomiczne.

Ryciny 1,2 i 3 – dzięki uprzejmości dra n. med. P. Tesli

ADRES DO KORESPONDENCJI
Jaromir Wasyluk
Klinika Okulistyki,
Wojskowy Instytut Medycyny Lotniczej w Warszawie
01-755 Warszawa, ul. Krasińskiego 54
e-mail: jwasyluk@wiml.waw.pl

© Medical Education. For private and non-commercial use only. Downloaded from
https://www.journalsmededu.pl/index.php/ophthatherapy/index: 09.08.2025; 14:53,38

Piśmiennictwo

1. Krukenberg F.: Beiderseitige angeborene Melanose der Hornhaut. Klin. Mbl. Augenheilkd. 1899, 37: 254-258.
2. von Hippel E.: Zur pathologischen Anatomie des Glaukom. Albrecht von Graefes Arch. f. Ophthalmol. 1901; 52: 498.
3. Sugar H.S., Barbour F.A.: Pigmentary glaucoma; a rare clinical entity. Am. J. Ophthalmol. 1949; 32(1): 90-2.
4. Siddiqui Y., Ten Hulzen R.D., Cameron J.D. et al.: What is the risk of developing pigmentary glaucoma from pigment dispersion syndrome? Am. J. Ophthalmol. 2003; 135(6): 794-799.
5. Lascaratos G., Shah A., Garway-Heath D.F.: The genetics of pigment dispersion syndrome and pigmentary glaucoma. Surv. Ophthalmol. 2013; 58(2): 164-75.
6. Andersen J.S., Pralea A.M., DelBono E.A. et al.: A gene responsible for the pigment dispersion syndrome maps to chromosome 7q35-q36. Arch. Ophthalmol. 1997; 115(3): 384-8.
7. Gramer E., Thiele H., Ritch R.: Family history of glaucoma and risk factors in pigmentary glaucoma. Klin. Monbl. Augenheilkd. 1998; 212(6): 454-64.
8. Schenker H.I., Luntz M.H., Kels B. et al.: Exercise-induced increase of intraocular pressure in the pigmentary dispersion syndrome. Am. J. Ophthalmol. 1980; 89: 598-600.
9. Doyle A., Hamard P., Puech M. et al.: Asymmetric pigmentary glaucoma in a patient with Marfan's syndrome. Graefes Arch. Clin. Exp. Ophthalmol. 2005; 243(9): 955-7.
10. Campbell D.G.: Pigmentary dispersion and glaucoma: a new theory. Arch. Ophthalmol. 1979; 97: 1667-1672.
11. Rodrigues M.M., Spaeth G.L., Weinreb S. et al.: Spectrum of trabecular pigmentation in open-angle glaucoma: a clinicopathologic study. Trans. Am. Acad. Ophthalmol. Otol. 1976; 81: 258-276.
12. Siddiqui Y., Ten Hulzen R.D., Cameron J.D. et al.: What is the risk of developing pigmentary glaucoma from pigment dispersion syndrome? Am. J. Ophthalmol. 2003; 135(6): 794-9.
13. Liebmann J.M.: Pigmentary glaucoma: new insights. Focal Points: Clinical Modules for Ophthalmologists. San Francisco: American Academy of Ophthalmology 1998; module 2; 16(2): 1-14.
14. Kanadani F.N., Dorairaj S., Langlieb A.M. et al.: Ultrasound biomicroscopy in asymmetric pigment dispersion syndrome and pigmentary glaucoma. Arch. Ophthalmol. 2006; 124(11): 1573-6.
15. Birner B., Tourtas T., Wessel J.M. et al.: Pigment dispersion syndrome and pigmentary glaucoma: Morphometric analysis of the anterior chamber segment with SL-OCT. Ophthalmologe 2013 [online].
16. Wasyluk J.T., Piekarniak A., Grabska-Liberek I.: The hypotensive effect of Selective Laser Trabeculoplasty depending on iridocorneal angle pigmentation in primary open angle glaucoma patients. Arch. Med. Sci. 2014; 10(2) (w druku).
17. Turati M., Gil-Carrasco F., Morales A. et al.: Patterned laser trabeculoplasty. Ophthalmic Surg. Lasers Imaging 2010; 41(5): 538--45 [online].
18. Harasymowycz P.J., Papamatheakis D.G., Latina M. et al.: Selective laser trabeculoplasty (SLT) complicated by intraocular pressure elevation in eyes with heavily pigmented trabecular meshworks. Am. J. Ophthalmol. 2005; 139: 1110-1113.
19. Ayala M.: Long-term Outcomes of Selective Laser Trabeculoplasty (SLT) Treatment in Pigmentary Glaucoma Patients. J. Glaucoma 2013 [online].
20. Gandolfi S.A., Vecchi M.: Effect of a YAG laser iridotomy on intraocular pressure in pigment dispersion syndrome. Ophthalmology 1996; 103: 1693-1695.
21. Yang J.W., Sakiyalak D., Krupin T.: Pigmentary glaucoma. J. Glaucoma 2001; 10(5 Suppl. 1): 30-32.
22. Reistad C.E., Shields M.B., Campbell D.G. et al.: The influence of peripheral iridotomy on the intraocular pressure course in patients with pigmentary glaucoma. J. Glaucoma 2005; 14: 255-259.
23. Reistad C.E., Shields M.B., Campbell D.G. et al.; American Glaucoma Society Pigmentary Glaucoma Iridotomy Study Group: The influence of peripheral iridotomy on the intraocular pressure course in patients with pigmentary glaucoma. J. Glaucoma 2005; 14(4): 255-9.
24. Chang S.H., Wu W.C., Wu S.C.: Late-onset secondary pigmentary glaucoma following foldable intraocular lenses implantation in the ciliary sulcus: a long-term follow-up study. BMC Ophthalmol. 2013; 13(1): 22.
25. Trnavec B., Cernák A., Vodrázková E.: Pigmentary glaucoma after implantation of the iris claw intraocular lens. Cesk. Slov. Oftalmol. 2005; 61(1): 66-9.
26. Johnson D.L., Altaweel M.M., Neekhra A. et al.: Uveal melanoma masquerading as pigment dispersion glaucoma. Arch. Ophthalmol. 2008; 126(6): 868-9.
27. Fannin L.A., Schiffman J.C., Budenz D.L.: Risk factors for hypotony maculopathy. Ophthalmology 2003; 110: 1185-1191.

For non-commercial use only

© Medical Education. For private and non-commercial use only. Downloaded from
https://www.journalsmededu.pl/index.php/ophthatherapy/index: 09.08.2025; 14:53,38