

Ocena skuteczności zabiegów przeciwjaskrowych z zastosowaniem stentu Ex-PRESS u chorych z jaskrą pierwotną i wtórną otwartego kąta

Surgical outcomes of the Ex-PRESS glaucoma filtration device in primary and secondary open glaucoma patients

**Bożena Romanowska-Dixon, Katarzyna Sajak-Hydzik,
Dominik Medoń**

Klinika Okulistyki i Onkologii Okulistycznej, Uniwersytet Jagelloński Collegium Medicum
Kierownik: prof. dr hab. n. med. Bożena Romanowska-Dixon



NAJWAŻNIEJSZE

Chirurgiczne leczenie chorych z jaskrą pierwotną lub wtórną otwartego kąta z zastosowaniem stentu Ex-PRESS zapewnia długi efekt obniżający ciśnienie wewnątrzgałkowe.

Mała inwazyjność metody zapobiega ciężkim powikłaniom pooperacyjnym.

HIGHLIGHTS

Operation procedure with the implantation of stent Ex-PRESS efficiently and long lasting decreases the intraocular pressure in the primary and secondary open angle glaucoma patients. The small invasiveness of this surgery procedure protects from any severe clinical complications.

STRESZCZENIE

Cel: Ocena skuteczności operacji przetokowej z zastosowaniem stentu Ex-PRESS u chorych z jaskrą pierwotną (JPOK) i wtórną otwartego kąta (JWOK).

Material i metody: Analizowano wyniki operacji przetokowych z implantacją stentu Ex-PRESS wykonanych w 53 oczach u 44 chorych w wieku 39–90 lat. Oceniano wyniki badań: ciśnienia wewnątrzgałkowego, obecności progresji zmian jaskrowych w badaniu pola widzenia i w optycznej koherentnej tomografii (OCT).

Wyniki: Implantowano 33 stenty Ex-PRESS u chorych z JPOK oraz w 20 oczach z JWOK. W obu grupach w okresie pooperacyjnym uzyskano normalizację ciśnienia wewnątrzgałkowego, utrzymującą się w kolejnych badaniach kontrolnych. W obserwacji w 17 oczach (32,1%) stwierdzono progresję zmian jaskrowych w polu widzenia. Natomiast w badaniu OCT stwierdzono progresję zmian jaskrowych w 4 oczach (7,4%). Z powikłań okołozabiegowych należy wymienić przejściową pooperacyjną hipotonię (37 oczu, 69,8%) oraz niewielkie krwawienie do przedniej komory oka (18 oczu, 36,96%), przejściowe odłączenie naczyniówki w 1 oku (1,8%), dyslokację stentu w 3 oczach (5,6%).

Wnioski: Leczenie operacyjne z użyciem stentu Ex-PRESS skutecznie i długotrwale obniża ciśnienie wewnątrzgałkowe u chorych z jaskrą pierwotną i wtórną otwartego kąta. Mała inwazyjność zabiegu zabezpiecza przed istotnymi klinicznymi powikłaniami. Zastosowanie implantu Ex-PRESS jest skuteczną i bezpieczną metodą leczenia operacyjnego chorych z jaskrą wtórną otwartego kąta.

Słowa kluczowe: jaskra pierwotna otwartego kąta, jaskra wtórna otwartego kąta, implantacja stentu Ex-PRESS, pooperacyjna hipotonia

ABSTRACT

Purpose: To evaluate the efficiency (results) of the filtering surgery with stent Ex-PRESS implantation in the primary (POAG) and secondary (SOAG) open angle glaucoma patients.

Material and methods: The surgery results with the Ex-PRESS shunt implantation in 53 eyes of 44 patients at the age between 39-90 years old were analysed. In all patients were analysed the intraocular pressure (Ta), progression of glaucomatous changes in the visual field and optical coherence tomography (OCT) results.

Results: Among 33 Ex-PRESS shunts implanted in the POAG group were 10 in phakic and 23 pseudophakic eyes as well as in 20 eyes of patients with SOAG were 12 with pseudophakia. In both groups the target intraocular pressure after operation and during follow-up was observed. During follow-up the glaucomatous progression was observed in the visual fields results in 17 eyes (32.1%) and in the OCT in 4 eyes (7.4%). The postoperative complications: hypotony in 37 eyes (69,8%), hyphaema in 18 (36.96%) cases, uveal effusion in 1 (1.8%) case and stent dislocation in 3 (5.6%) were observed.

Conclusions: Operation procedure with the implantation of stent Ex-PRESS efficiently and long lasting decreases the intraocular pressure in the primary and secondary open angle glaucoma patients. The small invasiveness of this surgery procedure protects from any severe clinical complications. The use of Ex-PRESS shunt is an effective and safe method of the primary and secondary open angle glaucoma filtering surgery.

Key words: primary open angle glaucoma, secondary open angle glaucoma, Ex-PRESS shunt implantation, postoperative hypotony

Jaskra otwartego kąta jest chorobą postępującą powoli, często bez dolegliwości subiektywnych. Wartości ciśnienia wewnątrzgałkowego nie stanowią o jej rozpoznaniu, jednak jest to niewątpliwie główny czynnik ryzyka rozwoju progresji neuropatii jaskrowej. Obniżenie ciśnienia wewnątrzgałkowego można osiągnąć, stosując leczenie farmakologiczne, laserowe lub chirurgiczne. Najczęściej stosowanym chirurgicznym leczeniem jaskry jest trabekulektomia, którą wykonuje się w przypadku nieskutecznego leczenia zachowawczego lub laserowego. Jakkolwiek ten zabieg operacyjny normalizuje ciśnienie wewnątrzgałkowe, może być również przyczyną powikłań. Najczęstszymi poważnymi powikłaniami po trabekulektomii są: wczesna pooperacyjna hipotonia, nieszczelna blizna filtracyjna, *blebitis*, odłączenie naczyniówki, krwawienie do przedniej komory oka, spłylenie przedniej komory, rozwój zaćmy wtórnej lub zapalenie wnętrza gałki ocznej, będące najcięższym z powikłań. U chorych, u których trabekulektomia okazała się nieskuteczna, konieczne jest wykonanie kolejnych operacji filtrujących, ponownej trabekulektomii lub zabiegów z zastosowaniem systemów drenujących.

CEL PRACY

Celem opracowania było przedstawienie własnych doświadczeń leczenia operacyjnego z zastosowaniem implantu Ex-PRESS u chorych z jaskrą pierwotną otwartego kąta (JPOK) i jaskrą wtórną otwartego kąta (JWOK).

MATERIAŁ I METODY

Od czerwca 2008 r. do września 2013 r. wykonano 124 przeciwjaskrowe zabiegi operacyjne z implantacją stentu Ex-PRESS (P-50) u 113 chorych (u 11 osób w obojgu oczach). Analizie poddano 53 oczu operowanych u 44 chorych. Badana grupa obejmowała 22 kobiety (13 z JPOK i 9 z JWOK) oraz 22 mężczyzn (12 z JPOK i 10 z JWOK). Wiek chorych zawierał się w przedziale od 58 do 90 lat (średnio 75 lat) u kobiet i od 39 do 88 lat (średnio 70 lat) u mężczyzn. Wśród chorych z JWOK operowano 11 oczu z jaskrą torebkową (PEX), 2 z urazową, 3 z zapalną, 1 ze sterydową i 3 z jaskrą barwnikową. Średni czas farmakologicznego leczenia jaskry (do operacji) wynosił w grupie JPOK 58,6 miesiąca, a w grupie JWOK 53 miesiące. Do za-

biegu przeciwjaskrowego kwalifikowano pacjentów, u których farmakologiczne leczenie jaskry było nieskuteczne lub niemożliwe z powodu wystąpienia alergii na krople przeciwjaskrowe. Chorzy poddani analizie nie przebyli wcześniejszych zabiegów przetokowych ani laserowych. Oceniano wyniki następujących badań: wartość ciśnienia wewnątrzgałkowego, obecność progresji zmian jaskrowych w badaniu pola widzenia i w wynikach optycznej koherentnej tomografii (OCT). Badania kontrolne po zabiegach operacyjnych wykonywano w 1. dniu, po miesiącu oraz kolejno po 3, 6 i 12 miesiącach. Czas obserwacji w grupie JPOK wynosił od 1 do 37 miesięcy (średnio 14 miesięcy), a u chorych z JWOK od 1 do 46 miesięcy (średnio 21 miesięcy).

WYNIKI

Implantowano 33 stenty Ex-PRESS u chorych z JPOK, w tym w 10 oczach fakijnych i 23 z rzekomosoczewkowością (IOL) oraz w 20 oczach z JWOK, w tym w 12 z rzekomosoczewkowością (tab. 1).

Średnia wartość ciśnienia wewnątrzgałkowego (Ta) przed zabiegiem w grupie chorych z JPOK wynosiła 18,5 mmHg ($\pm 5,4$), a u pacjentów z JWOK 24,5 mmHg ($\pm 11,1$). Średnia wartość Ta po zabiegu operacyjnym u chorych z JPOK wynosiła 8,4 mmHg ($\pm 3,9$), a u pacjentów z JWOK 7,8 mmHg ($\pm 4,1$). Natomiast w ostatnim badaniu kontrolnym Ta u chorych z JPOK wynosiła 11,8 mmHg ($\pm 4,5$), a w grupie chorych z JWOK 13,1 mmHg ($\pm 3,5$). Analiza statystyczna (test analizy wariancji dla $\alpha = 0,01$) badanych grup wykazała statystycznie istotną różnicę między średnią wartością Ta przed zabiegiem i po zabiegu, jak również w kolejnych badaniach kontrolnych. W obu grupach chorych uzyskano w okresie pooperacyjnym normalizację ciśnienia we-

wnątrzgałkowego, która utrzymywała się w kolejnych badaniach kontrolnych (ryc. 1).

Podczas obserwacji w 17 oczach (32,1%), w tym w 10 oczach w grupie z JPOK i 7 oczach w grupie z JWOK, stwierdzono progresję zmian jaskrowych w badaniu pola widzenia. Natomiast nie zaobserwowano rozwoju zaćmy u chorych z oczami fakijnymi. W obu grupach chorych wykonano w czasie obserwacji badanie OCT przed operacją i podczas kolejnych kontroli (co 6 miesięcy) po zabiegu. Progresję zmian stwierdzono w 1 oku (1,8%) w grupie chorych z JPOK i w 3 oczach (5,6%) u chorych z JWOK.

Spośród powikłań okołozabiegowych (tab. 2) należy wymienić przejściową pooperacyjną hipotonię, która wystąpiła w 37 oczach (69,8%) (u 21 chorych z JPOK i 16 z JWOK), niewielkie krwawienie do przedniej komory oka, które samoistnie ustępowało do 7 dni po operacji w 18 (36,96%) przypadkach, odpowiednio w 12 oczach u chorych z JPOK i w 6 oczach z JWOK. W 1 oku (1,8%) u chorej z JPOK stwierdzono przejściowe odłączenie naczyniówki. Dyslokację stentu (5,6%) zaobserwowano w 2 oczach w grupie chorych z JPOK i w 1 oku u chorego z JWOK.

OPISY PRZYPADKÓW

Przypadek pierwszy

Pacjentkę 82-letnią, z pooperacyjną rzekomosoczewkowością i jaskrą pierwotną otwartego kąta w obojgu oczach zakwalifikowano do operacji przetokowej z implantacją stentu po trzymiesięcznej, nieskutecznej, skojarzonej terapii przeciwjaskrowej obojga oczu (α_2 -agonista, inhibitor anhidrazy węglanowej, analog prostaglandyny). BCVA badana na tablicach Snellena w oku prawym wynosiła 0,1,

TABELA 1

Charakterystyka operowanych pacjentów (n = 44) i operowanych oczu (n = 53).

| Typ jaskry | Dla 44 pacjentów | | | | Dla 53 leczonych oczu | | |
|------------|------------------|----|-----------|----|-----------------------|----|-------|
| | kobiety | % | mężczyźni | % | liczba implantów | % | |
| JPOK | JPOK | 3 | 6,82 | 5 | 11,36 | 10 | 18,87 |
| | JPOK + IOL | 10 | 22,73 | 7 | 15,92 | 23 | 43,4 |
| JWOK | JWOK | 3 | 6,82 | 5 | 11,36 | 8 | 15,09 |
| | JWOK + IOL | 6 | 13,63 | 5 | 11,36 | 12 | 22,64 |
| Razem | | 22 | 50 | 22 | 50 | 53 | 100 |

RYCINA 1

Zależność wartości ciśnienia wewnątrzgałkowego (Ta) od czasu obserwacji.

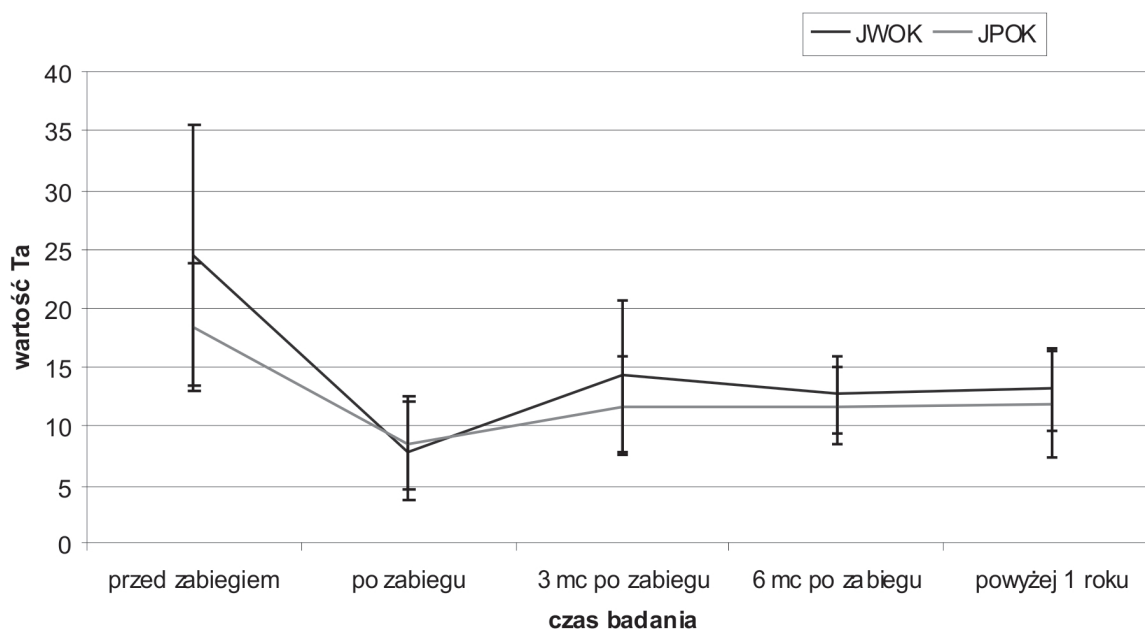


TABELA 2

Powikłania pooperacyjne u chorych po zabiegach przeciwjaskrowych z implantacją stentu Ex-PRESS w grupach z JPOK i JWOK.

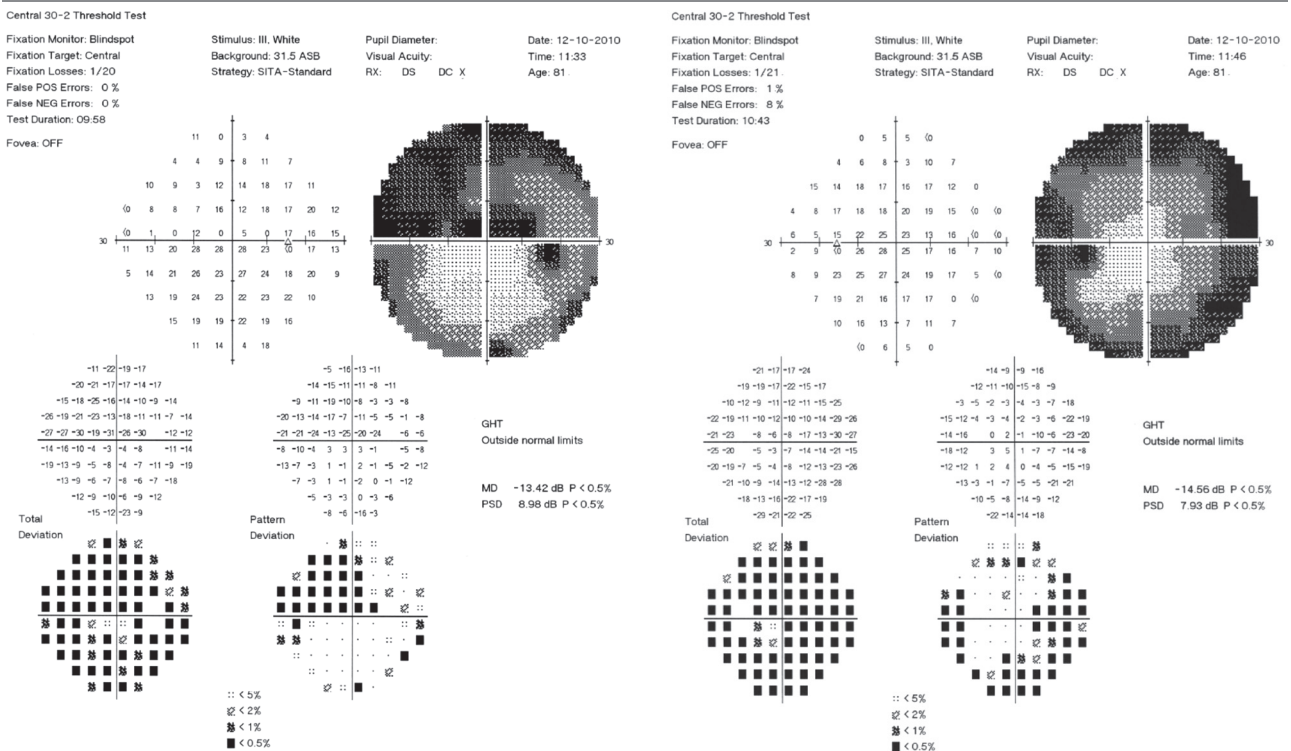
| Powikłanie pooperacyjne | Liczba oczu z JPOK (n = 33) | % | Liczba oczu z JWOK (n = 20) | % |
|------------------------------------|-----------------------------|-------|-----------------------------|----|
| Przejściowa pooperacyjna hipotonia | 21 | 63,63 | 16 | 80 |
| Krwawienie do przedniej komory oka | 12 | 36,36 | 6 | 30 |
| Odlączenie naczyniówki | 1 | 3,03 | 0 | 0 |
| Dyslokacja stentu | 2 | 6,06 | 1 | 5 |

a w oku lewym 0,5. Zarówno w badaniu pola widzenia (ryc. 2), jak i w OCT tarczy nerwu wzrokowego (ryc. 3), które wykonano przed zabiegami, stwierdzono w obojgu oczach zmiany charakterystyczne dla neuropatii jaskrowej. Wartość ciśnienia wewnątrzgałkowego w oku prawym wynosiła 18 mmHg, a w oku lewym 27 mmHg. Wykonano zabiegi operacyjne z implantacją stentu Ex-PRESS

w pierwszej kolejności w oku lewym, a po 3 miesiącach w oku prawym (ryc. 4). Uzyskano normalizację ciśnienia wewnątrzgałkowego (Ta). W czasie kolejnych badań kontrolnych wartość Ta wynosiła w obojgu oczach 10 mmHg. Nie stwierdzono również progresji zmian jaskrowych w badaniach OCT ani pola widzenia.

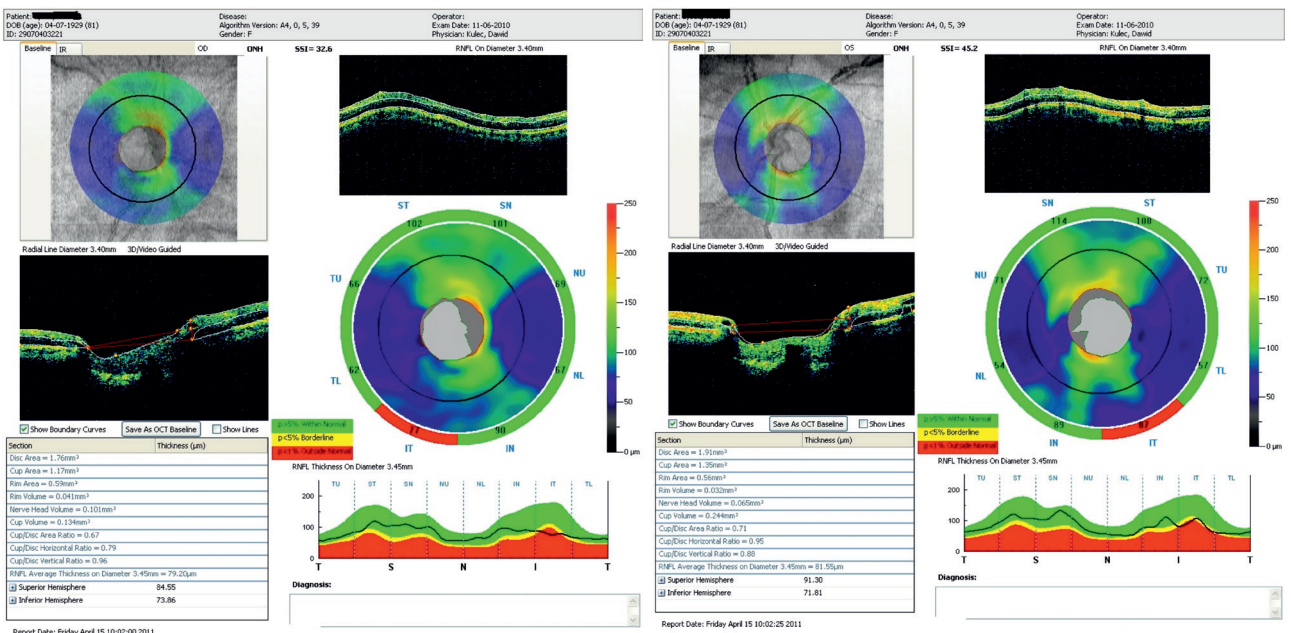
RYCINA 2

Wynik badania pola widzenia obojga oczu przed zabiegami operacyjnymi.



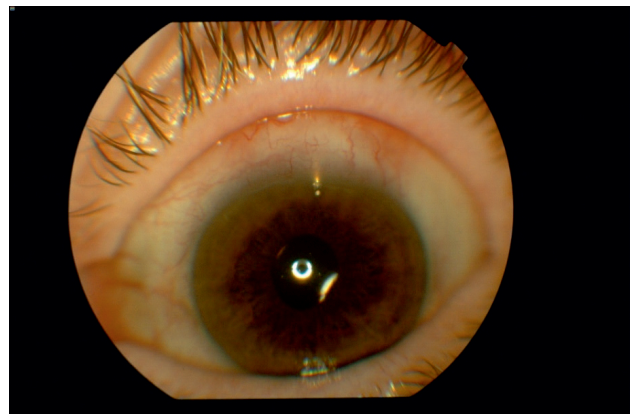
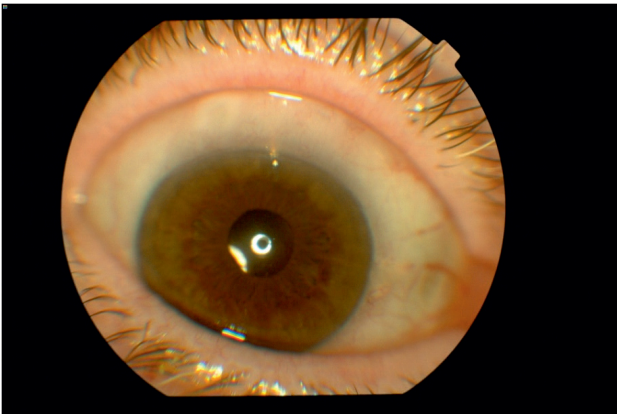RYCINA 3

Wynik badania OCT obojga oczu wykonany przed zabiegami operacyjnymi.



RYCINA 4

Stan po implantacji stentu Ex-PRESS do obojga oczu.



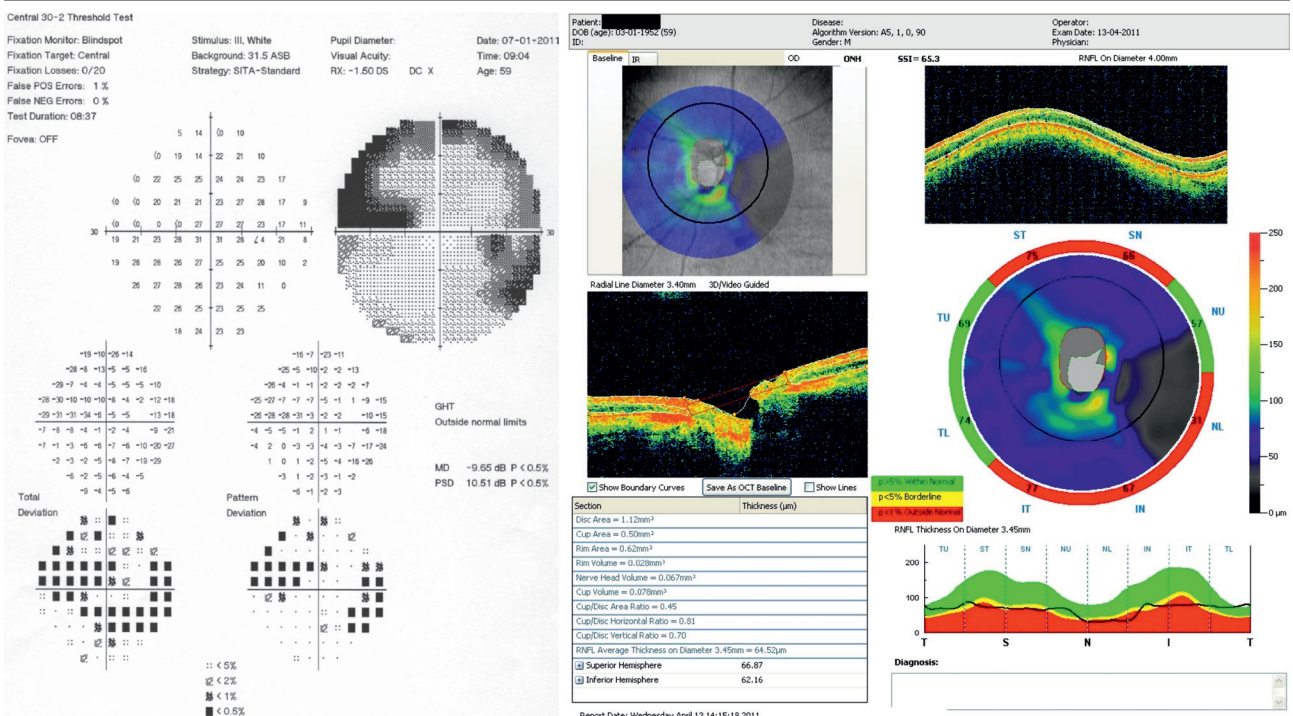
Przypadek drugi

Pacjenta 59-letniego z jaskrą wtórną otwartego kąta w przebiegu PEX zakwalifikowano do leczenia chirurgicznego z implantacją stentu Ex-PRESS po 15 miesiącach nieskutecznej, skojarzonej terapii farmakologicznej (inhibitor anhidrazy węglanowej, nieselektywny β -bloker, analog prostaglandyny). W badaniach przeprowadzonych u chorego przed operacją stwierdzono prawidłową BCVA obojga oczu oraz zmiany jaskrowe w OCT i w wyniku pola

widzenia oka prawego (ryc. 5). Ciśnienie wewnątrzgałkowe w oku prawym wynosiło 22 mmHg, a w oku lewym 12 mmHg. Po wykonaniu zabiegu operacyjnego w oku prawym uzyskano obniżenie ciśnienia wewnątrzgałkowego do 9 mmHg (ryc. 6). W ostatnim badaniu kontrolnym, które wykonano 47 miesięcy po zabiegu, Ta w operowanym oku wynosiło 12 mmHg; nie stwierdzono również progresji zmian jaskrowych w polu widzenia ani w OCT.

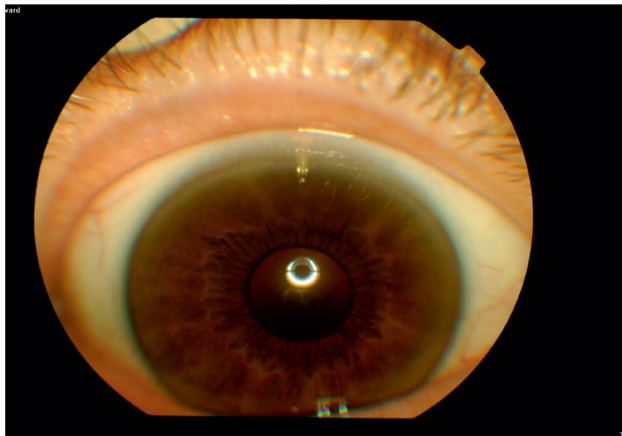
RYCINA 5

Wynik badania OCT i pola widzenia oka prawego przed zabiegiem operacyjnym.



RYCINA 6

Zdjęcie oka prawego po operacji przetokowej z implantacją stentu Ex-PRESS.



OMÓWIENIE

Leczenie farmakologiczne jaskry jest postępowaniem z wyboru, jednak pomimo licznych dostępnych preparatów, w tym złożonych, w pewnej grupie pacjentów może być nieskuteczne. Postęp jaskry można zahamować dzięki wykorzystaniu laserowych lub chirurgicznych metod leczenia. Klasyczna trabekulektomia może być obciążona ryzykiem wielu powikłań [1, 2]. Nowe możliwości stwarza mniej agresywna metoda chirurgicznego leczenia z zastosowaniem implantu Ex-PRESS, która pozwala na lepszą kontrolę odpływu cieczy wodnistej z przedniej komory oka i bardziej przewidywalną kontrolę ciśnienia wewnątrzgałkowego, jak również mniejszą liczbę pooperacyjnych powikłań [3–5, 7, 8].

Takie wnioski wynikały z prospektywnych randomizowanych badań przeprowadzonych przez E. Dahan i wsp., którzy oceniali grupę chorych z obustronną jaskrą otwartego kąta leczonych chirurgicznie. Każdemu pacjentowi w jednym oku wykonano zabieg operacyjny klasycznej trabekulektomii, natomiast w drugim – zaimplantowano stent Ex-PRESS [6]. Skuteczność leczenia oceniano na podstawie 30-miesięcznej obserwacji ciśnienia wewnątrzgałkowego. Wykazano większą skuteczność w kontroli ciśnienia wewnątrzgałkowego, bez konieczności włączenia uzupełniającej terapii farmakologicznej w oczach po implantacji stentu Ex-PRESS, w porównaniu z oczami, w których wykonano trabekulektomię. Powikłania pooperacyjne wystąpiły częściej w oczach po trabekulektomii (33%) niż w oczach po implantacji stentu Ex-PRESS (20%). W grupie po trabekulektomii 27% oczu wymagało ponownego leczenia chirurgicznego, w grupie z Ex-PRESS-em nie było konieczności wykonania ponownej operacji. W oczach

ze stentem stosowano również mniej leków miejscowych. Podsumowując: wśród zalet stosowanej metody chirurgicznego leczenia z implantacją stentu Ex-PRESS w porównaniu z tradycyjną trabekulektomią zaobserwowano mniejsze ryzyko wystąpienia pooperacyjnej hipotonii, krwawień do przedniej komory, rzadsze występowanie odłączenia naczyniówki i mniejsze ryzyko wystąpienia odczynów zapalnych po operacji.

W analizowanym materiale grup chorych z jaskrą pierwotną otwartego kąta i jaskrą wtórną otwartego kąta uzyskano normalizację ciśnienia wewnątrzgałkowego, zarówno w okresie pooperacyjnym, jak i w badaniach kontrolnych. Mimo to, podczas obserwacji pacjentów po zabiegach, w wykonanych badaniach pola widzenia stwierdzono progresję zmian jaskrowych w 17 oczach (32,1%). Porównano również wyniki badania OCT u chorych z JPOK i JWOK przed operacją i w czasie kolejnych kontroli, w wyniku czego stwierdzono progresję zmian w OCT jedynie w 4 oczach, częściej w grupie chorych z JWOK (w 3 oczach [5,6%]). Rozbieżność w ocenie progresji zmian jaskrowych w powyższych wynikach badań w czasie obserwacji obu grup chorych można wytłumaczyć obecnością zaawansowanych ubytków włókien nerwowych udokumentowanych w badaniach w OCT, które stwierdzono już przed zabiegiem operacyjnym. W naszym materiale nie zaobserwowano rozwoju zaćmy u chorych z oczami fakijnymi. Analiza powikłań pooperacyjnych wykazała, że najczęstszym powikłaniem, dotyczącym prawie 70% oczu, jest przejściowa pooperacyjna hipotonia, która wystąpiła w 21 przypadkach w grupie chorych z JPOK. Rzadziej, bo w 36,6% przypadków, obserwowano obecność rozproszonej krwi w przedniej komorze operowanego oka, która resorbowała się do 7 dni po zabiegu. Powikłanie to występowało dwukrotnie częściej u chorych z JPOK. Tylko w 1 oku stwierdzono odłączenie naczyniówki, które ustąpiło po mniej więcej 2 tygodniach po operacji. W analizowanych grupach JPOK i JWOK dzięki normalizacji ciśnienia wewnątrzgałkowego uzupełniające leczenie farmakologiczne nie było konieczne.

WNIOSKI

Operacyjne leczenie jaskry pierwotnej i wtórnej otwartego kąta z zastosowaniem stentu Ex-PRESS skutecznie i długotrwale obniża wartość ciśnienia wewnątrzgałkowego.

Ze względu na małą inwazyjność zabieg nie powoduje wystąpienia istotnych klinicznie powikłań.

ADRES DO KORESPONDENCJI

Bożena Romanowska-Dixon

Klinika Okulistyki i Onkologii Okulistycznej,
Uniwersytet Jagielloński Collegium Medicum
31-501 Kraków, ul. Kopernika 38
e-mail: romanowskadixonbozena1@gmail.com

Piśmiennictwo

1. Stalmans I., Gillis A., Lafaut A.S. et al.: Safe trabeculectomy technique: long term outcome. *Br. J. Ophthalmol.* 2008; 90: 44-7.
2. DeBry P.W., Perkins T.W., Heatley G. et al.: Incidence of lateonset bleb-related complications following trabeculectomy with mitomycin. *Arch. Ophthalmol.* 2002; 120: 297-300.
3. Kanner E.M., Netland P.A., Sarkisian S.R. et al.: Ex-PRESS miniature glaucoma device implanted under a scleral flap alone or combined with phacoemulsification cataract surgery. *J. Glaucoma* 2009; 18: 488-91.
4. Dahan E., Ben Simon G.J., Lafuma A.: Comparison of trabeculectomy and Ex-PRESS implantation in fellow eyes of the same patient: a prospective, randomised study. *Eye* 2012: 1-8.
5. Salim S., Du H., Boonyaleephan S. et al.: Surgical outcomes of the Ex-PRESS glaucoma filtration device in African American and white glaucoma patients. *Clinical Ophthalmology* 2012; 6: 955-62.
6. Maris P.J. Jr, Ishida K., Netland P.A.: Comparison of trabeculectomy with Ex-PRESS miniature glaucoma device implanted under scleral flap. *J. Glaucoma* 2007; 16: 14-9.
7. De Jong L., Lafuma A., Aguadé A.S. et al.: Five-year extension of a clinical trial comparing the EX-PRESS glaucoma filtration device and trabeculectomy in primary open-angle glaucoma. *Clinical Ophthalmology* 2011; 5: 527-33.
8. De Jong L.A.: The Ex-PRESS glaucoma shunt versus trabeculectomy in open-angle glaucoma: a prospective randomized study, *Adv. Ther.* 2009; 26: 336-45.