

Demodekoza – patofizjologia, leczenie oraz ocena skuteczności terapii z zastosowaniem maści z metronidazolem oraz maści z tlenkiem rtęci

Demodicosis – pathophysiology, treatment and therapeutic efficacy of metronidazole ointment and mercury oxide ointment

Aleksandra Sędzikowska

Katedra Biologii Ogólnej i Parazytologii, Warszawski Uniwersytet Medyczny
Kierownik Kliniki: prof. dr hab. Barbara Grytner-Zięcina



STRESZCZENIE

U człowieka opisano dwa gatunki nużeńców: *Demodex folliculorum* oraz *Demodex brevis*. Stan chorobowy spowodowany obecnością nużeńca nazywa się nużycą lub demodekozą. W leczeniu demodekozy stosuje się m.in.: maść z metronidazolem, maść z tlenkiem rtęci, olejki eteryczne, ivermektynę albo Infectedscab. Celem pracy była ocena skuteczności leczenia demodekozy przy użyciu maści z tlenkiem rtęci oraz maści z metronidazolem. Do grupy, w której badano skuteczność leczenia maścią z tlenkiem rtęci, zakwalifikowano 49 pacjentów, a do grupy leczonej maścią z metronidazolem – 42 pacjentów. Materiał do badań stanowiły rzęsy pobrane od pacjentów. Za leczenie skuteczne uznawano przypadek, gdy u pacjenta podczas pierwszej lub kolejnej wizyty kontrolnej po leczeniu nie stwierdzono nużeńców w pobranym materiale. Skuteczność leczenia maścią z metronidazolem wyniosła 10%, natomiast maści z tlenkiem rtęci – 37%.

Słowa kluczowe: *Demodex*, demodekoza, metronidazol, tlenek rtęci

ABSTRACT

Two species known to infest humans are *Demodex folliculorum* and *Demodex brevis*. Infestation by *Demodex* sp. is known as demodicosis. Demodicosis is currently typically managed with a metronidazole ointment, mercury oxide ointment, essential oils, ivermectin or Infectedscab (permethrinum 5%). The aim of the study was to efficacy of mercury oxide ointment and metronidazole ointment in the treatment of patients with demodicosis. The therapeutic efficacy of mercury oxide ointment was tested in 49 patients and metronidazole ointment in 42 patients. Material for this study were eyelashes collected from patients. Treatment was considered effective when patient on the first or subsequent control visit did not have any *Demodex* mites in eyelashes. The efficacy of mercury oxide ointment and metronidazole ointment was demonstrated in 37% and 10% of cases, respectively.

Key words: *Demodex*, demodicosis, metronidazole, mercury oxide

NAJWAŻNIEJSZE

Leczenie demodekozy z zastosowaniem maści z tlenkiem rtęci jest skuteczniejsze niż z zastosowaniem maści z metronidazolem.

HIGHLIGHTS

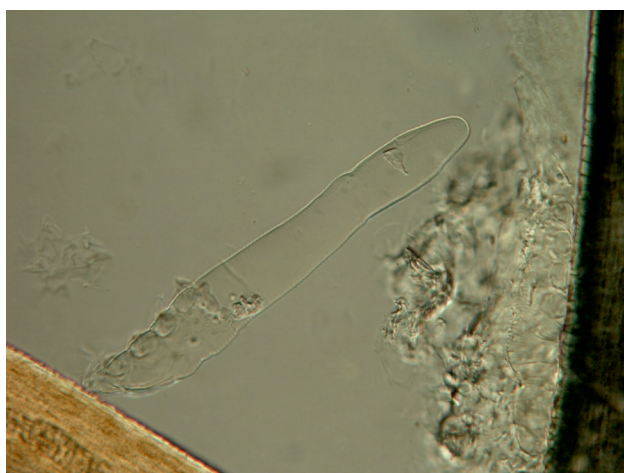Demodicosis treatment using mercury oxide ointment is more effective than metronidazole ointment.

WSTĘP

Demodex (nużeniec) to niewielkich rozmiarów kosmopolityczny roztocznik występujący u ludzi i zwierząt [1]. U człowieka opisano dwa gatunki: *Demodex folliculorum* oraz *Demodex brevis*. Osobniki najliczniej lokalizują się w okolicach nosa, dookoła oczu, na czole, brodzie, a także w bruzdzie nosowo-wargowej. Obecność nużeńców odnotowano także na dłoniach, stopach [2] i sutkach [3]. Do zarażenia dochodzi drogą bezpośrednią, ze względu na ograniczone możliwości życia tych pasożytów poza organizmem gospodarza [4]. Innym źródłem zarażenia mogą być jaja unoszące się wraz z kurzem [5].

RYCINA 1

Osobnik dorosły *Demodex folliculorum*.



PATOGENEZA DEMODEKOZY

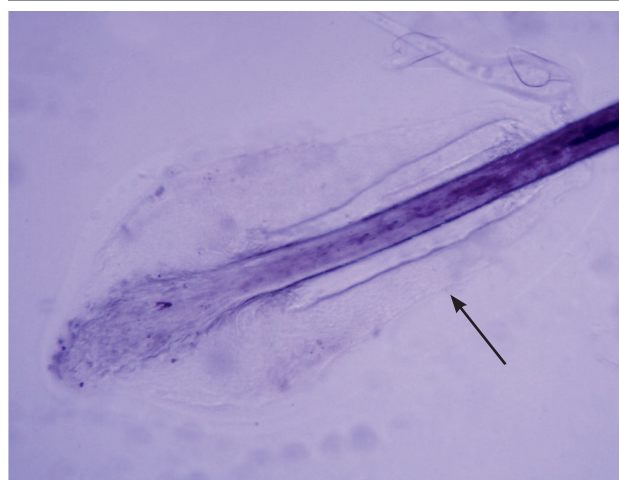
Stan chorobowy spowodowany obecnością nużeńca nazywa się nużycą lub demodekozą. Znaczenie medyczne nużeńców pozostaje dyskusyjne, ponieważ u części pacjentów obecność tych roztoczy może przebiegać bezobjawowo [4]. U pacjentów z objawami najczęściej stwierdza się stany zapalne spojówek i brzegów powiek, traktowane są one często jako reakcje alergiczne [6]. *Demodex* sp. może odgrywać rolę w patogenezie *rosacea*, gdyż powoduje stany zapalne lub reakcje alergiczne wywołane mechanicznym blokowaniem gruczołów lub przenoszeniem mikroorganizmów [7]. Według Akilova i wsp. [8] demodekozę można podzielić na pierwotną i wtórną. Autorzy opisują *Demodex folliculorum* jako czynnik etiologiczny demodekozy pierwotnej, która pojawia się na skórze początkowo niezmienionej, natomiast na skórze chorej rozwija się *Demodex brevis*, odpowiadająca za demodekozę wtórną.

W obrazie klinicznym zapalenia brzegów powiek u podstawy rzęs obecne są mankiety keratynowe o charakterystycznym cylindrycznym kształcie (zawierające keratynę i tłuszcz).

Norn [9] zaobserwował, że mankiety wokół rzęs tworzą się częściej u osób zarażonych *Demodex* sp. Nie zaobserwował natomiast, aby u osób zarażonych nużeńcem utrata rzęs była częstsza niż u osób niezarażonych. Jednak inne źródła podają, że roztocze żerujące w mieszkach włosowym powodują rozdęcie pęcherzyków, przez co mogą się przyczynić do wypadania rzęs lub ich wzrostu w niewłaściwym kierunku [4].

RYCINA 2

Mankiet keratynowy wokół rzęsy (zaznaczony strzałką).



Z badań przeprowadzonych przez Vollmera [10] wynika, że aż 83% mieszków włosowych, w których obecne były nużeńce, obejmowało zapalenie. Na podstawie tych obserwacji nie można stwierdzić jednoznacznie, czy to nużeńce powodują zapalenie mieszków włosowych, czy roztocze tylko preferują mieszki, w których obecny jest stan zapalny. Obecność *Demodex* sp. może być czynnikiem predysponującym do rozwoju raka podstawnkomórkowego skóry powiek [11]. Natomiast Ezra i wsp. [12] zwracają uwagę na udział *Demodex brevis* w patogenezie zespołu wiotkich powiek (FES, *Floppy Eyelid Syndrome*). Opisano także przypadki występowania zmian rogówkowych u pacjentów z zapaleniem brzegów powiek, wywołanych przez nużeńce [13]. Stan zapalny, jaki obserwuje się u pacjentów, może mieć związek nie tylko z nużeńcami, ale także z obecnością związanych z nimi bakterii. *Demodex* sp. może być źródłem *Bacillus oleronius*, które odnotowano wewnątrz tych roztoczy. Szkaradkiewicz i wsp. [14] opisują bakterie *Bacillus oleronius* jako żyjące wewnątrz jelita nużeńca symbionty, które są wydalane przez roztocze na skórę człowieka. Antygen *Bacillus oleronius* może być przyczyną odpowiedzi zapalnej mieszka włosowego. Przypuszcza się, że *Demodex folliculorum* przyczynia się do rozwoju trądziku różowate-

go (*rosacea*), gdyż przenosi bakterie z miejsc niewrażliwych w okolice wrażliwe, które reagują zapaleniem na obecność bakterii [15].

LECZENIE DEMODEKOZY

Dotychczas nie opracowano standardowej metody postępowania w przypadku leczenia demodekozy. Problem dotyczy głównie demodekozy powiek, ponieważ leki przeciwpasożytnicze najczęściej nie są dostępne w formie okulistycznej.

Do zwalczania nużeńców stosowana jest m.in. maść na bazie metronidazolu. Skład jej jest następujący: metronidazol 0,2 g, kwas borowy 0,2 g, siarczan cynku 0,005 g, parafina ciekła 2,0 g i wazelina biała do 10 g. Maść stosuje się dwa razy dziennie, a kuracja jest zazwyczaj długotrwała (kilka miesięcy). Więcej informacji o tym leku podano w omówieniu wyników.

Kolejny preparat wykorzystywany do zwalczania demodekozy to maść zawierająca żółty tlenek rtęci (np. Ophtergine, Oxyde De Mercure Chauvin, Pommade Maurice). Stosowanie: 2 razy dziennie przez tydzień, przerwa tygodniowa i wznowienie kuracji. Według Junka i wsp. [16] stosowanie maści powinno być ograniczone do 6 tygodni ze względu na toksyczność rtęci. Więcej informacji o tym leku podano w omówieniu wyników.

Coraz częściej wymienianą substancją zwalczającą nużeńce jest olejek z drzewa herbacianego. Gao i wsp. [17] opisali skuteczne działanie tego olejku na roztocze w warunkach *in vitro* i *in vivo*. Gao i wsp. [18] sprawdzili na zarażonych nużeńcem pacjentach działanie maści zawierającej 5% olejku z drzewa herbacianego. W swoich badaniach wykazali, że codzienny masaż powiek z użyciem tej maści przynosi zupełną lub częściową ulgę w swędzeniu powiek.

Na rynku dostępny jest preparat Demoxoft w formie żelu i płynu do przemywania powiek, w którego składzie znajdują się m.in. olejek eteryczny z szałwi hiszpańskiej oraz wyciąg z aloesu. Zalecane stosowanie: żel wieczorem na powieki oraz przemywanie płynem rano i wieczorem. Płyn Demoxoft stosowany jest codziennie, żel – przez dwa tygodnie, przerwa dwutygodniowa i wznowienie kuracji. Demoxoft to lek, który został opracowany i przetestowany w Polsce. Ze wstępnych badań wynika, że preparaty te zmniejszają populację nużeńców, łagodzą subiektywne i obiektywne objawy zapalenia brzegów powiek oraz są dobrze tolerowane przez pacjentów [19].

Do zwalczania nużeńców stosowana jest iwermektyna, zwalczająca zarówno pasożyty wewnętrzne, jak i zewnętrzne [20]. Według Salem i wsp. [21] pacjenci zarażeni nużeńcem mogą stosować iwermektynę samą lub w połączeniu z metronidazolem.

Także Infectoscab (permetryna 5%) może być stosowany do zwalczania nużeńców na skórze, a efekt działania jest po-

równywalny z działaniem maści zawierającej metronidazol [22]. Autorzy zalecają stosowanie tej maści dwa razy dziennie przez dwa miesiące.

CEL PRACY

Celem pracy była ocena skuteczności leczenia demodekozy przy użyciu maści z tlenkiem rtęci oraz przy użyciu maści z metronidazolem.

MATERIAŁ I METODY

Materiał do badań stanowiły pobrane z oka lewego i prawego rzęsy pacjentów, które po umieszczeniu na szkiełku podstawowym zalewano kroplą płynu Hoyera [23]. Tak przygotowany preparat oglądano w mikroskopie świetlnym przy powiększeniu 100 i 400 razy. Wynik pozytywny orzekano na podstawie obecności nużeńców w pobranym materiale. Od każdego z pacjentów pobierano rzęsy do badania podczas każdej wizyty kontrolnej.

Badanie skuteczności leczenia demodekozy przeprowadzono na pacjentach, u których stwierdzono obecność nużeńców. Chorzy byli leczeni maścią z tlenkiem rtęci lub maścią zawierającą metronidazol. Do grupy, w której badano skuteczność leczenia maścią z tlenkiem rtęci, zakwalifikowano 49 pacjentów. Do grupy, w której badano skuteczność leczenia maścią z metronidazolem, zakwalifikowano 42 pacjentów. Wszyscy zakwalifikowani zgłaszali się na badania kontrolne w trakcie trwania kuracji. Za leczenie skuteczne uznawano przypadek, gdy u pacjenta na pierwszej lub kolejnej wizycie kontrolnej po leczeniu nie stwierdzono obecności nużeńców w pobranym materiale.

WYNIKI

Po sprawdzeniu materiału od pacjentów otrzymano wyniki, które zilustrowano na wykresach 1 i 2.

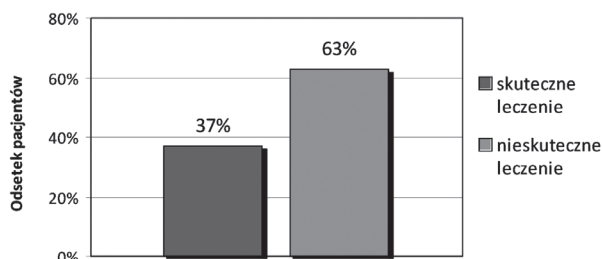
Skuteczność leczenia pacjentów z demodekozą z zastosowaniem maści z metronidazolem była znacznie niższa (10%) niż skuteczność maści z tlenkiem rtęci (37%).

OMÓWIENIE

Jako lek przeciwko nużeńcom aplikowany jest metronidazol w postaci żelu lub maści, choć jego podstawowe zastosowanie wiąże się z kuracją przeciw bakteriom beztlenowym oraz niektórym pasożytom, głównie pierwotniakom: *Entamoeba histolytica*, *Giardia lamblia*, *Trichomonas vaginalis* [24]. Metronidazol jest syntetycznym nitroimidazolem i reaguje z DNA, niszcząc jego strukturę i wiązania, co powoduje śmierć komórek podatnych na działanie tego leku [25]. Według Czepity i wsp. [5] najlepsze efekty lecznicze obserwuje się po zastosowaniu 2% żelu lub maści metro-

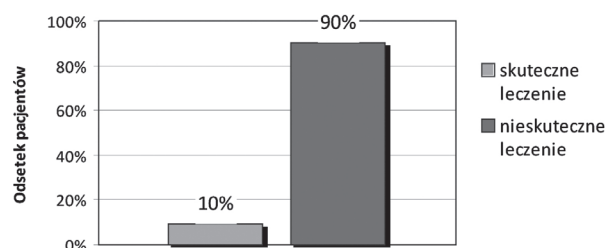
WYKRES 1

Skuteczność leczenia pacjentów z demodekozą maścią zawierającą tlenek rtęci.



WYKRES 2

Skuteczność leczenia pacjentów z demodekozą maścią zawierającą metronidazol.



nidazolowej, jednak autorzy zaznaczają, że leczenie demodekozy powiek trwa kilka miesięcy. Podobne rezultaty uzyskali Schaller i wsp. [26], którzy po przebadaniu różnych substancji najlepszy efekt terapeutyczny uzyskali przy podawaniu pacjentom metronidazolu w formie doustnej. Cockerell i Calame [27] uważają, że metronidazol stosowany doustnie może być skuteczny, choć nie jest znany dokładny mechanizm tolerancji wysokiego stężenia tej substancji. Dobre rezultaty z metronidazolem uzyskali Junk i wsp. [16], którzy zaobserwowali, że 2% żel z metronidazolem jest skuteczny w leczeniu pacjentów z *blepharitis* zarażonych *Demodex* sp. Odmienny rezultat uzyskali Persi i Rebora [28], którzy wykazali, że nużeńce przeżywiają w wysokich stężeniach metronidazolu. Natomiast Shelley i wsp. [29] zaob-

serwowali, że doustne podawanie metronidazolu nie redukuje znacząco populacji *Demodex* sp. Dlatego skuteczność działania metronidazolu na nużeńce pozostaje nadal dyskusyjna. Uzyskane w przeprowadzonych badaniach wyniki pokazały, że leczenie demodekozy preparatami z metronidazolem było mało efektywne. Choć kuracja trwa czasami wiele miesięcy, to jej skuteczność osiągnęła jedynie 10%. Maść zawierająca tlenek rtęci była drugą kuracją, której efektywność oceniano na pacjentach zarażonych *Demodex* sp. Skuteczność leczenia tej metody była wyższa (37%) niż skuteczność maści zawierającej metronidazol (10%). Rodriguez i wsp. [30] stosowali u pacjentów z przewlekłym zapaleniem brzegów powiek 2% maść z tlenkiem rtęci. Rezultaty tego leczenia opisują jako zadowalające, choć wskazują na kłopoty z aplikacją i toksycznością maści rtęciowej. Fulk i Clifford [31] zalecają stosowanie maści z tlenkiem rtęci przez co najmniej 3 tygodnie, nawet jeśli objawy ustąpiły wcześniej. Efekty leczenia tą samą maścią zbadali Demmler i wsp. [32], którzy po 3-tygodniowej kuracji odnotowali brak nużeńców u 25% pacjentów. Wyniki te są zbliżone do 37%, jakie uzyskano w przedstawionych badaniach. Niekiedy stosowanie metronidazolu i maści z tlenkiem rtęci jest łączone. Anane i wsp. [33] opisują leczenie pacjenta zewnętrznie i doustnie metronidazolem przez dwa miesiące oraz maścią z tlenkiem rtęci przez 15 dni. W badaniu kontrolnym po zastosowaniu takiej terapii nie stwierdzono nużeńców.

WNIOSKI

Standardowa terapia z zastosowaniem metronidazolu jest mało skuteczna, a ustępowanie objawów po jego zastosowaniu może być związane z przeciwbakteryjnym działaniem tego związku.

ADRES DO KORESPONDENCJI

Aleksandra Sędzikowska

Katedra Biologii Ogólnej i Parazytologii, Warszawski Uniwersytet Medyczny

02-004 Warszawa, ul. Chałubińskiego 5

e-mail: aleksandra.sedzikowska@wum.edu.pl

Piśmiennictwo

1. Gerkowicz M., Baltyziak L., Puacz E.: Przewlekłe zapalenie brzegów powiek wywołane przez nużeńca *Demodex folliculorum*. *Klin. Oczna* 2005; 107(4-6): 376-378.
2. Wesołowska M., Baran W., Szepietowski J., Hirschberg L., Jankowski S.: Demodekoza u ludzi jako aktualny problem w dermatologii. *Wiad. Parazytol.* 2005; 51(3): 253-256.
3. Jansen T., Bechara F.G., Stücker M., Altmeyer P.: Demodicidosis of the nipple. *Acta Derm. Venereol.* 2005; 85(2): 186-187.
4. Liu J., Sheha H., Tseng S.C.: Pathogenic role of *Demodex* mites in blepharitis. *Curr. Opin. in Allergy Clin. Immunol.* 2010; 10(5): 505-510.
5. Czepita D., Kuźna-Grygiel W., Czepita M., Grobelny A.: *Demodex folliculorum* i *Demodex brevis* jako przyczyna przewlekłego zapalenia brzegów powiek. *Roczniki Polskiej Akademii Medycznej w Szczecinie* 2007; 53(1): 63-67.
6. Prokopowicz D.: Choroby przenoszone przez kleszcze: Nużycza. Wydawnictwo Fundacji Buchnera, Warszawa 1995; 207-212.
7. Bonnar E., Eustace P., Powell F.C.: The *Demodex* mite population in rosacea. *J. Am. Acad. Dermatol.* 1993; 28: 443-448.
8. Akilov O.E., Butov Y.S., Mumcuoglu K.Y.: A clinico-pathological approach to the classification of human demodicosis. *J. Dtsch Dermatol. Ges.* 2005; 3(8): 607-614.
9. Norn M.S.: *Demodex folliculorum*. *Br. J. Ophthalmol.* 1972; 56: 140.
10. Vollmer R.T.: *Demodex*-associated folliculitis. *Am. J. Dermatopathol.* 1996; 18(6): 589-591.
11. Erbagci Z., Erbagci I., Erkilic S.: High incidence of demodicidosis in eyelid basal cell carcinomas. *Int. J. Dermatol.* 2003; 42(7): 567-571.
12. Ezra D.G., Beaconsfield M., Collin R.: Floppy eyelid syndrome: stretching the limits. *Surv. Ophthalmol.* 2010; 55(1): 35-46.
13. Kheirkhah A., Casas V., Li W., Raju V.K., Tseng S.C.: Corneal manifestations of ocular *Demodex* infestation. *Am. J. Ophthalmol.* 2007; 143(5): 743-749.
14. Szkaradkiewicz A., Chudzicka-Strugała I., Karpiński T.M., Goślińska-Pawłowska O., Tułęcka T., Chudzicki W., Szkaradkiewicz A.K., Zaba R.: *Bacillus oleronius* and *Demodex* mite infestation in patients with chronic blepharitis. *Clin. Microbiol. Infect.* 2012; 18(10): 1020-1025.
15. Robak E., Kulczycka L.: Trądzik różowaty – współczesne poglądy na patomechanizm i terapię. *Postępy Hig. Med. Dośw.* 2010; 64: 439-450.
16. Junk A.K., Lukacs A., Kampik A.: Topical administration of metronidazole gel as an effective therapy alternative in chronic *Demodex* blepharitis – a case report. *Klin. Monbl. Augenheilkd.* 1998; 213(1): 48-50.
17. Gao Y.Y., Di Pascuale M.A., Li W., Baradaran-Rafii A., Elizondo A., Kuo C.L., Raju V.K., Tseng S.C.: In vitro and in vivo killing of ocular *Demodex* by tea tree oil. *Br. J. Ophthalmol.* 2005; 89(11): 1468-1473.
18. Gao Y.Y., Xu D.L., Huang I.J., Wang R., Tseng S.C.: Treatment of ocular itching associated with ocular demodicosis by 5% tea tree oil ointment. *Cornea* 2012; 31(1): 14-17.
19. Krajewska M., Wasyluk J., Sędzikowska A., Roman B., Jaremko E., Osęka M.: Ocena skuteczności i bezpieczeństwa preparatów Demoxoft Lipożel i Demoxoft stosowanych u chorych na nużeńcowe zapalenie brzegów powiek – wyniki wstępne. *Okulistyka* 2013; wydanie specjalne październik: 9-11.
20. Dourmishev A.L., Dourmishev L.A., Schwartz R.A.: Ivermectin: pharmacology and application in dermatology. *Int. J. Dermatol.* 2005; 44(12): 981-988.
21. Salem D.A., El-Shazly A., Nabih N., El-Bayoumy Y., Saleh S.: Evaluation of the efficacy of oral ivermectin in comparison with ivermectin-metronidazole combined therapy in the treatment of ocular and skin lesions of *Demodex folliculorum*. *Int. J. Infect. Dis.* 2013; e1-e5.
22. Kocak M., Yagli S., Vahapoglu G., Eksioglu M.: Permethrin 5% cream versus metronidazole 0.75% gel for the treatment of papulopustular rosacea. A randomized double-blind placebo-controlled study. *Dermatology* 2002; 205(3): 265-270.
23. Cielecka D., Salamatin R., Garbacewicz A.: Usage of the Hoyer's medium for diagnostics and morphological studies of some parasites. *Wiad. Parazytol.* 2009; 55(3): 265-270.
24. Gorbach S.L., Bartlett J.G., Blacklow N.R.: *Infectious Diseases*. Wyd. 3. Wydawnictwo Lippincott Williams & Wilkins, Philadelphia 2003: 269-272.
25. Surber C., Elsner P., Farage M.A.: *Topical Applications and the Mucosa*. Wydawnictwo Karger Publishers, 2011: 38.
26. Schaller M., Sander C.A., Plewig G.: *Demodex* abscesses: clinical and therapeutic challenges. *J. Am. Acad. Dermatol.* 2003; 49(5): 272-274.
27. Cockerell C.J., Calame A.: *Cutaneous Manifestations of HIV Disease*. Manson Publishing, 2012: 76-77.
28. Persi A., Rebora A.: Metronidazole and *Demodex folliculorum*. *Acta Derm. Venereol.* 1981; 61(2): 182-183.

29. Shelley W.B., Shelley E.D., Burmeister V.: Unilateral demodectic rosacea. *J. Am. Acad. Dermatol.* 1989; 20(5 Pt 2): 915-917.
30. Rodriguez A.E., Ferrer C., Alió J.L.: Chronic blepharitis and Demodex. *Arch. Soc. Esp. Oftalmol.* 2005; 80(11): 635-642.
31. Fulk G.W., Clifford C.: A case report of demodicosis. *J. Am. Optom. Assoc.* 1990; 61(8): 637-639.
32. Demmler M., de Kaspar H.M., Möhring C., Klauss V.: Blepharitis. Demodex folliculorum, associated pathogen spectrum and specific therapy. *Ophthalmologie* 1997; 94(3): 191-196.
33. Anane S., Mokni M., Beltaief O.: Rosacea-like demodicidosis and chronic blepharitis. *Ann. Dermatol. Venereol.* 2011; 138(1): 30-34.