

Terapia łączona w leczeniu obrzęku plamki w przebiegu niedrożności naczyń żylnych siatkówki

Combined therapy in treatment of macular oedema in retinal vein occlusion

**Krzysztof Bandzul, Ewa Poppe,
Katarzyna Komasyło-Spalińska**

Oddział Okulistyczny, Szpital Wojewódzki w Łomży
Kierownik: dr n. med. Ewa Poppe



NAJWAŻNIEJSZE

Obecnie w Polsce ranibizumab i aflibercept są zarejestrowane w leczeniu obrzęku plamki w przebiegu CRVO, natomiast w leczeniu powikłań BRVO rejestrację posiada tylko ranibizumab.

HIGHLIGHTS

Actually in Poland ranibizumab and aflibercept are both registered for treatment of central macular oedema in CRVO, but in treatment for BRVO complications only ranibizumab is registered.

STRESZCZENIE

Zakrzep żyły siatkówki oraz wynikające z niego powikłania obok cukrzycowego obrzęku plamki stanowią najczęstsze naczyniowe zaburzenia w obrębie siatkówki, które mogą prowadzić do znacznej, często nieodwracalnej utraty widzenia. Leczenie powikłań zakrzepu żyły siatkówki, zarówno żyły głównej, jak i jej gałęzi, stanowi w dalszym ciągu wyzwanie, pomimo dostępności różnych alternatywnych metod. Celem pracy jest przedstawienie przypadków klinicznych pacjentów, u których uzyskano korzystne efekty czynnościowe i anatomiczne po zastosowaniu terapii łączonej: doszkliskowych iniekcji ranibizumabu oraz laseroterapii laserem żółtym o długości fali 577 nm (*Integre Yellow Ellex*).

Słowa kluczowe: zakrzep żyły środkowej siatkówki, zakrzep gałęzi żyły środkowej siatkówki, laseroterapia, terapia anti-VEGF

ABSTRACT

Retinal vein occlusion and the complications which arise from it, next to diabetic macular oedema, is the most common vascular disease in retina, which can lead to significant visual loss. Treatment of retinal vein occlusion complications, both central retinal vein occlusion and branch retinal vein occlusion are still difficult, though many alternative forms of treatment exist. The aim of the study is to present two clinical cases after combined therapy: intravitreal ranibizumab and laser therapy by yellow laser of 577 nm wave length (*Integre Yellow Ellex*).

Key words: central retinal vein occlusion, branch retinal vein occlusion, laser therapy, anti-VEGF therapy

Zakrzep żyły siatkówki (RVO, *retinal vein occlusion*), obejmujący zarówno zakrzep żyły środkowej siatkówki (CRVO, *central retinal vein occlusion*), jak i zakrzep gałązki żyły siatkówki (BRVO, *branch retinal vein occlusion*), obok obrzęku plamki w przebiegu retinopatii cukrzycowej stanowi najczęstsze naczyniowe zaburzenie w obrębie siatkówki i może prowadzić do znacznej utraty widzenia bądź nawet ślepoty [1].

Częstość występowania RVO rośnie wraz z wiekiem; najczęściej dotyczy osób po 50. r.ż. i szacunkowo występuje u 0,1–0,5% wśród populacji ludzi starszych [2–4]. Stwierdzono, że choroba dotyczy także najczęściej jednego oka, w obu oczach występuje natomiast w blisko 10% przypadków [5].

Dzieląc różne postaci RVO, można wyodrębnić: CRVO/BRVO; przy uwzględnieniu kryterium stanu klinicznego – zakrzep nieniedokrwienny/zakrzep niedokrwienny; a także z punktu widzenia wariantu anatomicznego – zakrzep hemisferyczny (górny lub dolny)/zakrzep hemicentralny (nosowy lub skroniowy). Blisko 20% wszystkich CRVO stanowi postać niedokrwienna, którą rozpoznaje się, gdy w badaniu angiografii fluoresceinowej (AF) strefa braku perfuzji w kapilarach obejmuje minimum 10 DD. Zakrzep bez niedokrwienia u ok. 12–33% przypadków przechodzi w postać niedokrwienną w ciągu 4 lat od początku choroby [5, 6].

Do wystąpienia RVO predysponują liczne czynniki ryzyka, zarówno ogólnoustrojowe (nadciśnienie tętnicze, hiperlipidemia, otyłość, choroby układu sercowo-naczyniowego, choroby krwi, np. białaczki, czerwienice), jak i miejscowe (jaskra, stan zapalny naczyń żylnych, guzy oczodołu) oraz jatrogenne (leki antykoncepcyjne, diuretyki).

Do obniżenia funkcji wzrokowych w przebiegu RVO może dochodzić wskutek powikłań, takich jak: obrzęk plamki, niedokrwienie/niedotlenienie plamki, obrzęk tarczy nerwu wzrokowego, krwotoków śródsiatkówkowych, krwotoków do ciała szklistego oraz jaskry neowaskularnej. Rozwój jaskry neowaskularnej jest częstszy w postaci niedokrwiennych RVO i ma miejsce w 23% CRVO w ciągu 15 miesięcy od rozpoczęcia choroby [5, 6].

Torbielowaty obrzęk plamki (CMO, *cystoid macular oedema*) powstaje wskutek wzrostu przepuszczalności naczyń okolicy okołodołkowej [6]. Ponadto w mechanizmie rozwoju CMO w RVO potwierdzono rolę śródbłonkowego czynnika wzrostu naczyń (VEGF, *vascular endothelial growth factor*) i jego wpływ na przepuszczalność mikropilar [7, 8].

Wśród metod terapeutycznych wykorzystywanych w leczeniu następstw RVO są podawane dożylnie leki blokujące naczyniowe czynniki wzrostu (anty-VEGF) oraz kortykosteroidy – triamcynolon (stosowany *off label*) i deksametazon, a ponadto zabiegi laserowe oraz postępowanie chirurgiczne – witrektomia.

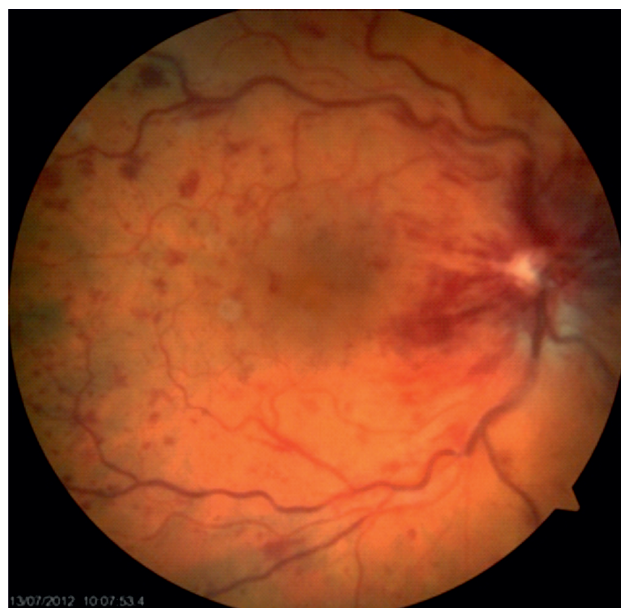PRZYPADK 1.

74-letni pacjent z wieloletnim wywiadem nadciśnienia tętniczego zgłosił się do gabinetu okulistycznego z powodu nagłego pogorszenia widzenia okiem prawym (OP), które wystąpiło po nocy. OP leczone było z powodu zaćmy metodą fakoemulsyfikacji z wszczepieniem sztucznej soczewki tylnokomorowej 5 lat wcześniej.

W badaniu okulistycznym stwierdzono ostrość wzroku do dali (wg Snellena) VOP – 0,3 knp, VOL – 0,6 knp, TOP – 17,1 mmHg, TOL – 16,7 mmHg. W badaniu lampą szczelinową: OP – WTK (wszczep tylnokomorowy) ufiksowany prawidłowo, ośrodki optyczne przeziernie; OL – zaćma początkowa. Dno OP – t.n. II (tarcza nerwu II) obrzęknięta, przekrwiona, o rozmytych granicach. Naczynia żyłne poszerzone, o krętym przebiegu. Plamka obrzęknięta (ryc. 1). Dno OL w granicy normy wiekowej.

RYCINA 1

Obraz dna OP przed rozpoczęciem leczenia.

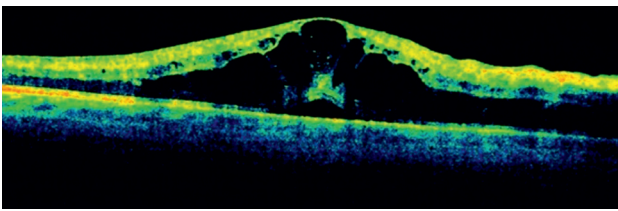


Badanie OCT (optyczna koherentna tomografia) wykazało zniesienie konturu dołka, obrzęk wewnętrznych warstw siatkówki (ryc. 2) i grubość centralnej części siatkówki (CRT, *central retinal thickness*) – 447 μm .

W badaniu AF nie stwierdzono stref braku przepływu naczyniowego, drobne ogniska hipofluorescencji odpowiadały krwotoczkom śródsiatkówkowym (ryc. 3).

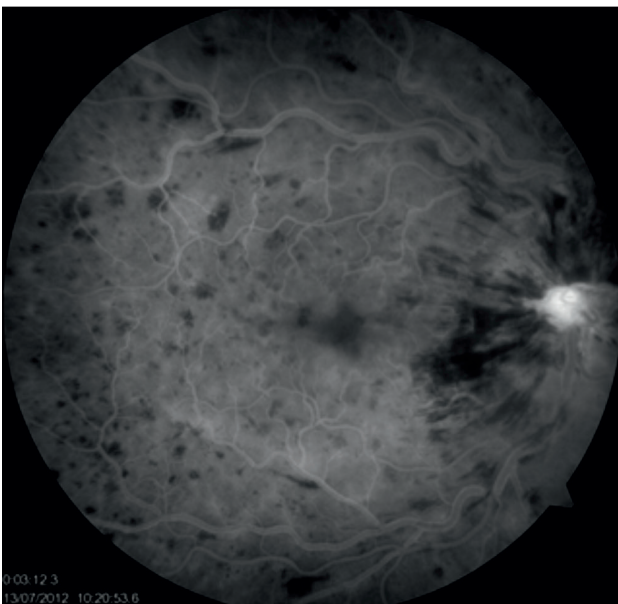
RYCINA 2

Badanie OCT OP przed rozpoczęciem leczenia.



RYCINA 3

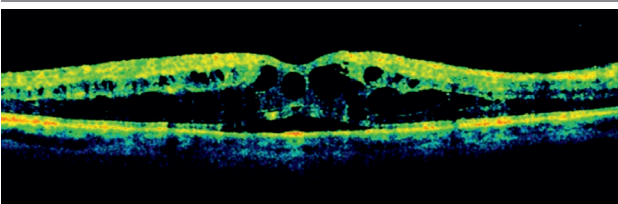
Badanie AF OP przed rozpoczęciem leczenia.



Na podstawie badań AF i OCT rozpoznano obrzęk plamki w przebiegu zakrzepu pnia żyły środkowej siatkówki. W terapii zastosowano leki przeciwkrzepliwe i poprawiające krążenie naczyniowe. Podczas wizyty kontrolnej, która odbyła się po kilku dniach, w badaniu OCT nie obserwowano cech obrzęku plamki, a ostrość wzroku poprawiła się do VOP – 0,9 knp. Ze względu na nawrót obrzęku plamki w ciągu kolejnych kilku tygodni oraz obniżenie ostrości wzroku do VOP – 0,2 knp pacjenta zakwalifikowano do terapii anti-VEGF (ryc. 4).

RYCINA 4

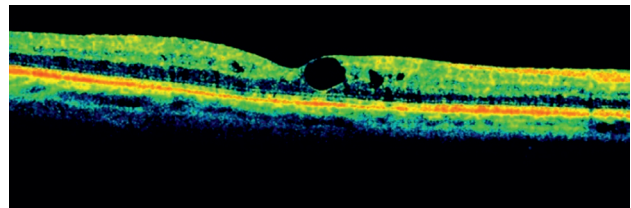
Badanie OCT OP – nawrót obrzęku plamki.



Po wykonaniu dwóch iniekcji ranibizumabu w odstępie 4 tygodni uzyskano poprawę ostrości wzroku do VOP – 0,5 knp i odtworzenie prawidłowego konturu dołka (ryc. 5).

RYCINA 5

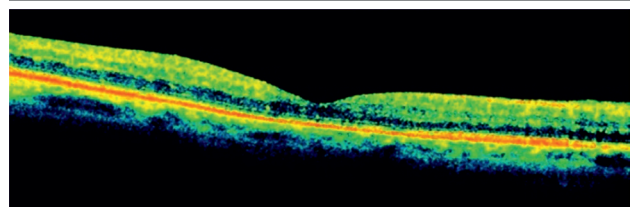
Badanie OCT wykonane po 2 iniekcjach doszklistkowych preparatu anti-VEGF.



Ze względu na cechy neowaskularyzacji na t.n. II podjęto decyzję o rozpoczęciu laseroterapii (wykonano panfotokoagulację). Kolejne iniekcje podawano według schematu PRN (łac. *pro re nata* – w razie potrzeby). Wizyty kontrolne odbywały się co miesiąc; w przypadku nawrotu zmian obrzękowych w badaniu OCT pacjenta kwalifikowano do dalszej terapii. W trakcie rocznego leczenia pacjent otrzymał 5 iniekcji doszklistkowych ranibizumabu, w efekcie czego uzyskano ostrość wzroku VOP – 0,6 knp. W przeprowadzanych w trakcie wizyt kontrolnych badaniach OCT nie obserwowano cech nawrotu obrzęku plamki (CRT – 245 μ m), wahań ciśnienia śródgałkowego, świeżych ognisk neowaskularyzacji w odcinku przednim i tylnym oka, a ostrość wzroku nie uległa zmianie (ryc. 6).

RYCINA 6

Kontrolne badanie OCT po 6 miesiącach od zakończenia leczenia.



PRZYPADK 2.

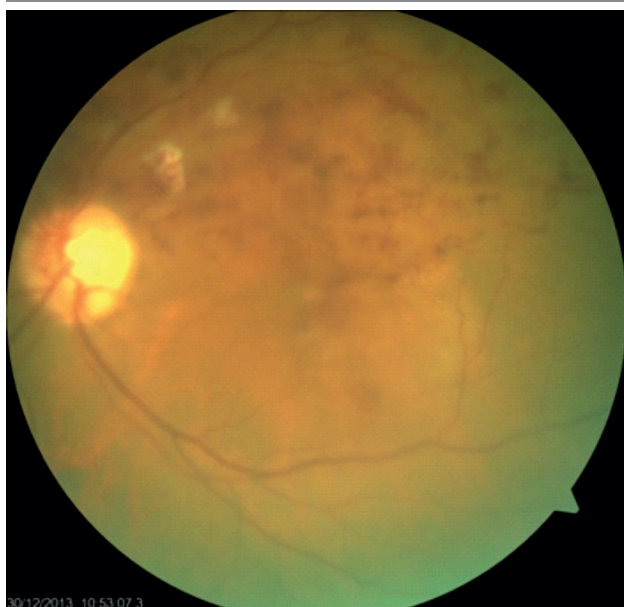83-letnia pacjentka z wieloletnim wywiadem choroby niedokrwiennej serca i nadciśnienia tętniczego zgłosiła się do gabinetu okulistycznego z powodu stopniowego pogorszenia widzenia OL od kilku tygodni. Pacjentka wcześniej nie była leczona okulistycznie.

W badaniu okulistycznym stwierdzono VOP – 0,5 cc + 1,0 Dsph, VOL – 0,1 knp, TOP – 18,9 mmHg, TOL –

15,1 mmHg. Badanie obojga oczu lampą szczelinową – bez odchyień od normy, zaobserwowano jedynie początkowe zmętnienia soczewek. Obraz dna OP w granicach normy wiekowej. Dno OL – t.n. II okrągła, bladoróżowa, płaska, o wyraźnych granicach. Gałąź skroniowa górna żyły środkowej siatkówki poszerzona, o krętym przebiegu. W zakresie jej unaczynienia widoczne liczne płomykowate krwotoczki, przy tarczy wysięki miękkie. Naczynia krwionośne siatkówki zmienione sklerotycznie. Plamka obrzęknięta (ryc. 7).

RYCINA 7

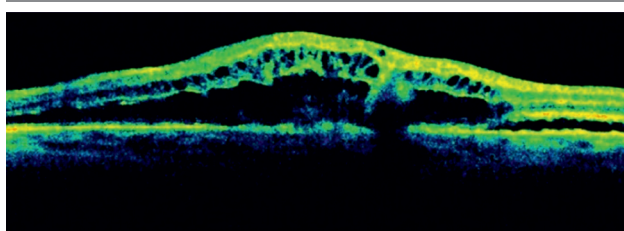
Obraz dna OL przed rozpoczęciem leczenia.



W badaniu OCT OP ujawniono guzkowate uniesienia nabłonka barwnikowego odpowiadające druzom, natomiast w OL wykazano cechy torbielowatego obrzęku plamki (CRT – 612 μm) (ryc. 8).

RYCINA 8

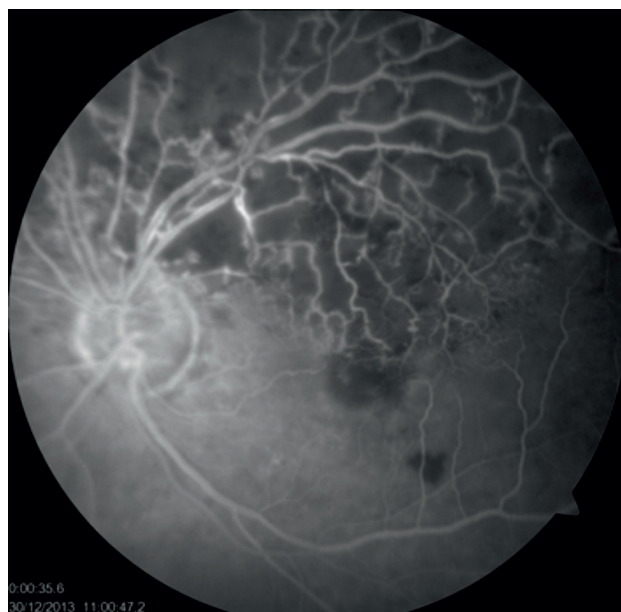Badanie OCT OL przed rozpoczęciem leczenia.



W angiografii fluoresceinowej wykazano strefy braku przepływu naczyniowego za arkadą skroniową górną oraz liczne płomykowate ogniska hipofluorescencji odpowiadające krwotoczkom śródsiatkówkowym (ryc. 9).

RYCINA 9

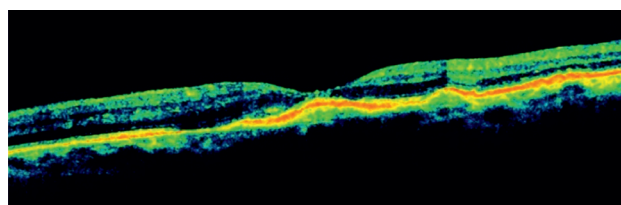
Badanie AF OL przed rozpoczęciem leczenia.



Pacjentkę zakwalifikowano do terapii anti-VEGF ranibizumabem. W fazie wstępnej podano 3 iniekcje doszklistkowe preparatu Lucentis w dawce 0,5 mg (ryc. 10). Dodatkowo zastosowano laseroterapię ogniskową na obszary pozbawione przepływu naczyniowego.

RYCINA 10

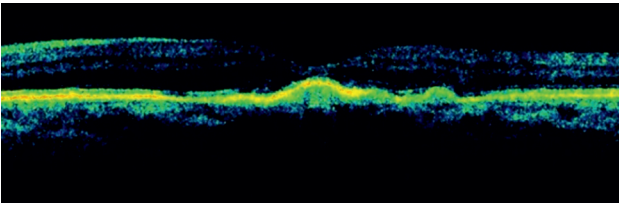
Kontrolne badanie OCT OL po 2 iniekcjach doszklistkowych preparatu anti-VEGF.



W efekcie leczenia uzyskano poprawę obrazu siatkówki w badaniu OCT – odtworzenie konturu dołka, ustąpienie obrzęku oraz zmniejszenie grubości centralnej siatkówki do 226 μm (ryc. 11).

RYCINA 11

Badanie OCT kontrolne po 3 miesiącach od zakończenia leczenia.



OMÓWIENIE

W wyniku ucisku i zwężenia światła naczynia żylnego wskutek np. zmian miażdżycowych ściany naczyń tętniczych dochodzi do zwolnienia przepływu krwi, co sprzyja agregacji przyściennej elementów morfotycznych krwi, uszkodzeniu śródbłonna i narastaniu lokalnego niedotlenienia. Całkowite zamknięcie naczynia żylnego prowadzi do załamania bariery krew-siatkówka i przesiąknięcia powodującego obrzęk siatkówki. W rozwoju CMO istotne znaczenie ma wzrost uwalniania czynnika angiogenezy VEGF oraz mediatorów zapalnych – głównie interleukin (IL-8, IL-6), płytkopochodnego czynnika wzrostu (PDGF, *platelet derived growth factor*), białka chemotaktycznego monocytów (MCP, *monocyte chemotactic protein*) oraz czynnika martwicy guza (TNF- α , *tumor necrosis factor*). Badania wykazały, że ich poziomy w płynie komory przedniej są znacznie wyższe w postaci niedokrwiennej w porównaniu z postacią RVO z zachowaną perfuzją [9]. Zastosowanie terapii anti-VEGF pozwala uzyskać regresję, a w niektórych sytuacjach – nawet całkowity zanik patologicznych struktur naczyniowych powstałych w obrębie siatkówki i naczyniówki, a także zmniejszenie odczynu zapalnego. Skuteczność doszkliskowo podawanego preparatu anti-VEGF – ranibizumabu – w leczeniu obrzęku plamki w przebiegu RVO została potwierdzona w randomizowanym badaniu CRUISE (*Ranibizumab for the Treatment of Macular Edema After Central Retinal Vein Occlusion Study: Evaluation of Efficacy and Safety*) [7]. Obecnie w Polsce ranibizumab i aflibercept są zarejestrowane w leczeniu obrzęku plamki w przebiegu CRVO, natomiast w leczeniu powikłań BRVO rejestrację posiada tylko ranibizumab. Obecnie w przypadkach braku odpowiedzi na zastosowanie anti-VEGF w CMO zaleca się użycie glikokortykosteroidów w postaci iniekcji doszkliskowych. Wykorzystuje się ich działanie przeciwzapalne, zmniejszające produkcję VEGF i prostaglandyn, ale należy pamiętać o zwiększonym ryzyku rozwoju zaćmy i jaskry [10, 11].

W leczeniu powikłań powstałych w przebiegu BRVO standardem postępowania była dotychczas laseroterapia typu grid (opierająca się na wynikach badań uzyskanych w *Branch Vein Occlusion Study*, które potwierdziły skuteczność terapii w obserwacji poprawy widzenia u pacjen-

tów leczonych wobec grupy kontrolnej) [12]. Jednakże wyniki terapii laserem nie okazały się tak obiecujące wśród pacjentów z CRVO. Badania CVOS (*Central Vein Occlusion Study*) pokazały korzystny efekt anatomiczny leczenia laseroterapią – zmniejszenie obrzęku siatkówki w plamce, jednak bez istotnego efektu czynnościowego w postaci poprawy widzenia [13]. Podobne efekty do zastosowanej laseroterapii u pacjentów z BRVO oraz CRVO uzyskiwano także przy terapii doszkliskowo podawanymi kortykosteroidami [10, 11]. Alternatywę dla tradycyjnej laseroterapii stanowić może także użycie mikropulsów (MPLT, *Micro-Pulse Laser Therapy*), terapii, w której nie powstaje efekt termiczny, natomiast poddana działaniu lasera siatkówka nie ulega fotokoagulacji, lecz stymulacji [14]. Postępowaniem chirurgicznym w leczeniu obrzęku plamki w RVO jest witrektomia przez *pars plana* (PPV, *pars plana vitrectomy*). Według doniesień wykonanie PPV z peelingiem błony granicznej wewnętrznej przynosi korzystny efekt anatomiczny w postaci zmniejszenia grubości obrzęku plamki, jednakże bez znaczącego efektu czynnościowego w poprawie widzenia [15, 16].

W naszej pracy przedstawiliśmy dwa przypadki kliniczne pacjentów, u których zastosowano terapię łączoną w postaci doszkliskowych iniekcji anti-VEGF (preparatem ranibizumabu) oraz laseroterapii siatkówki laserem żółtym o długości fali 577 nm (*Integre Yellow Ellex*), w których uzyskano korzystny efekt zarówno anatomiczny w postaci zmniejszenia grubości obrzęku siatkówki w plamce, jak i czynnościowy – stabilizację lub poprawę funkcji wzrokowych.

Przypadek 1. CRVO bez niedokrwienia został przedstawiony ze względu na klasyczny przebieg oraz bardzo dobry efekt terapeutyczny. Iniekcje anti-VEGF preparatem ranibizumabu zastosowane w krótkim czasie od początku choroby znacznie zmniejszyły obrzęk siatkówki (redukcję CRT), co pozwoliło na uzyskanie poprawy widzenia, a wygaszenie ognisk neowaskularyzacji przez fotokoagulację laserową zabezpieczyło pacjenta przed powikłaniami w postaci jaskry neowaskularnej. Natomiast przypadek 2. przedstawiony został jako przykład BRVO z brakiem perfuzji naczyniowej na zajęтым obszarze, gdzie zastosowane leczenie dało bardzo dobry efekt anatomiczny bez przełożenia na poprawę funkcji wzrokowych.

Leczenie powikłań RVO, zarówno CRVO, jak i BRVO, stanowi w dalszym ciągu wyzwanie dla lekarza, pomimo dostępności różnych alternatywnych metod terapeutycznych.

ADRES DO KORESPONDENCJI Dr n. med. Krzysztof Bandzul

Oddział Okulistyczny, Szpital Wojewódzki w Łomży
18-400 Łomża, al. Piłsudskiego 11
e-mail: okulistykałomza@gmail.com
tel.: (86) 473-32-48

Piśmiennictwo

1. Hayreh S. Prevalent misconceptions about acute retinal vascular occlusive disorders. *Prog Retin Eye Res* 2005; 24: 493-519.
2. Mitchell P, Smith W, Chang A. Prevalence and associations of retinal vein occlusion in Australia. The Blue Mountains Eye Study. *Arch Ophthalmol* 1996; 114: 1243-1247.
3. Hayreh S, Zimmerman M, Podhajsky P. Incidence of various types of retinal vein occlusion and their recurrence and demographic characteristics. *Am J Ophthalmol* 1994; 117: 429-441.
4. Rogers S, McIntosh RL, Cheung N, et al. The prevalence of retinal vein occlusion: pooled data from population studies from the United States, Europe, Asia, and Australia. *Ophthalmology* 2010; 117: 313-319.
5. McIntosh RL, Rogers SL, Lim L, et al. Natural history of central retinal vein occlusion: an evidence-based systematic review. *Ophthalmology* 2010; 117: 1113-1123.
6. The Central Vein Occlusion Study Group. Natural history and clinical management of central retinal vein occlusion. *Arch Ophthalmol* 1997; 115: 486-491.
7. Brown DM, Campochiaro PA, Singh RP, et al. Ranibizumab for macular edema following central retinal vein occlusion: six-month primary end point results of a phase III study. *Ophthalmology* 2010; 117: 1124-1133.
8. Todorich B, Lin P, Shieh C, et al. Efficacy of aflibercept for the treatment of chronic non-ischemic CRVO-associated macular edema after treatment with other anti-VEGF agents. *J Eye Ophthalmol* 2014; 1: 3.
9. Jung SH, Kim K, Sohn SW, et al. Association of aqueous humor cytokines with the development of retinal ischemia and recurrent macular edema in retinal vein occlusion. *Invest Ophthalmol VIS SCI* 2014; 4: 2290-2296.
10. Haller JA, Bandello F, Belfort R Jr, et al. OZURDEX GENEVA Study Group. Randomized, sham-controlled trial of dexamethasone intravitreal implant in patients with macular edema due to retinal vein occlusion. *Ophthalmology* 2010; 117(6): 1134-1146.
11. The SCORE Study Research Group. A randomized trial comparing the efficacy and safety of intravitreal triamcinolone with observation to treat vision loss associated with macular edema secondary to central retinal vein occlusion: the Standard Care vs. Corticosteroid for Retinal Vein Occlusion (SCORE) study report 5. *Arch Ophthalmol* 2009; 127: 1101-1104.
12. The Central Vein Occlusion Study Group M report. Evaluation of grid pattern photocoagulation for macular edema in central vein occlusion. *Ophthalmology* 1995; 102: 1425-1433.
13. The Branch Vein Occlusion Study Group. Argon laser photocoagulation for macular edema in branch vein occlusion. *Am J Ophthalmol* 1984; 98(3): 271-282.
14. Luttrull JK, Dorin G. Subthreshold Diode Micropulse Laser Photocoagulation (SDM) as Invisible Retinal Phototherapy for Diabetic Macular Edema: A Review *Curr Diabetes Rev* 2012; 8(4): 274-284.
15. Noma H, Mimura T, Shimada K. Changes of macular sensitivity and morphology after pars plana vitrectomy for macular edema with central retinal vein occlusion: a case series. *BMC Ophthalmology* 2013; 13: 2.
16. DeCroos FC, Shuler RK Jr, Stinnett S, et al. Pars plana vitrectomy, internal limiting membrane peeling, and panretinal endophotocoagulation for macular edema secondary to central retinal vein occlusion. *Am J Ophthalmol* 2009; 147(4): 627-633.