Zastosowanie implantów soczewek wewnątrzgałkowych typu *iris-claw* u pacjentów z bezsoczewkowością

The use of iris-claw intraocular lens in patients with aphakia

Marcin Jezierski, Ilona Kaczmarek, Marek E. Prost

Klinika Okulistyki, Wojskowy Instytut Medycyny Lotniczej w Warszawie
Kierownik: prof. dr hab. n. med. Marek E. Prost

NAJWAŻNIEJSZE

Wszczepienie soczewki typu *iris-claw* do komory tylnej jest bezpiecznym, efektywnym, względnie krótkim i stosunkowo nieskomplikowanym sposobem korekcji afakii przy braku tylnej torebki soczewki.

HIGHLIGHTS

Retropupillary iris-claw lens implantation is safe, effective, relatively short and simple method for the correction of aphakia in lack of zonular support.

STRESZCZENIE

Soczewki mocowane do tęczówki, z ang. *iris-claw*, to jedno z rozwiązań pozwalających na korekcję bezsoczewkowości w przypadku braku odpowiedniej podpory torebkowej dla tradycyjnego implantu tylnokomorowego. Stanowią one alternatywę dla śródtwardówkowej fiksacji implantów, a także przyszywania soczewek do tęczówki. Procedura wszczepienia jest stosunkowo nieskomplikowana i względnie krótka. Okres rehabilitacji po zabiegu jest krótszy, liczba powikłań mniejsza, a ostateczna ostrość wzroku stabilizuje się szybciej niż w przypadku podszycia do twardówki. Biorąc pod uwagę ryzyko rozwoju endotelopatii, implantacja z tyłu tęczówki jest lepszym rozwiązaniem niż wszczepienie do komory przedniej. Przeciwwskazania do zastosowania soczewek to: występowanie zapalenia błony naczyniowej, nieuregulowanej jaskry i retinopatii cukrzycowej proliferacyjnej. Wydaje się, że wszczepienie soczewki typu *iris-claw* do komory tylnej jest bezpiecznym, efektywnym i w wielu przypadkach najlepszym sposobem korekcji afakii przy braku tylnej torebki soczewki.

Słowa kluczowe: afakia, soczewka, fiksacja tęczówkowa

ABSTRACT

Iris-claw iris fixated IOLs are one of the options of optical correction of aphakia in cases without capsular support for conventional posterior chamber lens. They provide an alternative to scleral fixated or iris sutured implants. Implantation procedure is relatively simple and short. Recovery period after surgery is shorter, there is low rate of postoperative complications and the final visual acuity stabilizes faster than after scleral fixation. Retropupillary implantation of iris-claw IOLs seems to be a better choice to their fixation in the anterior chamber in regard to corneal endothelial cell loss. Contraindication for their use is uveitis, uncontrollable glaucoma and proliferative diabetic retinopathy. Retropupillary iris-claw lens implantation seems to be safe, effective, in many cases the best method for the correction of aphakia in lack of zonular support.

Key words: aphakia, lens, iris-claw

© Medical Education. For private and non-commercial use only. Downloaded from https://www.journalsmededu.pl/index.php/ophthatherapy/index: 09.08.2025; 14:53,38

Nieustanny postęp technologiczny w medycynie warunkuje pojawianie się nowych rozwiązań w postaci sprzętu i materiałów, a także ciągły rozwój technik operacyjnych wykorzystujących je w praktyce. Choć soczewki wewnątrzgałkowe z fiksacją tęczówkową nie są czymś nowym, wydaje się, że możliwości ich zastosowania w okulistyce są większe, niż ma to miejsce obecnie. Soczewki mocowane do tęczówki, z ang. *iris-claw*, mają zastosowanie w dwóch podstawowych obszarach. Pierwszym jest korekcja bezsoczewkowości, gdy brakuje odpowiedniej podpory torebkowej dla tradycyjnego implantu tylnokomorowego. W tym przypadku soczewki te mogą być umieszczane zarówno w przedniej, jak i tylnej komorze oka. Drugi obszar stanowi chirurgia refrakcyjna wewnątrzgałkowa. W tym przypadku soczewki te w oczach fakijnych umieszczane są w przedniej komorze oka. Tematem niniejszej publikacji jest pierwszy obszar zastosowań tych soczewek.

Soczewki typu *iris-claw* stanowią alternatywę dla śródtwardówkowej fiksacji implantów tylnokomorowych z użyciem szwów, a także przyszywania soczewek do tęczówki. Znajdują one zastosowanie u pacjentów z podwichnięciem implantów tylnokomorowych, a także podczas operacji zaćm podwichniętych. W tym drugim przypadku dzięki diagnostyce ultrabiomikroskopowej możliwa jest dokładna ocena aparatu więzadłowego soczewki z określeniem stopnia i rozległości jego uszkodzeń. Umożliwia ona wstępną prognozę powodzenia zabiegu przy zastosowaniu tradycyjnego lub zmodyfikowanego pierścienia napinającego torebkę lub sugeruje rozważenie pierwotnego, jednoczasowego wszczepienia soczewki z mocowaniem tęczówkowym podczas zabiegu. Dobrym rozwiązaniem w przypadku wystąpienia powikłań śródoperacyjnych uniemożliwiających wszczepienie soczewki tylnokomorowej jest czasowe pozostawienie oka bez soczewki. Wtórne wszczepienie soczewki z mocowaniem tęczówkowym jest wykonywane po blisko 2–3 miesiącach po pierwszym zabiegu. Takie postępowanie umożliwia dokładne dobranie odpowiedniego implantu i jego lokalizacji. Jest również w pewnym sensie zabiegiem planowym o przewidywalnym przebiegu, co zapewnia komfort chirurgowi i pacjentowi. Ze względu na znacznie mniejsze ryzyko rozwoju powikłań jest zdecydowanie lepszym rozwiązaniem niż jednoczasowe wszczepienie soczewki przedniokomorowej mocowanej w kącie przesączania.

Obecnie na świecie najczęściej stosowane są dwie soczewki wewnątrzgałkowe typu *iris-claw* do wszczepiania w oczach afakijnych. Są to Artisan Aphakia, produkowana przez europejską firmę Ophtec, oraz Verisyse Aphakia amerykańskiej firmy AMO. Mają one podobne cechy i są modyfikacjami soczewki stworzonej w 1978 r. przez prof. Jana Worsta. Są to implanty niezwijalne, wykonane z PMMA. Szacuje się, iż dotychczas wszczepiono ok. 300 tys. tego typu soczewek. Artisan Aphakia to soczewka o średnicy części optycznej 5,4 mm i haptycznej – 8,5 mm (ryc. 1). Wersję przeznaczoną dla dzieci produkuje się w odpowiednio mniejszych rozmiarach: 4,4/6,5 mm i 4,4/7,5 mm. Uwypuklenie części optycznej w stosunku do haptenów zmniejsza kontakt soczewki z tkanką tęczówki. Implant dostępny jest w zakresie mocy od +2,0 D do +30,0 D co 1,0 D, zaś w przedziale od +14,5 D do +24,5 D – co 0,5 D. Soczewka może być wszczepiana z przodu tęczówki (ryc. 2) pod warunkiem, że przednia komora nie jest płytsza niż 3,3 mm. W tym przypadku do wyliczenia mocy soczewki przyjmuje się stałą A dla biometrii akustycznej wynoszącą 115,0. Może być ona wszczepiana także w komorze tylnej, z tyłu tęczówki (ryc. 3). Do wyliczenia jej mocy stosuje się w tym przypadku stałą A równą 116,8, zaś soczewkę przed wszczepieniem należy odwrócić powierzchnią wypukłą do ciała szklistego (ryc. 4).

RYCINA 1

Soczewka Artisan (zamieszczono za zgodą firmy Ophtec).



RYCINA 2

Soczewka Artisan po implantacji w przedniej komorze.

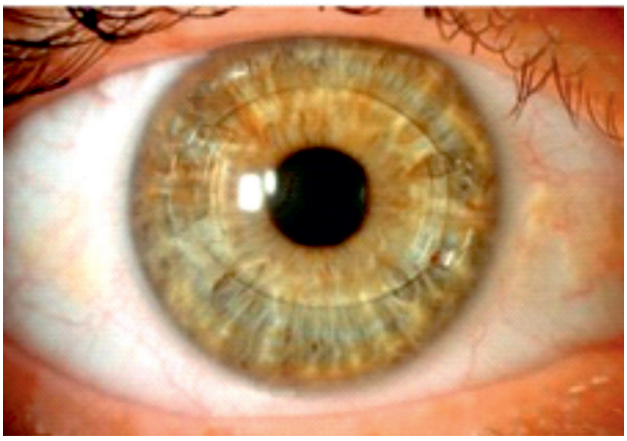

© Medical Education. For private and non-commercial use only. Downloaded from
https://www.journalsmededu.pl/index.php/ophthatherapy/index: 09.08.2025; 14:53,38

RYCINA 3

Soczewka Artisan wszczepiona do komory tylnej z enklawacją do tylnej powierzchni tęczówki.

RYCINA 4

Sposób implantacji soczewki przed i za tęczówkę.

Niezależnie od miejsca fiksacji soczewkę wszczepia się przez cięcie 5,5-milimetrowe. Dodatkowo wykonuje się dwa 1,2-milimetrowe porty boczne do wprowadzenia igły enklawacyjnej. Przed wszczepieniem należy wykonać witrektomię przednią, by stworzyć miejsce dla implantu, jeśli nie została ona wykonana wcześniej. Fiksację do tęczówki wykonuje się przy wąskiej źrenicy po uprzednim podaniu miotyków. Pozwala to na stworzenie dogodnych warunków do enklawacji w obwodowe części tęczówki. Ważne jest wykonanie irydektomii lub irydotomii chirurgicznej. W czasie enklawacji należy zwrócić szczególną uwagę na odpowiednie wkleszczenie tęczówki, tak by nie wywoływać w niej nadmiernych napięć i, co za tym idzie, zachować okrągły kształt źrenicy. Niemniej jednak powinno ono być na tyle pewne, by nie dochodziło do spontanicznego przemieszczenia implantu. Podczas szycia rogówki ważne jest, aby nie powodować w ranie nadmiernych naprężeń, co powinno zminimalizować astygmatyzm pooperacyjny, a w efekcie poprawić komfort funkcjonowania pacjenta.

W latach 2013–2014 w Klinice Okulistyki Wojskowego Instytutu Medycyny Lotniczej wszczepiono 23 soczewki Artisan Aphakia. Czas obserwacji pacjentów waha się od 2 do 21 miesięcy, średnio: 10 miesięcy. W 13 przypadkach implantacja miała miejsce w oczach uprzednio bezsoczewkowych jako kolejna procedura. W grupie tej średnia najlepsza skorygowana ostrość wzroku przed zabiegiem i po nim nie różniła się istotnie. Przed zabiegiem wynosiła 0,36 (SD = 0,33) w skali dziesiętnej, po zabiegu zaś – 0,37 (SD = 0,22). W 9 przypadkach soczewki implantowano jednoczasowo, po usunięciu podwichniętego lub zwichniętego implantu tylnokomorowego, w jednym przypadku – po usunięciu zaćmy podwichniętej. W grupie tej najlepsza skorygowana ostrość wzroku poprawiła się z wartości 0,29 (SD = 0,28) przed zabiegiem do 0,51 (SD = 0,29) po zabiegu, choć różnica ta nie była istotna statystycznie ($p > 0,05$). Średnia wartość astygmatyzmu po zabiegu zmierzona we wszystkich operowanych oczach wyniosła 3 dioptrie (SD = 1,67 D). W jednym przypadku 6 tygodni po zabiegu wystąpiło zapalenie przedniego odcinka błony naczyniowej, które ustąpiło po leczeniu miejscowym. Poza tym nie odnotowano innych powikłań. Względnie niska ostrość wzroku w naszych obserwacjach wynika z innych chorób oczu znacznie pogarszających widzenie u niektórych badanych pacjentów. Uwagę zwraca fakt występowania niezborności wynikającej z pooperacyjnego astygmatyzmu rogówkowego.

Procedura wszczepienia implantów typu *iris-claw* jest stosunkowo nieskomplikowana, bezpieczna i względnie krótka, co potwierdzają liczne doniesienia innych badaczy [1, 5, 9, 10, 15]. Zabieg jest istotnie krótszy niż w przypadku podszycia soczewki tylnokomorowej do twardówki, co zmniejsza traumatyzację tkanek oka. Dlatego też okres rehabilitacji po zabiegu jest krótszy, liczba powikłań mniejsza, a ostateczna ostrość wzroku stabilizuje się szybciej i może być lepsza niż w przypadku podszycia do twardówki [2, 6, 14, 15]. Stwierdzono również mniejsze ryzyko rozwoju pooperacyjnego obrzęku plamki w przypadku zastosowania implantów z fiksacją retropupilarną w stosunku do podszycia soczewki tylnokomorowej [7]. Zaletą wydaje się także brak konieczności stosowania szwów. W długoletnich obserwacjach prowadzonych wśród dzieci z implantem podszytym do twardówki stwierdzono biodegradację szwów prolenowych, zarówno 10-0, jak i 9-0 [8]. Problemem są także erozje twardówki w miejscu podszycia, szczególnie w chorobach tkanki łącznej, np. zespole Marfana. Powoduje to przemieszczenie implantów podszytych do twardówki zazwyczaj po 10–12 latach od wszczepienia. Z tego względu zastosowanie soczewek typu *iris-claw* wydaje się dobrym rozwiązaniem u dzieci, również w oczach po urazie [13].

Oczywiście korekcja bezsoczewkowości za pomocą soczewek typu *iris-claw* nie jest metodą idealną. Mimo że soczewki te są stosowane od lat, nadal pojawiają się zapytania o możliwe powikłania oraz ograniczenia związane z ich zastosowaniem.

© Medical Education. For private and non-commercial use only. Downloaded from https://www.journalsmededu.pl/index.php/ophthatherapy/index: 09.08.2025; 14:53,38

Przede wszystkim dotyczą one wpływu na jakość śródbłonka rogówki, szczególnie podczas implantacji z przodu tęczówki. Procedura taka powoduje umiarkowaną utratę liczby komórek śródbłonka [5]. Niemniej jednak nawet przy takim umieszczeniu implantu traumatyzacja śródbłonka rogówki i związane z nią zmiany w jego strukturze nie są większe niż w przypadku podszycia implantu do twardówki [14, 15]. Poza tym wydaje się, że umieszczenie implantu za tęczówką znacznie zmniejsza ryzyko utraty komórek śródbłonka rogówki [1, 3, 10]. Trwające ponad 10 lat obserwacje u dzieci z wszczepioną soczewką Artisan nie wykazały istotnie większego tempa utraty komórek śródbłonka w stosunku do naturalnego procesu zmniejszania się ich liczby wraz z wiekiem [12]. Należy wspomnieć, iż ze względu na potencjalny kontakt wszczepu ze śródbłonkiem implantacja z przodu tęczówki jest przeciwwskazana u pacjentów często pocierających oczy. Implantacja tylna może także, w porównaniu z przednią, redukować częstość występowania wrażenia odblasków i olśnień, które pogarszają komfort widzenia pacjentów.

U ok. 10% pacjentów po wszczepieniu soczewki *iris-claw* może się pojawić jałowe zapalenie przedniego odcinka błony naczyniowej o dobrym rokowaniu, poddające się leczeniu miejscowemu i niewymagające usunięcia implantu [11, 15]. Występowanie pooperacyjnego obrzęku plamki szacuje się na ok. 3–8,7% przypadków po wszczepieniu implantów tego typu [3, 4, 5]. Zapalenie wnętrza gałki ocznej i odwarstwienie siatkówki pojawiają się sporadycznie i ryzyko ich wystąpienia nie różni się znacząco od tego w przypadku innych procedur wewnątrzgałkowych.

W przypadku spontanicznego przemieszczenia się implantu wskutek utraty fiksacji haptyki w tęczówce ponowna enklawacja zazwyczaj nie nastręcza większych trudności [3, 4, 7].

Zwykle w miejscu enklawacji dochodzi do depigmentacji i atrofii tęczówki [10, 15], co może skutkować rozproszeniem barwnika na implancie [1], choć zazwyczaj procesy te nie mają znaczenia klinicznego [7]. Owalizacja źrenicy opisywana jest w blisko 3–25% przypadków [3, 4].

Wzrosty ciśnienia wewnątrzgałkowego, jak również hipotonia pooperacyjna są stosunkowo rzadkie – występują w blisko 3–5% przypadków [3, 4, 5, 10]. Należy wspomnieć, iż w niektórych badaniach nie stwierdzono żadnych komplikacji pooperacyjnych, takich jak: zapalenie błony naczyniowej, jaskra czy krwotok [9]. Niemniej występowanie zapalenia błony naczyniowej, nieuregulowana jaskra i retinopatia cukrzycowa proliferacyjna stanowią przeciwwskazania do zastosowania soczewek typu *iris-claw* [7].

Podsumowując, wszczepienie soczewki typu *iris-claw* do komory tylnej to dobry, jeśli nie najlepszy w wielu przypadkach, sposób korekcji afakii. Jest ono obarczone stosunkowo niewielką liczbą powikłań, zarówno w krótkich, jak i dłuższych obserwacjach. Soczewki te z dobrym efektem znajdują zastosowanie zarówno u dorosłych, jak i u dzieci. W niedalekiej przyszłości prawdopodobnie dostępne będą również zwijalne afakijne soczewki tego typu. Umożliwi to wszczepianie ich przez mniejsze cięcie, co za tym idzie – zmniejszy odczyny pooperacyjne.

ADRES DO KORESPONDENCJI
Dr Marcin Jezierski
Klinika Okulistyki, Wojskowy Instytut Medycyny Lotniczej,
01-755 Warszawa, ul. Krasińskiego 54
tel.: (22) 685-29-32
e-mail: jezier@tlen.pl

Piśmiennictwo

1. Anbari A, Lake DB. Posteriorly enclavated iris-claw intraocular lens for aphakia: long-term corneal endothelial safety study. Eur J Ophthalmol 2014 Oct 21:0 [doi: 10.5301/ejo.5000527].
2. Farrahi F, Feghhi M, Haghi F, et al. Iris-claw versus scleral fixation intraocular lens Implantation during pars plana vitrectomy. J Ophthalmic Vis Res 2012; 7(2): 118-124.
3. Gonnermann J, Amiri S, Klamann M, et al. Endothelial cell loss after retropupillary iris-claw intraocular lens implantation. Klin Monbl Augenheilkd 2014; 231(8): 784-787.
4. Gonnermann J, Klamann MK, Maier AK, et al. Visual outcome and complications after posterior iris-claw aphakic intraocular lens implantation. J Cataract Refract Surg 2012; 38(12): 2139-2143.
5. Güell JL, Verdaguer P, Elies D, et al. Secondary iris-claw anterior chamber lens implantation in patients with aphakia without capsular support. Br J Ophthalmol 2014; 98(5): 658-663.
6. Hara S, Borkenstein AF, Ehmer A, et al. Retropupillary fixation of iris-claw intraocular lens versus transscleral suturing fixation for aphakic eyes without capsular support. J Refract Surg 2011; 27(10): 729-735.

© Medical Education. For private and non-commercial use only. Downloaded from
https://www.journalsmededu.pl/index.php/ophthatherapy/index: 09.08.2025; 14:53,38

7. Häberle H, Schiedel S, Pham DT. Retroiridal iris-claw lens as routine procedure. Klin Monbl Augenheilkd 2014; 231(10): 995--998.
8. Kanigowska K, Grałek M, Czarnowska E, et al. Przemieszczenie soczewki z fiksacją śródtwardówkową w wyniku degradacji szwu polipropylenowego – opis przypadku. Klin Oczna 2009; 111(4-6): 138-141.
9. Lett KS, Chaudhuri PR. Visual outcomes following Artisan aphakia iris claw lens implantation. Eye (Lond) 2011; 25(1): 73-76.
10. Schallenberg M, Dekowski D, Hahn A, et al. Aphakia correction with retropupillary fixated iris-claw lens (Artisan) – long-term results. Clin Ophthalmol 2014(8): 137-141.
11. Sedaghat M, Zarei-Ghanavati M, Ansari-Astaneh MR, et al. Evaluation of sterile uveitis after iris-fixated phakic intraocular lens implantation. Middle East Afr J Ophthalmol 2012; 19(2): 199-203.
12. Sminia ML, Odenthal MT, Prick LJ, et al. Long-term follow-up of the corneal endothelium after aphakic iris-fixated IOL implantation for bilateral cataract in children. J Cataract Refract Surg 2011; 37(5): 866-872.
13. Sminia ML, Odenthal MT, Wenniger-Prick LJ, et al. Traumatic pediatric cataract: a decade of follow-up after Artisan aphakia intraocular lens implantation. J AAPOS 2007; 11(6): 555-558.
14. Teng H, Zhang H. Comparison of Artisan iris-claw intraocular lens implantation and posterior chamber intraocular lens sulcus fixation for aphakic eyes. Int J Ophthalmol 2014; 7(2): 283-287.
15. Teng H, Zhang H, Tian F, et al. Artisan iris-claw intraocular lens implantation for the correction of aphakia after pars plana vitrectomy. Zhonghua Yan Ke Za Zhi 2014; 50(2): 89-94.

For non-commercial use only

© Medical Education. For private and non-commercial use only. Downloaded from
https://www.journalsmededu.pl/index.php/ophthatherapy/index: 09.08.2025; 14:53,38