

# Bakteryjne zapalenie spojówki i rogówki – wytyczne terapeutyczne

*Bacterial conjunctivitis and keratitis – therapeutic guidelines*

**Marek E. Prost**

Klinika Okulistyczna, Wojskowy Instytut Medycyny Lotniczej w Warszawie  
Kierownik Kliniki: prof. dr hab. n. med. Marek E. Prost



## NAJWAŻNIEJSZE

Zapalenie spojówek jest schorzeniem, które cofa się samoistnie i nie zawsze wymaga leczenia, podczas gdy zapalenie rogówki w większości przypadków wymaga intensywnego leczenia i hospitalizacji chorego.

## HIGHLIGHTS

Conjunctivitis is a condition that regresses spontaneously and does not always require treatment, whereas keratitis requires intensive treatment and hospitalization in most cases.

## STRESZCZENIE

Celem pracy jest omówienie możliwości diagnostyki i leczenia bakteryjnych stanów zapalnych spojówki i rogówki.

**Słowa kluczowe:** bakteryjne zapalenie spojówek, bakteryjne zapalenie rogówki, diagnostyka, leczenie

## ABSTRACT

The aim of the study is to present the possibilities of diagnosis and treatment of bacterial conjunctivitis and keratitis.

**Key words:** bacterial conjunctivitis, bacterial keratitis, diagnosis, treatment

## PRZYCZYNY ZAPALEŃ BAKTERYJNYCH SPOJÓWKI I ROGÓWKI

Najczęstszymi bakteryjnymi stanami zapalnymi w okulistyce są zapalenia spojówki. Stanowią one ok. 30% schorzeń powierzchni oka [1]. Zapalenia bakteryjne rogówki występują bardzo rzadko i średnio okulista obserwuje nie więcej niż 2–5 przypadków tych schorzeń w ciągu roku.

Stany zapalne spojówek są wywołane głównie przez: gronkowce (*Staphylococcus aureus*, w tym szczepy MRSA, *Staphylococcus epidermidis*), paciorkowce (*Streptococcus pyogenes*, *Streptococcus pneumoniae*, *Streptococcus viridans*), nieco rzadziej przez pałeczki Gram-ujemne (*Haemophilus influenzae*), ziarenkowce Gram-ujemne (*Moraxella lacunata*), chlamydie (*Chlamydia trachomatis*), natomiast najrzadziej przez drobnoustroje z rodzaju *Serratia*, *Proteus*, *Enterobacter*, *Klebsiella*, *Corynebacterium*, a także *Escherichia coli* i *Pseudomonas aeruginosa* [2].

Przyczynami zapaleń bakteryjnych rogówki są najczęściej: gronkowce, paciorkowce, *Pseudomonas*, *Moraxella* i *Serratia* [3].

Powierzchnia rogówki jest zazwyczaj dobrze chroniona przez rozmaite mechanizmy obronne. Dlatego też zapalenia rogówki zazwyczaj nie występują samoistnie, ale są spowodowane dodatkowymi czynnikami, które prowadzą do upośledzenia mechanizmów obronnych powierzchni oka oraz integralności bariery nabłonkowej (tab. 1).

Większość bakterii nie potrafi penetrować nieuszkodzonego nabłonka rogówki. Wyjątkami są: *Corynebacterium diphtheriae*, *Haemophilus aegyptius*, *Neisseria gonorrhoeae*, *Pseudomonas aeruginosa*, *Listeria* i *Shigella*, a więc bakterie, które zazwyczaj nie występują na powiekach i powierzchni oka.

TABELA 1

### Czynniki zwiększające ryzyko rozwoju zapalenia bakteryjnego rogówki.

1. Noszenie soczewek kontaktowych
2. Cukrzyca
3. Zespół suchego oka
4. Anomalie powiek (entropion, ektropion, niedomykalność powiek)
5. Uraz
6. Infekcje wirusowe
7. Keratopatie (pęcherzowa, toksyczne, np. polekowa)
8. Osłabienie odporności ogólnej (choroby przebiegające z immunosupresją, AIDS, choroba nowotworowa, immunosupresja polekowa, niedożywienie)
9. Chirurgia refrakcyjna rogówki
10. Narkotyki

## DIAGNOSTYKA ZAPALEŃ BAKTERYJNYCH SPOJÓWKI I ROGÓWKI

W diagnostyce zapaleń bakteryjnych spojówki i rogówki stosowane są: badania mikrobiologiczne bezpośrednie, posiewy na podłożach hodowlanych umożliwiających

wzrost drobnoustrojów i ich izolację, badania cytologiczne oraz immunologiczne i immunochemiczne. Ze względu na przebieg stanów zapalnych i ryzyko utraty widzenia diagnostyka zapaleń spojówki oraz rogówki różni się od siebie. W zapaleniach spojówki podstawę stanowi diagnostyka kliniczna – ropny stan zapalny, powodujący sklejenie brzegów powiek (zazwyczaj rano) i trwający ok. 7 dni. Obraz kliniczny jest zazwyczaj na tyle charakterystyczny, że badania bakteriologiczne bezpośrednie i posiewy nie są potrzebne. Testy te są wskazane w zapaleniu spojówek u noworodków, w zapaleniach typu *hyper-acuta* oraz w przypadku trudności diagnostycznych. Ze względu na to, że po leczeniu antybiotykami wyniki badań bakteriologicznych są przeważnie ujemne, w nawrotowych zapaleniach oraz u chorych niereagujących na leczenie lepiej wykonać cytologię (tab. 2).

TABELA 2

### Interpretacja wyników badań cytologicznych.

Typ zapalenia	Obraz cytologiczny
Bakteryjne	leukocyty wielojądrzaste
Wirusowe	limfocyty i monocyty, wielojądrzaste komórki olbrzymie, eozynofilne ciała wtrętowe w komórkach nabłonka
Chlamydia	leukocyty wielojądrzaste, monocyty, okołojądrowe ciała wtrętowe (ciała Halberstaedtera-von Provaszeka)
Grzyby	leukocyty wielojądrzaste, komórki olbrzymie z grzybami
<i>Acanthamoeba</i>	cysty w rogówce
Alergiczne	eozynofile i bazofile

U noworodków i niemowląt należy wykluczyć niedrożność dróg łzowych jako przyczynę zapalenia spojówek.

W przypadku zapaleń bakteryjnych rogówki dokładne badania bakteriologiczne bezpośrednie i posiewy z antybiogramem są podstawą diagnostyki i leczenia. Badania immunologiczne i immunochemiczne są rzadziej wykonywane, aczkolwiek postęp w tej dziedzinie powoduje, że ich rola diagnostyczna wzrasta.

## LECZENIE

### Leczenie zapaleń spojówki

Nieleczony stan zapalny spojówki trwa ok. 7 dni i cofa się bez pozostawienia zmian na powierzchni oka. Ponieważ bakteryjne zapalenie spojówek jest chorobą, która ulega również samowyleczeniu, w lekkich stanach zapalnych można nie przepisywać kropli antybiotykowych. W bardziej zaawansowanych przypadkach leczenie rozpoczynamy od zastosowania kropli antybiotykowych o szerokim

spektrum przeciwbakteryjnym (najlepiej fluorochinolony IV generacji). Terapia ta ma na celu skrócenie czasu trwania stanu zapalnego i zapobieżenie rozwojowi zmian w rogówce. Należy pamiętać o konieczności utrzymania odpowiedniego dawkowania kropli, aby zmniejszyć możliwość rozwoju antybiotykooporności bakterii na stosowane leki (tab. 3).

Obecnie najskuteczniejszą grupą antybiotyków w leczeniu zapalenia spojówek są fluorochinolony IV generacji ze względu na szerokie spektrum działania, najmniejszą możliwość rozwoju antybiotykooporności (jeśli są prawidłowo stosowane) oraz penetrację do spojówki (tab. 3, 4) [3–6].

TABELA 3

Praktyczne zasady antybiotykoterapii zapalenia spojówek.

1. Nie przepisuj antybiotyków, jeżeli nie jest to konieczne.
2. Jeżeli dysponujesz wynikami badań bakteriologicznych, wybierz lek działający przeciw szczepom bakteryjnym przypuszczalnie powodującym stan zapalny (terapia celowana).
3. W przypadku braku danych o etiologii zapalenia stosuj antybiotyki najnowszej generacji (np. fluorochinolony IV generacji) ze względu na:
  - a. najszersze spektrum działania i najlepszą skuteczność
  - b. najmniejszą możliwość rozwoju antybiotykooporności.
4. Jeżeli to możliwe, unikaj stosowania antybiotyków bakteriostatycznych.
5. Zaleć odpowiednio częste stosowanie kropli/maści przez pacjenta (np. fluorochinolony 4 razy dziennie, aminoglikozydy 3 razy dziennie) – wiarygodność!
6. Staraj się wybierać krople oczne, które należy stosować jak najrzadziej.
7. Stosuj antybiotyki krótko. Unikaj długich terapii za pomocą antybiotyków (np. w zapaleniu spojówek powyżej 5–7 dni; w przypadku braku efektu terapeutycznego rozważ inną diagnozę).
8. Nigdy nie odstawiaj antybiotyków stopniowo.

TABELA 4

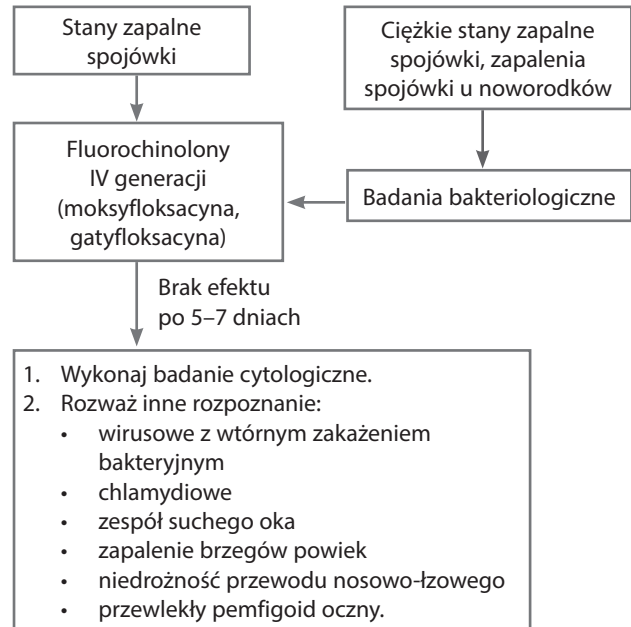
Stężenia różnych antybiotyków w spojówce, rogówce, cieczy wodnistej i ciele szklistym po miejscowym stosowaniu w postaci kropli ocznych. Na podstawie [7].

Antybiotyk	Stężenie antybiotyku w rogówce (µm/g)	Stężenie antybiotyku w spojówce (µm/g)	Stężenie antybiotyku w cieczy wodnistej (µm/ml)	Stężenie antybiotyku w ciele szklistym (µm/ml)
Moksyflokscyna	48,5	18,0	1,74–4,92	0,28
Gatyflokscyna	15,7	2,65	0,48–0,94	
Lewoflokscyna		2,54	2,89	0,03
Cyproflokscyna		2,34	2,16	0,08
Oflokscyna		1,23	0,28–1,9	0,07–0,25
Lomeflokscyna			0,23–1,54	
Norflokscyna			0,10	
Tobramycyna		1,68		
Azytromycyna	9,28	40,4	< 0,1	

Schemat leczenia bakteryjnych stanów zapalnych spojówek przedstawiono na rycinie 1.

RYCINA 1

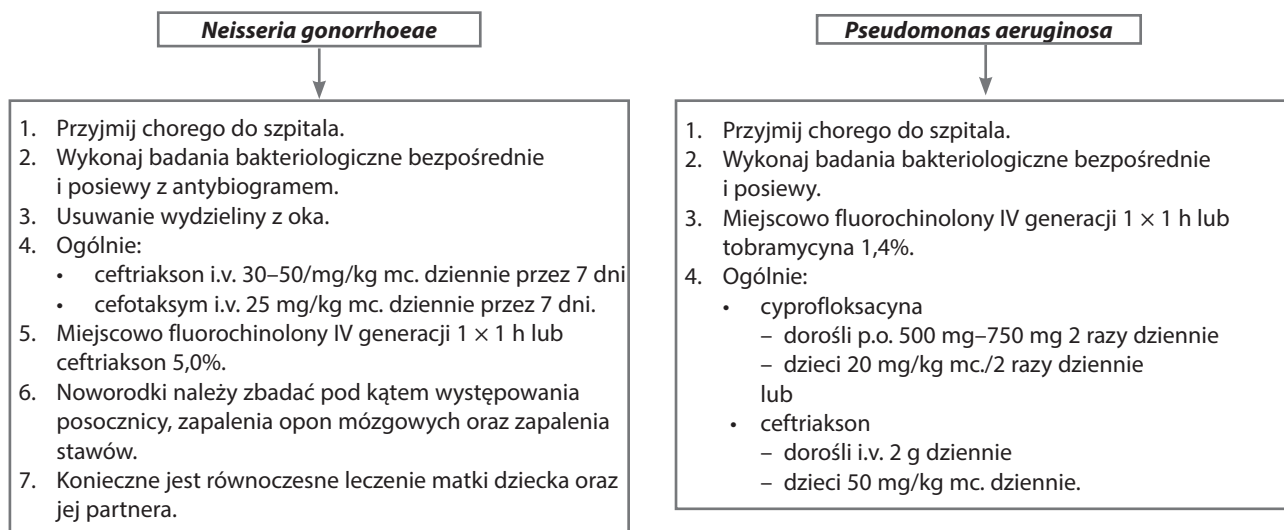
Schemat leczenia stanów zapalnych spojówek.



Zupełnie innego leczenia wymagają stany zapalne spojówek typu *hyper-acuta*, których przyczyną są najczęściej *Neisseria gonorrhoeae* lub *Pseudomonas aeruginosa*. Bakterie te mają zdolność penetracji przez nieuszkodzony nabłonek rogówki i mogą powodować ciężkie jej owrzodzenia. Schemat leczenia tych postaci zapalenia spojówki przedstawiono na rycinie 2. Celem terapii jest nie tylko skrócenie czasu trwania stanu zapalnego, lecz także zapobieżenie rozwojowi owrzodzenia rogówki.

RYCINA 2

Leczenie bakteryjnych zapaleń spojówki typu *hyper-acuta*.



Leczenie bakteryjnych zapaleń rogówki

Zapalenia bakteryjne rogówki mogą pozostawić trwałe zmiany w tkance rogówkowej (zmętnienia) oraz w komorze przedniej prowadzące do znacznego niekiedy upośledzenia widzenia. Dlatego chorzy z tym schorzeniem powinni być przyjęci na oddział okulistyczny w celu wykonania dokładnej diagnostyki oraz rozpoczęcia natychmiastowego leczenia.

Schemat leczenia bakteryjnych stanów zapalnych rogówek przedstawiono na rycinie 3.

Leczenie zaczynamy, po pobraniu materiału do badań laboratoryjnych, od zastosowania kropli zawierających fluorochinolony IV generacji co 0,5–1 h. Antybiotyki te są najskuteczniejsze ze względu na szerokie spektrum działania, najmniejszą możliwość rozwoju antybiotykooporności oraz penetrację do tkanki rogówkowej (tab. 5). Są one na ogół dostępne w każdej

RYCINA 3

Schemat leczenia bakteryjnych zapaleń rogówki.

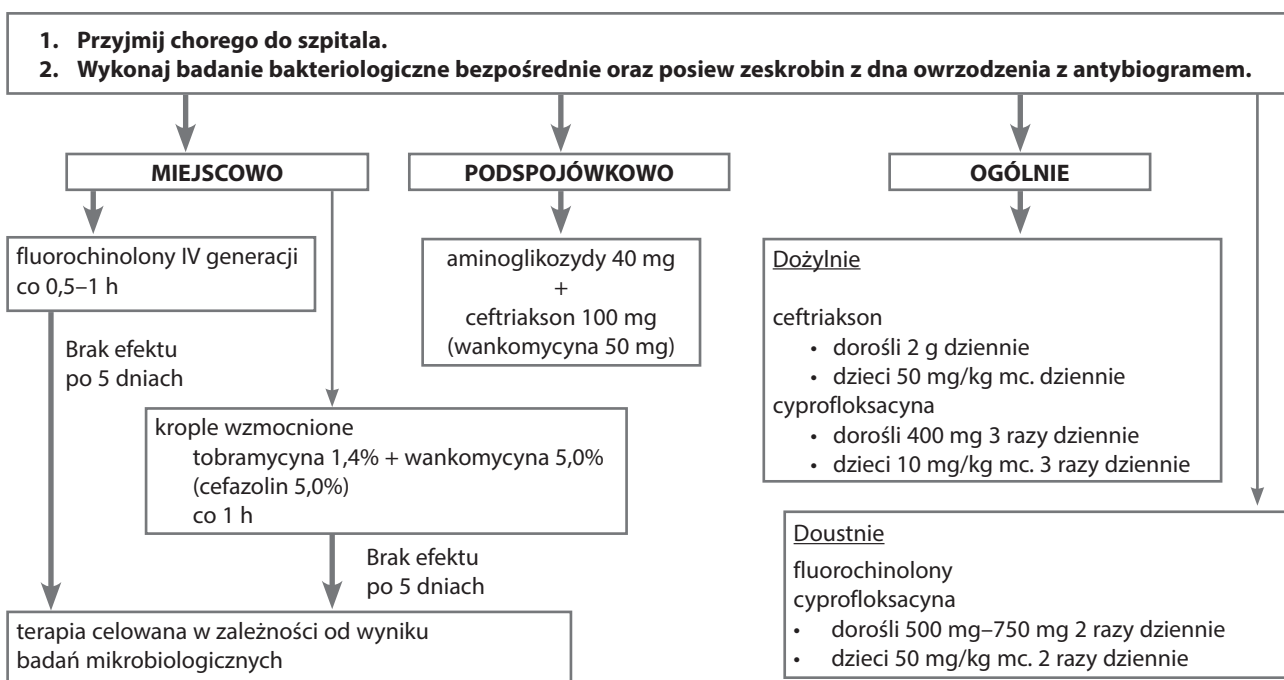


TABELA 5

Stężenia kropli wzmocnionych stosowanych w owrzodzeniach rogówki. Na podstawie [7].

Amikacyna	1,4%
Cefazolina	5,0%
Ceftriakson	5,0%
Cefuroksym	5,0%
Ceftazydym	5,0%
Gentamycyna	1,4%
Tobramycyna	1,4%
Penicylina	100 000 j./1 ml
Wankomycyna	2,5–5,0%

aptece i dlatego leczenie można zacząć od razu. Wadą tych kropli jest, że dostępne komercyjne preparaty tych antybiotyków produkowane są w stężeniach przeznaczonych głównie do leczenia zapaleń spojówek. Dlatego też lepszym rozwiązaniem jest zastosowanie kropli wzmocnionych, które mają większe stężenie. Ponieważ w momencie rozpoczęcia leczenia nie wiadomo dokładnie, jakie bakterie powodują zapalenie rogówki, konieczne jest zastosowanie kropli, które będą działały zarówno na bakterie Gram-dodatnie, jak i Gram-ujemne. Uważa się, że najskuteczniejsza jest terapia za pomocą tobramycyny w stężeniu 1,4% i wankomycyny w stężeniu 5%. Pierwszy z tych antybiotyków działa przede wszystkim na bakterie Gram-ujemne (szczególnie z rodzaju *Pseudomonas*, *Serratia* i *Haemophilus*), zaś wankomycyna głównie na bakterie Gram-dodatnie (paciorkowce i gronkowce, w tym MRSA). W ten sposób spektrum działania tych antybiotyków będzie obejmowało większość bakterii, które powodują zapalenie rogówki (patrz wyżej). W przypadku braku wankomycyny można zastosować krople cefazolinowe 5%, który to antybiotyk ma podobne, aczkolwiek węższe spektrum działania. W przypadku większych owrzodzeń rogówki konieczne jest zastosowanie antybiotyków w iniekcjach pod spojówkę, np. aminoglikozydy w dawce 40 mg i ceftriakson w dawce 100 mg lub wankomycynę w dawce 50 mg (tab. 6). U większości chorych z zapaleniami rogówki wskazane jest również podanie antybiotyku dożylnie (preferowane) lub doustnie (ryc. 3).

### Piśmiennictwo

1. Petricek I, Prost M, Popova A. The differential diagnosis of red eye: A survey of medical practitioners from Eastern Europe and the Middle East. *Ophthalmologica* 2006; 220: 229-237.
2. Prost M, Semczuk K. Antybiotykooporność szczepów bakteryjnych worka spojówkowego u dzieci. *Klin Oczna* 2005; 107: 418-420.
3. Ta CN, Chang RT, Singh K, et al. Antibiotic resistance patterns of ocular bacterial flora. *Ophthalmology* 2003; 110: 1946-1951.
4. Hwang DG. Fluoroquinolone resistance in ophthalmology and the potential role for newer ophthalmic fluoroquinolones. *Surv Ophthalmol* 2004; 49(suppl 2): S79-S83.
5. Blondeau JM. Fluoroquinolones: Mechanism of action, classification, and development of resistance. *Surv Ophthalmol* 2004; 49(suppl 2): S73-S78.
6. Prost M. Podstawy antybiotykoterapii schorzeń powierzchni oka. *OphthaTherapy. Terapie w Okulistyce* 2014; 1(1): 26-32.
7. Filipek B, Prost M. Leki stosowane w leczeniu chorób infekcyjnych oczu. W: Prost M, Jachowicz R, Nowak JZ (ed). *Kliniczna farmakologia okulistyka*. Edra Urban & Partner, Wrocław 2016.

U chorych z wysiękiem ropnym do komory przedniej należy wykonać iniekcje antybiotyków do komory przedniej (tab. 7).

TABELA 6

Dawki antybiotyków stosowane w iniekcjach pod spojówkę. Na podstawie [7].

Amikacyna	40 mg/ml
Ampicylina	100 mg/ml
Bacytracyna	10 000 j./ml
Cefazolina	100 mg/ml
Ceftriakson	100 mg/ml
Cefuroksym	100 mg/ml
Ceftazydym	100 mg/ml
Gentamycyna	40 mg/ml
Klindamycyna	36 mg/ml
Metycylina	100 mg/ml
Penicylina	1 000 000 j./ml
Spiramycyna	10–20 mg/ml
Tobramycyna	40 mg/ml
Wankomycyna	50 mg/ml

TABELA 7

Dawki antybiotyków stosowane w iniekcjach do komory przedniej. Na podstawie [7].

Cefuroksym	1 mg/0,1 ml
Ceftazydym	1 mg/0,1 ml
Gentamycyna	0,04 mg/0,1 ml
Moksyflokscyna	0,1 mg/0,1 ml
Tobramycyna	0,04 mg/0,1 ml
Wankomycyna	1 mg/0,1 ml
Wankomycyna	10–50 µg/ml płynu infuzyjnego (podawana w stałej infuzji)

**ADRES DO KORESPONDENCJI**  
**prof. dr hab. n. med. Marek E. Prost**

Klinika Okulistyczna,  
Wojskowy Instytut Medycyny Lotniczej  
01-755 Warszawa, ul. Krasińskiego 54/56