

Chlamydiowe zapalenie spojówki i rogówki – wytyczne terapeutyczne

Chlamydial conjunctivitis and keratitis – therapeutic guidelines

Marek E. Prost

Klinika Okulistyczna, Wojskowy Instytut Medycyny Lotniczej w Warszawie
Kierownik Kliniki: prof. dr hab. n. med. Marek E. Prost



NAJWAŻNIEJSZE

Chlamydiowe zapalenie spojówek występuje o wiele częściej, niż jest diagnozowane.

HIGHLIGHTS

Chlamydial conjunctivitis occurs much more frequent than it is diagnosed.

STRESZCZENIE

Celem pracy jest omówienie możliwości diagnostyki i leczenia chlamydiovych stanów zapalnych spojówki i rogówki.

Słowa kluczowe: chlamydiowe zapalenie spojówek, chlamydiowe zapalenie rogówki, diagnostyka, leczenie

ABSTRACT

The aim of the study is to present the possibilities of diagnosis and treatment of chlamydial conjunctivitis and keratitis.

Key words: chlamydial conjunctivitis, chlamydial keratitis, diagnosis, treatment

PRZYCZYNY CHLAMYDIOWYCH ZAPALEŃ SPOJÓWKI I ROGÓWKI

Chlamydie to bardzo małe, Gram-ujemne bakterie wewnątrzkomórkowe, które wykorzystują procesy metaboliczne komórki gospodarza do własnej biosyntezy. Trzy gatunki są patogenne dla ludzi (*C. trachomatis*, *C. pneumoniae* i *C. psittaci*), przy czym tylko pierwszy z nich powoduje m.in. zakażenia przedniego odcinka oka w postaci zapalenia spojówki i rogówki. Schorzenie to występuje u młodych, aktywnych seksualnie osób i jest przekazywane drogą płciową lub przez autozakażenie z własnych narządów płciowych drogą rąk. Jego objawami są: śluzowo-ropna wydzielina i odczyn grudkowy spojówek, szczególnie w załamku dolnym. Typowy jest bardzo przewlekły przebieg z okresami zaostrzeń i remisji. U części chorych może dojść do zapalenia rogówki w jej górnej części z wytworzeniem łuszczyki (podnabłonkowa proliferacja tkanki włóknisto-naczyniowej). Jeżeli zajmie ona centralną część rogówki, może spowodować pogorszenie ostrości wzroku. Przyuszne węzły chłonne są powiększone i bolesne. Zapaleniu spojówek zazwyczaj towarzyszy zapalenie pochwy i szyjki macicy u kobiet oraz cewki moczowej (czasami bezobjawowo) u mężczyzn.

Specjalną postacią zakażeń chlamydii jest zapalenie spojówki i rogówki u noworodków. Występuje ono u 2–6% tych dzieci i spowodowane jest zakażeniem oczu w czasie porodu w trakcie przejścia przez drogi rodne chorej matki. Pierwsze objawy pojawiają się między 5. a 14. dniem życia pod postacią ostrego zapalenia ze śluzowo-ropną wydzieliną, bez odczynu grudkowego (brak podspojówkowej tkanki limfatycznej przed 3. m.ż.), oraz dość dużego obrzęku powiek. Rzadko mogą rozwinąć się błony na spojówce oraz zapalenie rogówki prowadzące do rozwoju łuszczyki i zmętnienia rogówki. Zapaleniu spojówek może towarzyszyć zapalenie płuc, nosa, krtani i ucha.

DIAGNOSTYKA CHLAMYDIOWYCH ZAPALEŃ SPOJÓWKI I ROGÓWKI

Rozpoznanie zazwyczaj ustala się w oparciu o wywiad i badania oczu (przewlekły, grudkowy stan zapalny ze śluzowo-ropną wydzieliną trwający dłużej niż 3 tygodnie). W celu jego potwierdzenia należy wykonać badania wydzieliny z worka spojówkowego i narządów płciowych oraz testy immunologiczne krwi (tab. 1).

Rozpoznanie infekcji jest trudne, wymaga zastosowania specjalistycznych i kosztownych badań, dlatego obecnie w Polsce niewiele laboratoriów wykonuje niezbędne testy.

Mimo że diagnostyka zakażeń chlamydii w ostatnich latach znacznie się poprawiła, to ocenia się, iż choroba ta występuje o wiele częściej, niż jest diagnozowana.

TABELA 1

Diagnostyka chlamydii zakażeń spojówki i rogówki.

1. Testy wydzieliny z worka spojówkowego
 - A. Testy DNA (PCR, LCR)
 - B. Testy immunoenzymatyczne (EIA)
 - C. Immunofluorescencja bezpośrednia (DFA)
2. Cytologia zeszkrobiny ze spojówki (bazofilne ciała Halberstaedtera-von Provaszka w komórkach nabłonka spojówki lub komórkach hodowli komórkowej)
3. Testy wydzieliny z narządów płciowych
 - A. Testy DNA (PCR, LCR)
 - B. Testy immunoenzymatyczne (EIA)
 - C. Immunofluorescencja bezpośrednia (DFA)
4. Testy immunologiczne krwi – przeciwciała IgM, IgG (ELISA)

LECZENIE

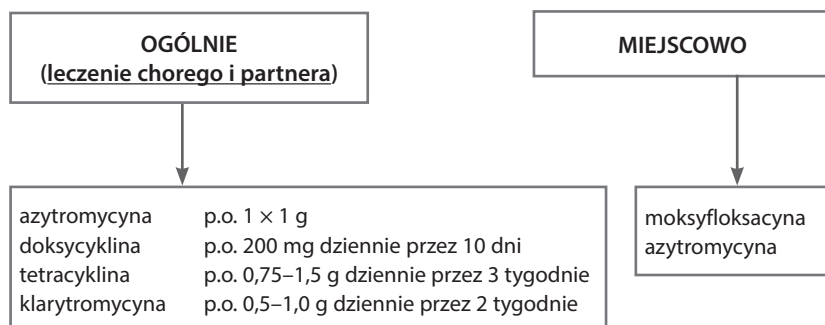
Ponieważ chlamydie są bakteriami wewnątrzkomórkowymi, w leczeniu powodowanych przez nie zakażeń wykorzystuje się antybiotyki, które charakteryzują się bardzo dobrą penetracją do wnętrza komórek. Należy pamiętać, że zapalenia spojówki i rogówki są tylko jednym z objawów ogólnego zakażenia chlamydiami, wywołującego również stany zapalne układu moczowo-płciowego u dorosłych oraz płuc, nosa, krtani i ucha u noworodków, i dlatego podstawowym leczeniem jest leczenie ogólne. Polega ono na doustnym podawaniu azytromycyny (jednorazowo 1 g), tetracykliny (0,75–1,5 g dziennie w dawkach podzielonych co 6 h przez 3 tygodnie), doksycykliny (200 mg dziennie w 2 dawkach podzielonych przez 10 dni) lub klarytromycyny (0,5–1,0 g dziennie w 2 dawkach podzielonych przez 14 dni). Azytromycyna jest lekiem z wyboru ze względu na prostotę jej stosowania, długi okres półtrwania i dobrą penetrację do komórek oraz fagocytów i granulocytów [1]. Dodatkowo podaje się miejscowo moksyflokscynę w postaci kropli do oczu 0,5% lub krople azytromycynowe 1,5% (ryc. 1). Powinny być one jednak stosowane razem z leczeniem ogólnym. Należy pamiętać, że zakażenia chlamydiami są przenoszone drogą płciową i dlatego należy je traktować jako chorobę weneryczną, a więc leczeniem powinien być objęty również partner osoby chorej, zaś w przypadku noworodków – matka dziecka i jej partner.

W chlamydii zapaleniu spojówek u noworodków stosuje się erytromycynę w dawce 50 mg/kg mc. dziennie w 4 podzielonych dawkach przez 2 tygodnie bądź azytromycynę w dawce 10 mg/kg mc. raz dziennie przez 3 dni lub 10 mg/kg mc. raz dziennie w pierwszym dniu leczenia i 5 mg/kg mc. przez 4 dni. Ponadto podaje się miejscowo moksyflokscynę lub azytromycynę w postaci kropli do oczu.

Chlamydiowe zapalenie rogówki leczy się podobnie jak zapalenie spojówek, z tym że od drugiego dnia leczenia (po nasyceniu tkanek antybiotykiem) dodatkowo stosuje się krople glikokortykosteroidowe do worka spojówkowego (ryc. 2).

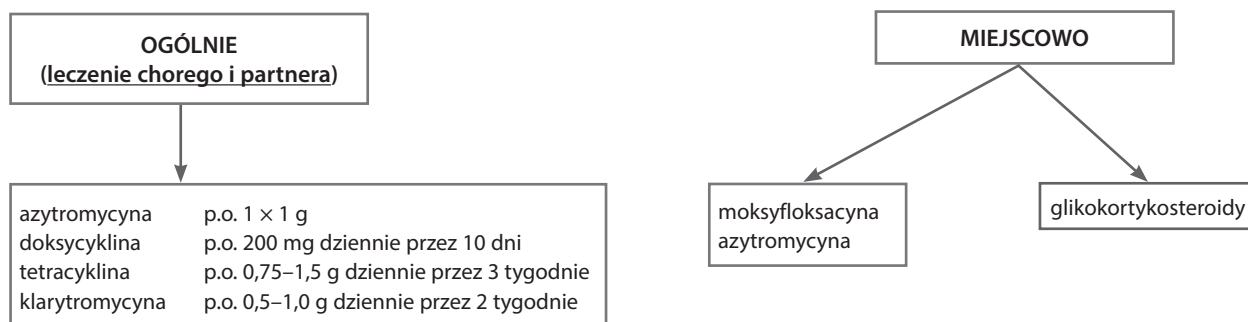
RYCINA 1

Leczenie chłamydiowych zapaleń spojówki.



RYCINA 2

Leczenie chłamydiowych zapaleń rogówki.



ADRES DO KORESPONDENCJI
prof. dr hab. n. med. Marek E. Prost
Klinika Okulistyczna,
Wojskowy Instytut Medycyny Lotniczej
01-755 Warszawa, ul. Krasińskiego 54/56

Piśmiennictwo

1. Filipek B, Prost M. Leki stosowane w leczeniu chorób infekcyjnych oczu. W: Prost M, Jachowicz R, Nowak JZ (ed). Kliniczna farmakologia okulistyka. Edra Urban & Partner, Wrocław 2016.