

Demodekoza oczna – współczesny problem kliniczny


Ocular demodicosis – a contemporary clinical condition

Jaromir Wasyluk^{1,2}, Małgorzata Krajewska², Katarzyna Czarzasta^{2,3}

¹Klinika Okulistyczna, Wojskowy Instytut Medycyny Lotniczej w Warszawie
Kierownik Kliniki: prof. dr hab. n. med. Marek E. Prost

²Centrum Okulistyczne OPTIMUM w Warszawie

³Zakład Fizjologii Doświadczalnej i Klinicznej, Laboratorium Badań Przedklinicznych, Warszawski Uniwersytet Medyczny
Kierownik: prof. dr hab. n. med. Agnieszka Cudnoch-Jędrzejewska



NAJWAŻNIEJSZE

Zakażenie nużeńcem (demodekoza) staje się coraz powszechniejszym problemem okulistycznym. Leczenie jest przewlekłe i w zamierzeniu ma przede wszystkim prowadzić do złagodzenia objawów klinicznych, a nie do całkowitej eradykacji tego roztocza.

HIGHLIGHTS

Demodex infestation (ocular demodicosis) is becoming more and more common ophthalmological issue. This condition requires long-term therapy, aimed mostly to relieve patient from the ocular symptoms, rather than to totally eradicate these mites.

STRESZCZENIE

Zakażenie nużeńcem jest coraz powszechniejszym problemem okulistycznym, narastającym wraz z wiekiem. Jedną z przyczyn coraz częstszego występowania nużycy jest m.in. postępujące starzenie się społeczeństwa. Zakażenia u ludzi wywołują 2 typy tego roztocza: *Demodex brevis* (gruczoły Meiboma) i *Demodex folliculorum* (mieszki włosowe). Rozpoznanie powinno być zawsze potwierdzone przez szczegółowe badanie mikrobiologiczne rzęs, określające ilościowo obecność jaj, larw i dorosłych osobników *Demodex*. Nie istnieje jednoznaczny, zatwierdzony przez gremia naukowe schemat terapeutyczny leczenia zakażenia nużeńcem.

W 2017 r. zespół ekspertów Polskiego Towarzystwa Okulistycznego zaproponował wytyczne leczenia nużycy ocznej obejmujące zestaw zaleceń odnoszących się zarówno do stosowania poszczególnych preparatów, jak i do kluczowej w tym przypadku higieny powiek. Leczenie omawianej przypadłości jest przewlekłe i nie zawsze satysfakcjonujące, jednak celem terapii powinno być przede wszystkim uwolnienie pacjenta od uciążliwych, nawracających dolegliwości okulistycznych, a nie całkowita eradykacja roztocza, które bytuje u wielu osób jako nieszkodliwy komensal.

Słowa kluczowe: nużeniec, nużycza oczna, zapalenie brzegów powiek

ABSTRACT

Demodex ocular infestation becomes more and more common ophthalmological problem, with incidence increasing with age. One of the reasons of growing morbidity is probably the general aging problem of the society. There are 2 different *Demodex* species, being pathogenetic factors in human: *Demodex brevis* (Meibomian gland infections) and *Demodex folliculorum* (ciliary glands infestations). The diagnosis of the disease should always be confirmed by thorough microbiological microscopic examination of eyelashes, specifying the count of eggs, larves and grown mites. There is no existing unequivocal and standardized therapeutic algorithm in ocular demodicosis, accepted widely by scientific bodies worldwide.

In the year 2017 group of experts of Polish Ophthalmological Society adopted the general guidelines in *Demodex* infestation therapy, dealing with particular medications as well as with different ways of obeying the eyelids hygiene rules. The demodicosis therapy must be persistent, although being not always completely satisfactory. Its' aim is to relieve patient from recurrent ocular symptoms, rather than to fully eradicate mites, existing sometimes only as the harmless commensals in patients.

Key words: *Demodex* spp., ocular demodicosis, blepharitis

WPROWADZENIE

Problematyka zakażeń nużeńcem jeszcze 20 lat temu była w Polsce domeną zainteresowań głównie lekarzy weterynarii, jako że choroba ta u zwierząt domowych może mieć letalny przebieg. I choć pierwsze doniesienia wskazujące na możliwość zakażenia się tym roztoczem przez człowieka przypadają na koniec lat 50. ubiegłego wieku, to dopiero w ostatnim czasie pojawiło się więcej badań i publikacji na ten temat [1], który można obecnie zaliczyć do okulistycznych *hot topics*.

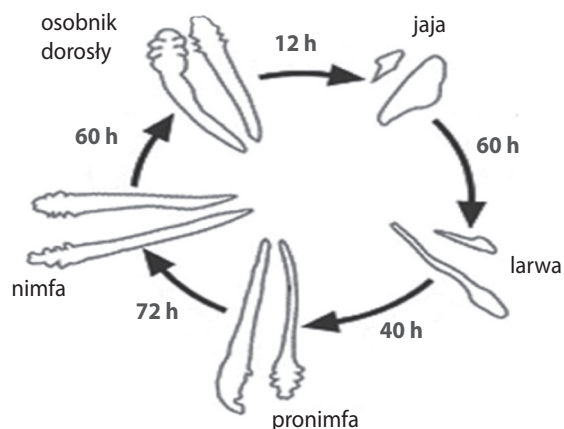
Po raz pierwszy nużeńca opisał niemiecki dermatolog Gustav Simon w 1842 r., a powiązanie *Demodex* z zapaleniem brzegów powiek jako pierwszy zasugerowali okuliści Post i Juhlin w publikacji z roku 1963 [2]. Systematycznie nużeniec należy do typu stawonogów, gromady pajęczaków i rzędu roztoczy. Bytuje on w mieszkach włosowych i gruczołach łojowych ludzi i zwierząt, żywiąc się lipidami, złuszczonego nabłonkiem i łojem skórny. Może się przenosić przez kontakt bezpośredni (osobniki dorosłe), a także wraz z kurzem (jaja). Roztocze to ma zdolność samodzielnego przemieszczania się z szybkością ok. 8–16 mm/h, choć dotyczy to tylko samców. Ciekawostką jest też występowanie u nużeńców negatywnej fototaksji, a więc uaktywniania się i migracji w porze nocnej.

Opisano ponad 100 gatunków nużeńców, jednak dla infestacji występujących u człowieka istotne są jedynie 2 z nich: *Demodex brevis*, bytujący w gruczołach łojowych Meiboma, oraz *Demodex folliculorum*, zasiedlający mieszki włosowe. Co ważne, nużeńce są gatunkowo swoiste, tzn. nie można zarazić się nimi od zwierząt. Jak wspomniano powyżej, dla psów i kotów nużycza bywa śmiertelna.

Cykl życiowy nużeńców wynosi 18–24 dni i składa się z kolejnych stadiów: osobnik dorosły – jajo – larwa – pronimfa – nimfa – osobnik dorosły (ryc. 1).

RYCINA 1

Cykl życiowy nużeńców.



Zakażenie nużeńcami oraz towarzyszące mu choroby aparatu ochronnego i powierzchni oka stanowią częsty, ale bagatelizowany problem w naszej codziennej okulistycznej praktyce [3–5]. Nużeńce występują na brzegach powiek i skórze twarzy bardzo powszechnie (w niektórych badaniach DNA *Demodex* wykrywano nawet u 100% populacji > 18. r.ż., co świadczy o przebytych kontaktach pacjentów z tym roztoczem [6]). Według badań krajowych liczba osób zakażonych nużeńcami wzrasta wraz z wiekiem, a problem

dotyczy ponad 80% populacji powyżej 70. r.ż. [7]. Z naszego, okulistycznego punktu widzenia nużeńcowe zapalenie brzegów powiek (demodekoza oczna) występuje najczęściej u osób dorosłych, po 45. r.ż. (dzieci praktycznie nie chorują, wyjątkiem są te poddane immunosupresji [8, 9]). Objawy miejscowe wywołwane obecnością nużeńców mogą się wiązać z:

- drażnieniem wywołanym przez antygeny nużeńca (chityna) oraz jego produkty przemiany materii
- zaczerwienieniem ujęść gruczołów powiekowych przez nużeńce, keratynę i złuszczone nabłonek
- obecnością specyficznych bakterii, bytujących na powierzchni roztoczy – *Bacillus oleronius* zawleczonych do gruczołów powiekowych.

W zależności od warunków miejscowych (indywidualna podatność, odporność, reaktywność alergiczna) *Demodex* może być komensalem albo pasożytem [10]. U wielu ludzi jego obecność nie wywołuje żadnych istotnych objawów klinicznych, u innych zaś nawet niewielka infestacja prowadzi do różnego rodzaju komplikacji. Większą częstotliwość zakażeń i większe nasilenie objawów notuje się u chorych z łojotokiem, łojotokowym zapaleniem skóry, cukrzycą i innymi zespołami metabolicznymi oraz z niedoborami odporności (np. stosujących leki immunosupresyjne). Podkreślane przez jednych badaczy powiązanie niektórych chorób dermatologicznych i okulistycznych z obecnością nużeńców bywa podważane w literaturze przez innych. Tak czy inaczej wśród chorób, z których patofizjologią obecność nużeńców może być powiązana, wymienia się najczęściej:

- jęczmienie i gradówki [11, 12]
- dysfunkcję gruczołów Meiboma [13]
- zespół suchego oka
- przewlekłe nawracające zapalenie spojówek
- skrzydlik [14]
- epitheliopatię rogówki
- trądzik różowaty [15]
- zapalenie mieszków włosowych skóry twarzy
- nietolerancję soczewek kontaktowych [16].

Zakażenie często dotyczy nie tylko powiek, zajęta bywa też jednocześnie skóra twarzy i innych okolic ciała – mogą to być zakażenia zarówno pierwotne, jak i wtórne. Dla nas, okulistów, najważniejszym powikłaniem infestacji pozostaje zapalenie brzegów powiek [17, 18]. Główne objawy *blepharitis* na tle zakażenia nużeńcem to: zaczerwienienie i obrzęk brzegów powiek z charakterystycznymi „końierzami” z materiału złuszczeniowego obejmującymi nasadę rzęs, świąd i dyskomfort, zadrażnienie spojówkowe z wodnistą lub śluzową wydzieliną, wtórne zakażenia powiek (jęczmienie, gradówki) i spojówek oraz epitheliopatia rogówki, powodująca łzawienie i światłowstręt. Objawy za-

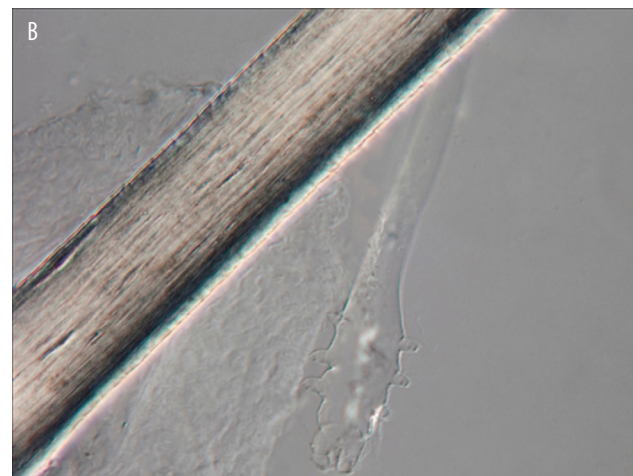
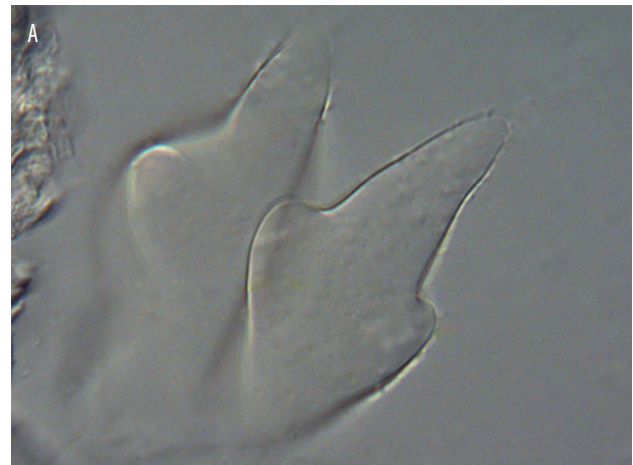palne charakteryzują się nawracającym przewlekłym przebiegiem z okresami zaostrzeń i remisji.


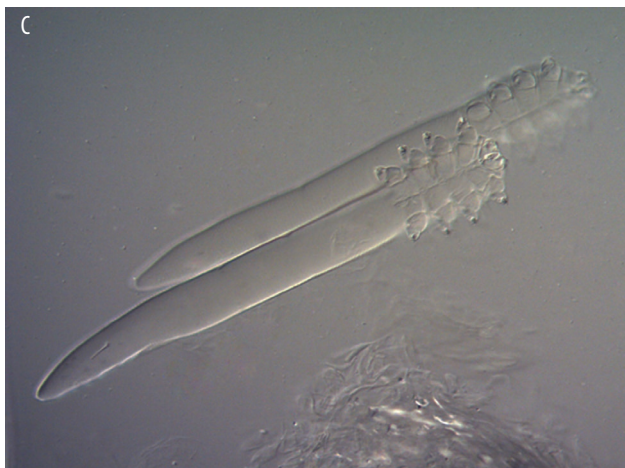
DIAGNOSTYKA

W rozpoznawaniu nużycy powiek największe znaczenie ma specjalistyczne badanie mikroskopowe rzęs pobranych od pacjenta, z uwidocznieniem i określeniem liczby różnych stadiów rozwojowych *Demodex* – jaj, larw i osobników dorosłych (ryc. 2). Preparat można, oprócz badania bezpośredniego, utrwalić i wysłać na badanie do ośrodka referencyjnego. Ważne jest też zebranie wywiadu co do subiektywnych dolegliwości, a także towarzyszących chorób okulistycznych i ogólnych.

RYCINA 2

Obraz mikroskopowy nużeńców. A. Jaja. B. Larwa. C, D. Osobniki dorosłe (zdjęcia udostępnione dzięki uprzejmości dr n. med. Aleksandry Sędzikowskiej).





LECZENIE

Zarówno w Polsce, pozostałych krajach Europy, jak i w USA nie ma jednolitego zatwierdzonego schematu leczenia infekcji nużeńcem. W 2017 r. zespół ekspertów Polskiego Towarzystwa Okulistycznego (złożony z okulistów i mikrobiologów) zaproponował ogólne wytyczne mające pomóc lekarzom w ukierunkowaniu terapii nużycy [19]. W ostatnich latach próbowano stosować szereg różnych preparatów, głównie miejscowych, jednak działania niepożądane w przewlekłym stosowaniu często dominowały nad korzyściami klinicznymi. Były to zarówno preparaty oczne, jak i leki nieokulistyczne (dermatologiczne, przeciwpasożytnicze), np. metronidazol, iwermektyna i związki rtęci [20, 21], a także preparaty recepturowe i substancje zarejestrowane jedynie jako produkty medyczne.

Kluczową rolę w terapii nużycy odgrywa sumienna i stała higiena powiek, najlepiej z zastosowaniem produktów zawierających wyciągi z olejków eterycznych (drzewo herbaciane, szalwia, aloes), których biobójcze działanie wobec *Demodex* podkreślały badania naukowe [22–25]. Substancje te, choć niewykazujące 100-procentowej skuteczności,

wywołują, co istotne, znikomą liczbę działań niepożądanych, dzięki czemu mogą być z powodzeniem stosowane przewlekłe.

Substancje lecznicze wdrażane obecnie w terapii nużycy to:

- 5–50% olejek z drzewa herbacianego (*tea tree oil*) lub izolowany 4-terpineol (gotowe preparaty lub leki recepturowe) stosowane przez 4–6 tygodni z przerwami w kolejnych cyklach (nie zaleca się samodzielnego przygotowywania roztworów przez pacjenta ze względu na ryzyko podrażnienia lub uszkodzenia spojówek i rogówki, czysty olej z drzewa herbacianego jest silnie toksyczny)
- okulistyczne płyny, żele, nasączone substancją czynną chusteczki do powiek na bazie innych olejków eterycznych – głównie z szalwii hiszpańskiej, aloesu, mentolu
- metronidazol 0,5–2% – maść oczna (konieczna ok. 2-miesięczna terapia)
- tlenek rtęci w postaci maści ocznej 1–2% (brak zarejestrowanych preparatów), czas leczenia nie dłuższy niż 6 tygodni ze względu na toksyczne działanie rtęci
- permetryna 5% – maść (brak zarejestrowanego leku okulistycznego)
- iwermektyna 1% – maść (brak zarejestrowanego leku okulistycznego, można rozważyć leczenie preparatem doustnym)
- dodatkowo, w przypadkach koinfekcji bakteryjnej, antybiotyk i/lub glikokortykosteroid miejscowo
- krople nawilżające do oczu (bez konserwantów).

W czasie terapii należy wziąć pod uwagę, że nużeńce charakteryzują się dużą opornością na preparaty przeciwpasożytnicze, przeciwbakteryjne, przeciwzapalne oraz łączone. Jest to powód częstych niepowodzeń terapeutycznych, długotrwałego leczenia oraz występowania skutków ubocznych przewlekłego stosowania leków. Pacjenci powinni się pojawiać na okresowych kontrolach stanu powiek raz na 6 miesięcy i przy tej okazji sprawdzać również obecność nużeńców w badaniu mikrobiologicznym.

Artykuł stanowi streszczenie wykładu pod tym samym tytułem, wygłoszonego przez autora na XIV Międzynarodowej Konferencji „Czerwone Oko” (Warszawa, 10.03.2018).

ADRES DO KORESPONDENCJI

dr n. med. Jaromir Wasyluk

Klinika Okulistyczna,

Wojskowy Instytut Medycyny Lotniczej

01-755 Warszawa, ul. Krasińskiego 54/56

e-mail: jwasyluk@wiml.waw.pl

Piśmiennictwo

1. Chen W, Plewig G. Human demodexosis: revisit and proposed classification. *Br J Dermatol* 2014; 170(6): 1219-1225.
2. Post CE, Juhlin E. Demodex folliculorum and blepharitis. *Arch Dermatol* 1963; 88: 298-302.
3. Nicholls SG, Oakley CL, Tan A, et al. Demodex species in human ocular disease: new clinicopathological aspects. *Int Ophthalmol* 2017; 37(1): 303-312.
4. Lacey N, Kavanagh K, Tseng SCG. Under the lash: Demodex mites in human diseases. *Biochem (Lond)* 2009; 31(4): 2-6.
5. Sędzikowska A, Osęka M, Skopiński P. Ocular Demodicosis as a Potential Cause of Ocular Surface Inflammation. *Cornea* 2017; 36(suppl 1): S9-S14. DOI: 10.1097/ICO.0000000000001361.
6. Thoemmes MS, Fergus DJ, Urban J, et al. Ubiquity and diversity of human-associated Demodex mites. *PLoS One* 2014; 9(8): e106265. DOI: 10.1371/journal.pone.0106265.
7. Garbacewicz A, Udziela M, Grytner-Ziecina B, et al. Demodex infections in general Polish population, in patients suffering from blepharitis, and among people who work with microscopes. *Klin Oczna* 2010; 112(10-12): 307-310.
8. Herron MD, O'Reilly MA, Vanderhooft SL, et al. Refractory Demodex folliculitis in five children with acute lymphoblastic leukemia. *Pediatr Dermatol* 2005; 22(5): 407-411.
9. Ivy SP, Mackall CL, Gore L, et al. Demodicidosis in childhood acute lymphoblastic leukemia: an opportunistic infection occurring with immunosuppression. *J Pediatr* 1995; 127(5): 751-754.
10. Cogen AL, Nizet V, Gallo RL. Skin microbiota: a source of disease or defence? *Br J Dermatol* 2008; 158: 442-455.
11. Liang L, Ding X, Tseng SC. High prevalence of demodex brevis infestation in chalazia. *Am J Ophthalmol* 2014; 157(2): 342-348. e1. DOI: 10.1016/j.ajo.2013.09.031.
12. Tarkowski W, Owczyńska M, Błaszczuk-Tyszka A, et al. Demodex mites as potential etiological factor in chalazion – a study in Poland. *Acta Parasitol* 2015; 60(4): 777-783. DOI: 10.1515/ap-2015-0110.
13. Zhang XB, Ding YH, He W. The association between demodex infestation and ocular surface manifestations in meibomian gland dysfunction. *Int J Ophthalmol* 2018; 11(4): 589-592. DOI: 10.18240/ijo.2018.04.08.
14. Tarkowski W, Moneta-Wielgoś J, Młocicki D. Do Demodex mites play a role in pterygium development? *Med Hypotheses* 2017; 98: 6-10. DOI: 10.1016/j.mehy.2016.09.003.
15. Lacey N, Russell-Hallinan A, Zouboulis CC, et al. Demodex mites modulate sebocyte immune reaction: Possible role in the pathogenesis of rosacea. *Br J Dermatol* 2018. DOI: 10.1111/bjd.16540 [Epub ahead of print].
16. Tarkowski W, Moneta-Wielgoś J, Młocicki D. Demodex sp. as a Potential Cause of the Abandonment of Soft Contact Lenses by Their Existing Users. *Biomed Res Int* 2015; 2015: 259109. DOI: 10.1155/2015/259109.
17. Czepita D, Kuźna-Grygiel W, Czepita M, et al. Demodex folliculorum and Demodex brevis as a cause of chronic marginal blepharitis. *Ann Acad Med Stetin* 2007; 53(1): 63-67.
18. Szkaradkiewicz A, Chudzicka-Strugała I, Karpiński TM, et al. Bacillus oleronius and Demodex mite infestation in patients with chronic blepharitis. *Clin Microbiol Infect* 2012; 18(10): 1020-1025.
19. Polskie Towarzystwo Okulistyczne. Postępowanie w demodekozie ocznej [online: <https://pto.com.pl/wytyczne>; 15.03.2017].
20. Salem DA, El-Shazly A, Nabih N, et al. Evaluation of the efficacy of oral ivermectin in comparison with ivermectin-metronidazole combined therapy in the treatment of ocular and skin lesions of Demodex folliculorum. *Int J Infect Dis* 2013; 17(5): 343-347.
21. Sędzikowska A. Demodekoza – patofizjologia, leczenie oraz ocena skuteczności terapii z zastosowaniem maści z metronidazolem oraz maści z tlenkiem rtęci. *OphthaTherapy* 2014; 2(2): 108-113.
22. Krajewska M, Wasyluk J, Sędzikowska A, et al. Ocena skuteczności i bezpieczeństwa preparatów Demoxoft Lipożel i Demoxoft stosowanych u chorych na nużeńcowe zapalenie brzegów powiek – wyniki wstępne. *Okulistyka* 2013; wyd. spec. październik: 9-11.
23. Tighe S, Gao YY, Tseng SC. Terpinen-4-ol is the Most Active Ingredient of Tea Tree Oil to Kill Demodex Mites. *Transl Vis Sci Technol* 2013; 2(7): 2.
24. Lam NSK, Long XX, Griffin RC, et al. Can the tea tree oil (Australian native plant: Melaleuca alternifolia Cheel) be an alternative treatment for human demodicosis on skin? *Parasitology* 2018: 1-11. DOI: 10.1017/S0031182018000495 [Epub ahead of print].
25. Gao YY, Di Pascuale MA, Elizondo A, et al. Clinical treatment of ocular demodexosis by lid scrub with tea tree oil. *Cornea* 2007; 26(2): 136-143.