10.24292/01.OT.sup1310518.06

Inne choroby pasożytnicze przedniego odcinka oka

Other parasite diseases of anterior segment of the eye

Magdalena Dalz[1], Marcin Stopa[1], Jaromir Wasyluk[2], Marek E. Prost[2]

[1] Klinika Chorób Oczu, Katedra Chorób Oczu i Optometrii; Szpital Kliniczny im. Heliodora Święcickiego, Uniwersytet Medyczny im. Karola Marcinkowskiego w Poznaniu
Kierownik Kliniki: dr hab. n. med. Marcin Stopa

[2] Klinika Okulistyczna, Wojskowy Instytut Medycyny Lotniczej w Warszawie
Kierownik Kliniki: prof. dr hab. n. med. Marek E. Prost

STRESZCZENIE

Turystyka egzotyczna dostarcza nam wiele radości, ale może się również wiązać z poważnymi powikłaniami ze strony narządu wzroku. Pasożyty rozwijają się w organizmie przez wiele miesięcy, a nawet lat, zanim wywołają określone objawy zakażenia. Zapalenie przedniego odcinka może się wiązać ze spożyciem zanieczyszczonego pożywienia, z ukąszeniem przez zakażonego owada lub bezpośrednim kontaktem podrażnionego oka z pasożytem. Do powikłań infestacji pasożytami ze strony przedniego odcinka oka zaliczamy: zapalenie tkanek oczodołu (niekiedy z uczuciem ciała obcego wynikającym z obecności dojrzałego osobnika), zapalenie rogówki, przekrwienie, świąd i zapalenie spojówek, obecność pasożyta pod spojówką lub w komorze przedniej, zapalenie błony naczyniowej, ropostek, krwistek oraz zaniki tęczówki. W diagnostyce różnicowej nietypowego klinicznie zapalenia przedniego odcinka należy uwzględnić zakażenie pasożytami nawet w przypadku, gdy pacjent nie przebywał w obszarach endemicznych, zakażenie pasożytem może bowiem nastąpić w wyniku kontaktu z wektorem uwolnionym po transporcie lotniczym lub morskim.

Słowa kluczowe: gnatostomoza, loaoza, cystycerkoza, akantameboza, difilarioza

ABSTRACT

Exotic tourism provides us with a lot of fun, but it can also be associated with serious eye complications. Parasites develop in the body for many months or even years before they cause specific symptoms of infection. Inflammation of the anterior segment may be associated with the consumption of contaminated food, bite by an infected insect or direct contact of the irritated eye with the parasite. Complications with parasites from the anterior segment of the eye include: orbital tissue inflammation (sometimes with the feeling of a foreign body resulting from the presence of a mature parasite), keratitis, hyperemia, pruritus and conjunctivitis, presence of a parasite under the conjunctiva or in the anterior chamber, uveitis, hypopyon, hyphema and iris atrophy. In differential diagnosis of clinically atypical anterior segment infection, parasite infections should be considered, even in the case where the patient was not in endemic areas, parasite infestation may occurr as a result of contact with the vector released after air or sea transport.

Key words: gnathostomiasis, loiasis, cysticercosis, acanthamoeba infection, dirofilariasis

NAJWAŻNIEJSZE

Zapalenie przedniego odcinka może się wiązać ze spożyciem zanieczyszczonego pożywienia, z ukąszeniem przez zakażonego owada lub bezpośrednim kontaktem podrażnionego oka z pasożytem.

HIGHLIGHTS

Inflammation of the anterior segment may be associated with the consumption of contaminated food, bite by an infected insect or direct contact of the irritated eye with the parasite.

For non-commercial use only

© Medical Education. For private and non-commercial use only. Downloaded from https://www.journalsmededu.pl/index.php/ophthatherapy/index: 17.07.2025; 21:42,26

WPROWADZENIE

W wykładzie wygłoszonym na XIV Międzynarodowej Konferencji Naukowej „Czerwone Oko" autorzy przedstawili problematykę związaną z pasożytami występującymi w przednim odcinku oka. Turystyka egzotyczna w dzisiejszych czasach jest niezwykle łatwym hobby, na które może sobie pozwolić coraz więcej Polaków. Jednak podróżując w odległe zakątki świata, narażamy nasze organizmy na nowe patogeny, wykrywane często po tygodniach, miesiącach, a nawet latach. W obliczu nowego zagrożenia chcielibyśmy przedstawić krótką charakterystykę pasożytów występujących w przednim odcinku oka.

GNATOSTOMOZA

Tajlandia ze względu na swoje ciągle dziewicze tereny jest częstym celem podróży naszych rodaków. Chęć dotarcia do nowych smaków oraz trend doświadczania egzotycznych kulinariów skłaniają nas do testowania pożywienia na straganach czy w ulicznych budkach. Tego rodzaju pokarmy są najczęstszą przyczyną zarażenia larwą *Gnathostoma* spp., która znajduje się w zanieczyszczonych częściach ryb, wieprzowinie, drobiu czy bardziej osobliwych mięsach węży lub żab [1]. Larwy z zanieczyszczonego mięsa migrują poprzez przewód pokarmowy do organów i tkanek podskórnych. Zakażenie może wywołać zapalenie tkanek oczodołu z towarzyszącym obrzękiem i przekrwieniem powiek, a także ze świądem. Niekiedy obecna jest dojrzała forma robaka. Najczęściej dochodzi do zapalenia przedniej części błony naczyniowej i związanego z tym zapalenia tęczówki, jej atrofii i powstawania dodatkowych otworów. Niekiedy wtórnie do zapalenia mogą się rozwinąć jaskra i zaćma [1, 2]. Zakażeniu towarzyszą wysokie stężenie IgE oraz eozynofilia, szczególnie w fazie migracji gnatostomy. Leczenie polega na chirurgicznym usunięciu pasożyta [1].

LOAOZA

Loaoza to choroba wywołana nicieniami loa loa, afrykańskimi robakami ocznymi występującymi w centralnej i zachodniej części Afryki. Człowiek jest rezerwuarem dojrzałych pasożytów oraz mikrofilarii, które wraz z krwią są przenoszone przez wektor w postaci bąka z rodzaju *Chrysops*. Przy ukłuciu mikrofilarie wędrują do tkanki podskórnej oraz do innych organów, po czym – dojrzewając tam i rozmnażając się – wypuszczają do krwi kolejne mikrofilarie [1, 3, 4]. Umiejscowienie podspojówkowe pasożyta wywołuje szereg objawów, takich jak: swędzenie, uczucie ciała obcego oraz przekrwienie. Martwe postacie pasożyta mogą powodować ostry obrzęk okołooczodołowy lub uformować guzek spojówki. Żywe osobniki wywołują umiarkowany odczyn zapalny, martwe zaś przyczyniają się do silnej odpowiedzi zapalnej pod postacią zapalenia rogówki, tęczówki i ciała rzęskowego oraz podwyższonego ciśnienia wewnątrzgałkowego [2, 3]. Diagnostyka opiera się na wykryciu mikrofilarii we krwi obwodowej lub w innych płynach tkankowych oraz na wyodrębnieniu dorosłego pasożyta. Innymi cechami obecności zakażenia są eozynofilia oraz podwyższone stężenie IgE [1–3]. W ogólnym leczeniu stosuje się dietylokarbamazynę (8–10 mg/kg mc. p.o. w 3 dawkach podzielonych przez 21 dni), iwermektynę (100–400 µg/kg mc. p.o. w pojedynczej dawce), albendazol i mebendazol [1, 2, 3, 5]. Należy uważać na intensywną odpowiedź zapalną, która może towarzyszyć uśmierceniu mikrofilarii i osobnika dorosłego [1, 4].

CYSTYCERKOZA

Przyczyną wągrzycy, występującej na całym świecie, jest spożycie zanieczyszczonej, niedogotowanej wieprzowiny, zakażonego pożywienia lub wody. Zakażenie następuje poprzez infestację jajami *Taenia solium*, które dojrzewają do stadium larwy i migrują poprzez krwiobieg do mięśni i tkanek podskórnych. Larwa może się umiejscowić w powiece, pod spojówką czy w komorze przedniej i wywołać ból okołooczodołowy, dwojenie, opadnięcie powieki oraz pogorszenie widzenia [1, 2, 4]. Opisywano jaskrę wtórną, spowodowaną blokiem źrenicznym wywołanym zamknięciem światła źrenicy przez cystę [6]. Diagnostyka opiera się na klinicznym uwidocznieniu pasożyta za pomocą USG, UBM lub tomografii komputerowej oraz na wykryciu eozynofilii we krwi obwodowej [1, 2, 4]. Leczenie polega na usunięciu cysty. Podczas aktywnej inwazji stosuje się leczenie ogólne: albendazolem (5 mg/kg mc. p.o. 3 razy dziennie przez 30 dni) i prazykwantelem (50 mg/kg mc. p.o. 3 razy dziennie przez 21 dni) [5].

AKANTAMEBOZA

Do zakażenia pełzakami z rodzaju *Acanthamoeba* dochodzi powszechnie na całym świecie. Wykryto je w wodach jezior, rzek, basenów kąpielowych, wodzie butelkowanej oraz w piaskach pustyni i w kurzu. Pasożyta wyizolowano z wody wodociągowej m.in. w Indiach, Hongkongu, na Florydzie oraz w Polsce [7]. Do zakażenia najczęściej dochodzi u osób stosujących soczewki kontaktowe przechowywane w niesterylnych warunkach i/lub podczas pływania w akwenach oraz u osób z mechanicznym uszkodzeniem rogówki. Zajęcie rogówki przez pasożyta dotyczy najczęściej jednego oka. Zakażenie rozwija się pierwotnie jako obrzęk powiek, spojówek i uogólnione zadrażnienie gałki ocznej. *Keratitis* przyjmuje formę półksiężycowego, pierścieniowatego nacieku zapalnego, który w późniejszych stadiach prowadzi do zaniku keratocytów, ścieńczenia zrębu rogówki, zapalenia twardówki i powstania ropostka w komorze przedniej [1, 4, 7, 8]. Rozpoznanie źródła zakażenia

© Medical Education. For private and non-commercial use only. Downloaded from https://www.journalsmededu.pl/index.php/ophthatherapy/index: 17.07.2025; 21:42,26

rogówki jest w tym przypadku skomplikowane ze względu na to, iż zapalenie rogówki wywołane pełzakami z rodzaju *Acanthamoeba* może symulować infekcję wirusową lub bakteryjną. W diagnostyce wykorzystywane są zeskrobiny i barwienie na szkiełku (H & E, barwnikiem Giemsy, solami srebra według Gomoriego, za pomocą zestawu Hemacolor, barwnikami fluorescencyjnymi Calcofluor White staining), wykonuje się reakcję Shiffa (PAS, *Periodic acid-Schiff*), barwienie trójbarwne metodą Massona, PCR oraz *in vivo* konfoskan [1, 7, 8]. Pełzaki z rodzaju *Acanthamoeba* są oporne na wiele stosowanych leków. W leczeniu można wdrożyć szereg różnych preparatów. Należą do nich: biguanid poliheksametylenowy 0,02% (działa zarówno na trofozoity, jak i cysty, wykazując niską toksyczność dla rogówki w dawkowaniu 6–24 razy na dobę), krople bropromidyny 0,1% (co godzinę przez pierwszy tydzień), chlorheksydyna 0,02% (5 razy dziennie do worka spojówkowego), krople klotrimazolu 1% (4 razy dziennie do worka spojówkowego), ketokonazol (200–600 mg/24 h p.o.), krople neomycyny 0,5% oraz maść dostępna komercyjnie – atropina 1%, a także – przy wzroście IOP – leki obniżające ciśnienie [9].

ONCHOCERKOZA

Choroba występuje endemicznie na terenach Afryki oraz Ameryki Środkowej i Południowej. Wektorem transportującym pasożyta jest meszka z rodzaju *Simulium*, która przenosi mikrofilarie nicienia *Onchocerca volvulus* do tkanki podskórnej człowieka. Po blisko 12 miesiącach pasożyt osiąga formę dojrzałą, zdolną do reprodukcji [1, 3, 4]. Do objawów ze strony przedniego odcinka oka należy ostre i przewlekłe zapalenie spojówek, zapalenie rogówki (postać punktowata i stwardniająca) oraz zapalenie tęczówki i ciała rzęskowego. Przewlekłe zapalenie rogówki wywołuje stan niedotlenienia z następową neowaskularyzacją oraz bliznowaceniem. Żywe mikrofilarie w komorze przedniej wywołują umiarkowany stan zapalny, postacie martwe prowadzą do ciężkich, ziarninujących zapaleń błony naczyniowej z zaćmą i jaskrą wtórną. Diagnostyka opiera się na ocenie klinicznej pacjenta oraz biopsji zmian rogówkowych i PCR [1–4]. W leczeniu ogólnym stosuje się iwermektynę w jednorazowej dawce 150 mg/kg mc. p.o.; leczenie powinno się powtarzać co 6–12 miesięcy nawet przez 10 lat. Powikłania oczne należy leczyć również miejscowo glikokortykosteroidami oraz mydriatykami. Osobniki dojrzałe usuwane są chirurgicznie [5, 10].

DIROFILARIOZA

Dirofilarioza jest chorobą odzwierzęcą, a naturalnym rezerwuarem pasożyta są domowe oraz dzikie zwierzęta mięsożerne. Do zakażenia człowieka dochodzi najczęściej przypadkowo. Jest to choroba wywołana nicieniem z rodziny *Dirofilaria*: *D. repens* (lokalizacja ograniczona do tkanki podskórnej) oraz *D. immitis* (umiejscowienie w tkance podskórnej oraz w organach wewnętrznych takich jak płuca, serce czy wątroba). Wektorem jest komar przenoszący larwy pasożyta. Zajęcie tkanek okołooczodołowych i utworzenie guzków podskórnych na powiekach lub podspojówkowych wywołuje uczucie pieczenia, swędzenia oraz obecności ciała obcego, ból podczas migracji nicienia oraz obrzęk wynikający z miejscowego stanu zapalnego. W diagnostyce wykorzystywane są: ultrasonografia, RTG, tomografia komputerowa i rezonans magnetyczny w celu zlokalizowania pasożyta. Z kolei PCR, badanie serologiczne oraz badanie histopatologiczne przeprowadza się w celu identyfikacji gatunku. Dirofilarie zawierają w sobie bakterię *Wolbachia* – endosymbionta, który nasila odpowiedź zapalną na obecność pasożyta. Leczenie polega na chirurgicznym usunięciu postaci dojrzałej [1, 11].

OPIS PRZYPADKU

W 2015 r. do Wojskowego Instytutu Medycyny Lotniczej zgłosił się 37-letni mężczyzna z objawem „migrującego" guzka w powiece górnej oka prawego. Pacjent skarżył się na pieczenie, świąd i uczucie mrowienia, szczególnie podczas przemieszczania się zmiany pomiędzy kątami oka. Chory w ostatnich latach nie wyjeżdżał do krajów tropikalnych, ale często przebywał na działce nad Wisłą, co może sugerować zwiększone ryzyko ugryzienia przez komary w okolicy zbiorników wodnych.

Klinicznie stwierdzono pojedynczy, spoisty i przesuwalny guzek o wymiarach 15 mm × 3 mm w tkance podskórnej powieki górnej oka prawego (ryc. 1).

RYCINA 1

„Migrujący" guzek podskórny o wymiarach 15 mm × 3 mm (fot. Jaromir Wasyluk).

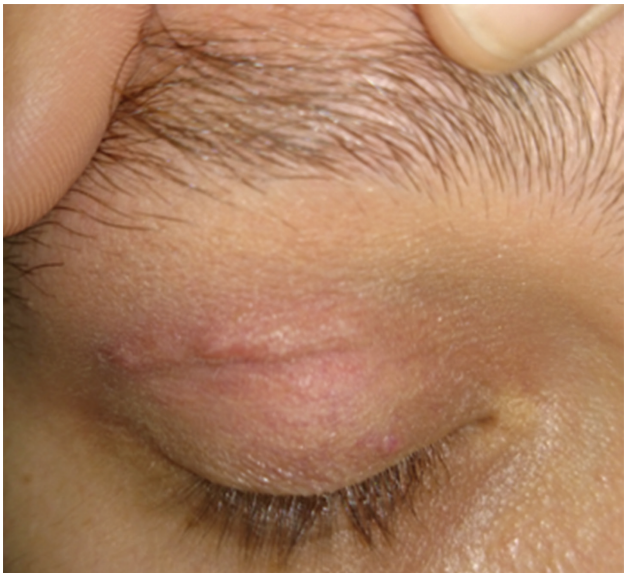

© Medical Education. For private and non-commercial use only. Downloaded from https://www.journalsmededu.pl/index.php/ophthatherapy/index: 17.07.2025; 21:42,26

W diagnostyce wykorzystano ultrasonografię zmiany skórnej, uwidaczniając poszerzone naczynie limfatyczne powieki, o średnicy ok. 1,8 mm, a w nim ognisko w kształcie pętli o średnicy 0,5 mm i długości 5–6 mm. U pacjenta przeprowadzono zabieg chirurgiczny usunięcia pasożyta, wykonując cięcie powyżej zmiany w skórze powieki górnej. Podczas zabiegu chirurgicznego szczególnie ważne jest, aby usunąć nicienia w całości (ryc. 2).

Pozostawiony fragment martwego pasożyta może wywołać silną reakcję zapalną. Po zabiegu uwidoczniono spiralnie skręconego nicienia o długości 12 cm (ryc. 3). W badaniu parazytologicznym rozpoznano gatunek *Dirofilaria repens*. We krwi obwodowej pacjenta nie wykryto mikrofilarii.

RYCINA 2

Zabieg chirurgiczny usuwania nicienia (fot. Jaromir Wasyluk).

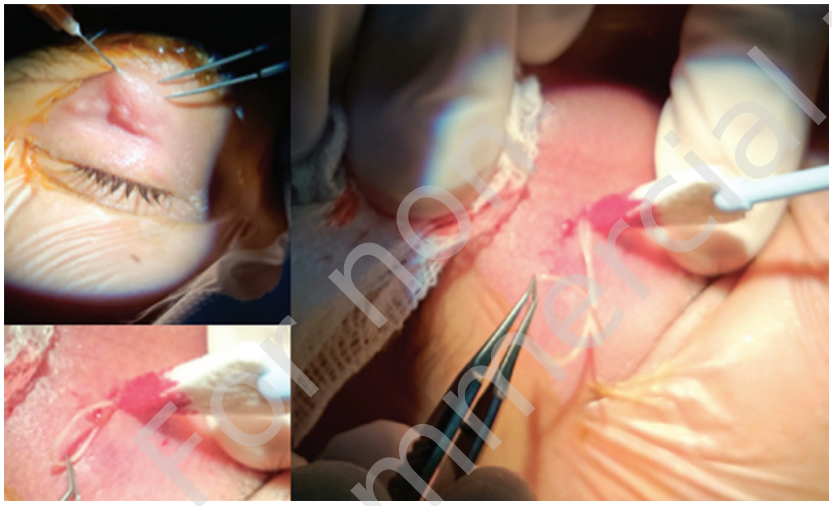

RYCINA 3

Osobnik dojrzały nicienia *Dirofilaria repens* usunięty w czasie zabiegu chirurgicznego (fot. Jaromir Wasyluk).

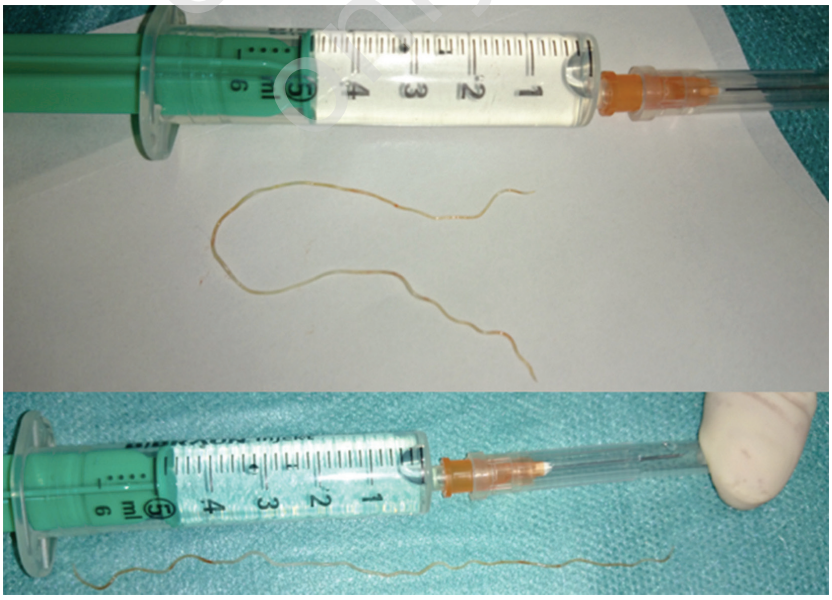

For non-commercial use only

© Medical Education. For private and non-commercial use only. Downloaded from https://www.journalsmededu.pl/index.php/ophthatherapy/index: 17.07.2025; 21:42,26

WNIOSKI

Choroby pasożytnicze przedniego odcinka oka są rzadkie w naszym kraju. Mimo to należy uwzględnić fakt, że pacjent, który nie przebywał w obszarach endemicznych, może być narażony na obecność chorób pasożytniczych w przypadku kontaktu z wektorem (np. komarem) uwolnionym po transporcie lotniczym oraz morskim. W związku z powyższym infestacje pasożytami muszą być uwzględniane w diagnostyce różnicowej zapalenia przedniego odcinka błony naczyniowej, zwłaszcza przy nietypowych objawach klinicznych.

ADRES DO KORESPONDENCJI
dr n. med. Magdalena Dalz
Klinika Chorób Oczu,
Katedra Chorób Oczu i Optometrii,
Szpital Kliniczny im. Heliodora Święcickiego,
Uniwersytet Medyczny im. Karola Marcinkowskiego
60-780 Poznań, ul. Grunwaldzka 16/18
e-mail: megdalz@gmail.com

Piśmiennictwo

1. Klotz S, Penn CC, Negvesky GJ, Butrus SI. Fungal and Parasitic Infections of the Eye. Clin Microbiol Rev 2000; 13(14): 662-685.
2. Das D, Ramachandra V, Islam S, et al. Update on pathology of ocular parasitic disease. Indian J Ophthalmol 2016; 64: 794-802.
3. Zagórski Z, Naumann GOH, Watson P. Choroby rogówki, twardówki i powierzchni oka. Wyd. 1. Czelej, Lublin 2008: 241-245.
4. Nimir AR, Saliem A, Aziz IA. Review article Ophthalmic Parasitosis: A Review Article. Interdiscip Perspect Infect Disease 2012: 12.
5. Rosenblatt JE. Antiparasitic agents. Mayo Clin Proc 1999; 74(11): 1161-1175.
6. Chandra A. A Live Cysticercosis in Anterior Chamber Leading to Glaucoma Secondary to Pupilary Block. J Glaucoma 2007; 16: 271-273.
7. Kosik-Bogacka D, Czepita D, Łanocha N. Pełzaki z rodzaju Acanthamoeba jako czynnik etiologiczny zapalenia rogówki oka. Klin Oczna 2010: 4-6.
8. Zhang X, Sun X, Jiang C, et al. A new in vivo confocal microscopy prognostic factor in Acanthamoeba keratitis. J Fr Ophtalmol 2014; 37(2): 130-137.
9. Prost ME, Jachowicz R, Nowak JZ (ed). Kliniczna farmakologia okulistyczna. Wyd. 2. Elsevier Urban & Partner, Wrocław 2016: 194.
10. Cupp EW, Sauerbrey M, Richards F. Elimination of human onchocerciasis: history of progress and current feasibility using ivermectin (Mectizan(®)) monotherapy. Acta Trop 2011; 120(suppl 1): 100-108.
11. Genchi C, Kramer L. Subcutaneous dirofilariosis (Dirofilaria repens): an infection spreading throughout the old world. Parasit Vectors 2017; 10(2): 517.

For non-commercial use only

© Medical Education. For private and non-commercial use only. Downloaded from https://www.journalsmededu.pl/index.php/ophthatherapy/index: 17.07.2025; 21:42,26