

Ryzyko zaburzeń powierzchni oka w aspekcie stosowania miejscowych niesteroidowych leków przeciwzapalnych – podstawowe fakty kliniczne

The potential risk of eye surface disorders in the use of topical non-steroidal anti-inflammatory drugs – basic clinical facts



Robert Grabowski

Vision Express SP. z o.o.
Dyrektor medyczny: dr n. biol. Robert Grabowski

NAJWAŻNIEJSZE

Skuteczna profilaktyka zmian obrzękowych plamki u chorych na cukrzycę poddawanych zabiegom usunięcia zaćmy jest jednym z najważniejszych kierunków postępowania około- i pooperacyjnego.

HIGHLIGHTS

Effective prophylaxis of cystoid macular edema in diabetic patients undergoing cataract surgery is one of the most important directions of perioperative and postoperative management.

STRESZCZENIE

Ryzyko powikłań o charakterze zmian zapalnych po zabiegach usunięcia zaćmy stanowi jedno z najważniejszych wyzwań współczesnej chirurgii okulistycznej. Miejscowe niesteroidowe leki przeciwzapalne od lat 70. są wykorzystywane w postępowaniu około- i pooperacyjnym, ale ze względu na potencjalne działania niepożądane związane przede wszystkim z zaburzeniami struktur powierzchni oka (spojówki i rogówki) ich zastosowanie zaczęło wzbudzać wątpliwości. Wprowadzenie do terapii nowoczesnych leków z tej grupy, do których należy nepafenak charakteryzujący się dobrymi właściwościami farmakologicznymi i wysoką skutecznością działania, pozwoliło zmniejszyć ten problem. Lek znacząco różni się od preparatów starszej generacji mechanizmem działania i z jednej strony pozwala wyraźnie poprawić bezpieczeństwo, a z drugiej dzięki dobrej przenikalności do tylnego odcinka gałki ocznej zapewnia skuteczne działanie przeciwzapalne w obrębie siatkówki, zmniejszając ryzyko powstawania przecieków naczyń i zmian obrzękowych mogących cofnąć pozytywne efekty operacji zaćmy, zwłaszcza u chorych na cukrzycę.

Słowa kluczowe: niesteroidowe leki przeciwzapalne, fakoemulsyfikacja zaćmy, torbielowaty obrzęk plamki, cukrzyca, diklofenak, nepafenak

ABSTRACT

The risk of inflammatory complications after cataract surgery is one of the most important challenges of modern ophthalmic surgery. Topical non-steroidal anti-inflammatory drugs since the 1970s have been used in perioperative and postoperative procedures, but due to the potential side effects associated primarily with disturbances in the eye surface (conjunctiva and cornea), their use has raised a number of doubts. The introduction of modern drugs from this group, one of which is nepafenac characterized by unique pharmacological properties and high clinical efficacy, has significantly reduced this problem. The mechanism of action of nepafenac significantly differs from its predecessors and on the one hand significantly improves safety of treatment and on the other thanks to excellent permeability to the posterior segment of the eye provides effective anti-inflammatory activity in the retina reducing the risk of vascular leakage and local edema changes that can negate the success of cataract surgeries especially in patients with diabetes.

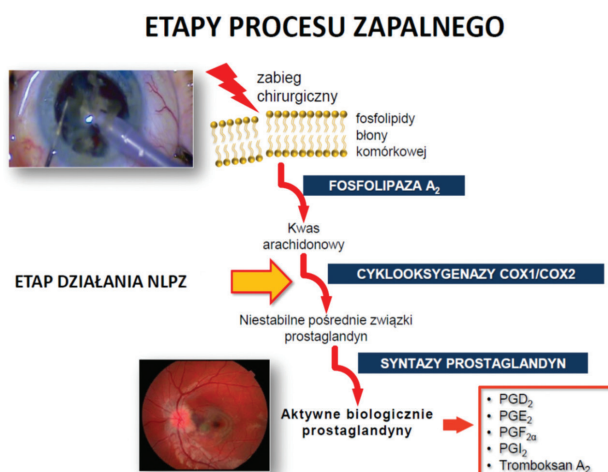
Key words: non-steroidal anti-inflammatory drugs, cataract phacoemulsification, cystoid macular edema, diabetes, diclofenac, nepafenac

WPROWADZENIE

Niesteroidowe leki przeciwzapalne (NLPZ) stanowią aktualnie jedną z najczęściej stosowanych grup preparatów owielokierunkowym działaniu przeciwzapalnym (przeciwobrzękowym, przeciwbólowym i przeciwgorączkowym). Mechanizm działania farmakologicznego NLPZ, po raz pierwszy opisany w latach 70. przez Vane'a [1], oparty jest na odwracalnym hamowaniu aktywności enzymatycznej cyklooksygenazy (COX), odpowiadającej za przemianę kwasu arachidonowego w tzw. egzogenne prostanoidy, do których należą: prostaglandyny (PG), prostacykliny (PGI) i tromboksan (TXA). Kwas arachidonowy w organizmie powstaje z fosfolipidów błon komórkowych, które uległy uszkodzeniu zarówno w procesach fizjologicznych, jak i w stanach patologicznych – procesach zapalnych tkanek (ryc. 1). Skuteczność i bezpieczeństwo różnych generacji NLPZ determinowane są przez ich odmienną selektywność wobec 2 istniejących form izomerycznych (izoenzymów) cyklooksygenazy, czyli COX-1 i COX-2. Ustalono, że cyklooksygenaza-1 (COX-1) jest stale obecna w tkankach i odpowiada za utrzymanie homeostazy procesów życiowych. Cyklooksygenaza-2 (COX-2) uwalniana jest w trakcie procesu patologicznego, a jej aktywność prowadzi do wzrostu stężenia mediatorów zapalnych oraz nasilenia objawów reakcji zapalnej. Znana jest między innymi rola endogennych prostaglandyn, powstających przy udziale COX-2 w indukowaniu przecieku naczyniowego i powstawania torbielowatego obrzęku plamki (CME, *cystoid macular edema*) [2]. Dlatego też bardzo istotne w wyborze terapii jest zastosowanie tych NLPZ, które skutecznie blokują COX-2, a jednocześnie nie ograniczają aktywności COX-1. Dzięki temu możemy oczekiwać efektu terapeutycznego przy minimalnych działaniach niepożądanych.

RYCINA 1

Etapy procesu zapalnego (schemat autora).



ZASTOSOWANIE MIEJSCOWYCH NLPZ W OKULISTYCE

Choć historia stosowania syntetycznych NLPZ jest już długa i sięga początków XX w., to w okulistyce pierwsze próby wykorzystania substancji z tej grupy miały miejsce w drugiej połowie lat 70. [3]. W 1977 r. Miyake opublikował swoje doniesienia o skutecznym stosowaniu indometacyny w celu ograniczenia objawów reakcji zapalnej (ból i obrzęk) podczas okulistycznych zabiegów chirurgicznych [4]. Kolejne lata przyniosły przełom i znaczne zwiększenie zainteresowania okulistów omawianą grupą leków. Przyczyniło się do tego wprowadzenie kropli do oczu zawierających diklofenak w postaci soli sodowej, który był już szeroko stosowany w formie preparatów ogólnych, oraz ketorolak [5]. Miejscowe NLPZ znalazły zastosowanie w takich wskazaniach, jak:

- leczenie śród- i pooperacyjnego stanu zapalnego oraz działanie przeciwbólowe w zabiegach usunięcia zaćmy

- zapobieganie zwężeniu źrenicy podczas zabiegu chirurgicznego
- zmniejszenie bólu i dyskomfortu po chirurgii refrakcyjnej
- profilaktyka torbielowatego obrzęku płamki po operacji usunięcia zaćmy
- terapia alergicznego zapalenia spojówek.

Zakres zastosowań omawianej grupy leków przeciwzapalnych jest bardzo szeroki, a ich skuteczność terapeutyczna została potwierdzona w wielu badaniach klinicznych. Zaczęły być one coraz częściej wykorzystywane zarówno w terapii, jak i profilaktyce zapalenia gałki ocznej, stając się istotną alternatywą dla leków steroidowych.

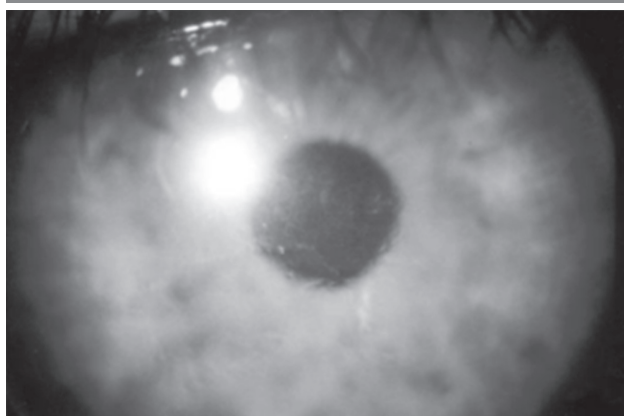
Niestety, pod koniec lat 90. pojawiło się szereg doniesień opisujących poważne działania niepożądane związane ze stosowaniem miejscowych NLPZ. W 2001 r. Flach przedstawił 11 przypadków ścięczenia rogówki u chorych, którym podawano diklofenak [6]. Obserwowane zmiany wystąpiły w czasie od kilku dni do 10 miesięcy od rozpoczęcia terapii. W tym samym roku Guidera i wsp. opisali 16 pacjentów, u których stwierdzono groźne zmiany w obrębie rogówki powiązane z aplikacją 2 miejscowych NLPZ – ketorolaku i diklofenaku [7]. Obejmowały one głębokie zapalenia, ścięczenia i owrzodzenia rogówki łącznie z jej perforacjami, a także opóźnienie w gojeniu się rany pooperacyjnej (ryc. 2, 3).

Choć autorzy obu prac jednoznacznie wskazują na związek obserwowanych działań niepożądanych z aplikowanymi NLPZ, to warto jednak podkreślić, że w wielu przypadkach stosowane one były w połączeniu z lekami z innych grup, takich jak antybiotyki i glikokortykosteroidy.

W kolejnych latach pojawiały się dalsze informacje kwestionujące bezpieczeństwo terapii przy użyciu miejscowych NLPZ. Opisywano poważne uszkodzenia struktur powierzchni oka u pacjentów poddawanych zarówno

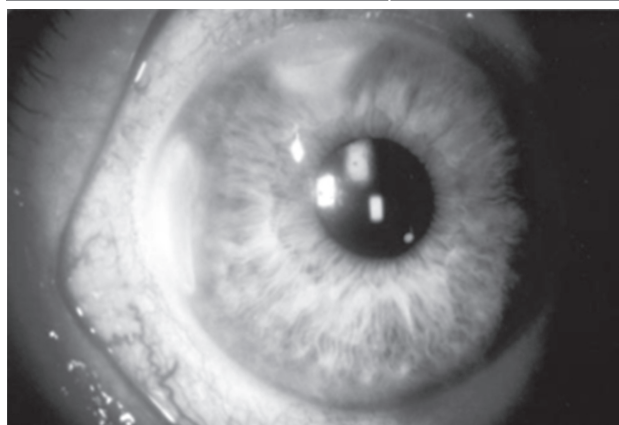
RYCINA 2

Zapalne uszkodzenie rogówki po pooperacyjnym zastosowaniu ketorolaku.



RYCINA 3

Ścięczenie i owrzodzenie rogówki po pooperacyjnym zastosowaniu diklofenaku (na podstawie [8]).



fakoemulsyfikacji zaćmy, jak i laserowym zabiegom refrakcyjnym. Doprowadziło to do znacznego ograniczenia stosowania tej grupy leków zwłaszcza w postępowaniu około- i pooperacyjnym.

WPROWADZENIE NOWEJ GENERACJI MIEJSCOWYCH NLPZ

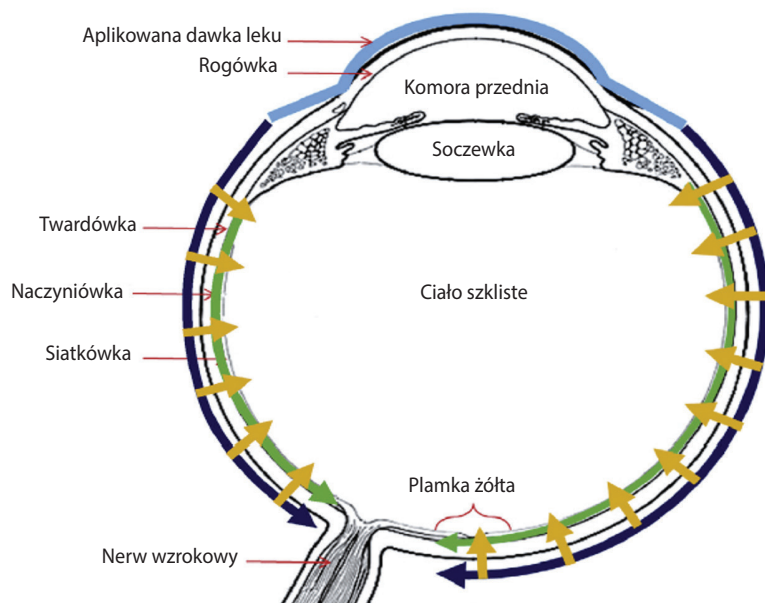
Istotną zmianę przyniosło opracowanie i wprowadzenie nowych substancji, takich jak bromfenak czy nepafenak, których profil bezpieczeństwa jest o wiele lepszy niż starszych generacji NLPZ. Mają one znacznie słabsze działanie toksyczne – zwłaszcza na struktury powierzchni oka (spojówka i rogówka) – co pozwala ograniczyć do minimum ryzyko działań niepożądanych wcześniej przypisywanych tej grupie leków. Wspomniany nepafenak pod względem farmakologicznym charakteryzuje się unikatowym mechanizmem działania. Podawany jest w formie proleku (amfenak), który dopiero po przeniknięciu przez warstwy rogówki czy twardówki ulega hydrolizie przy udziale endogennych hydrolaz, zawartych między innymi w cieczy wodnistej, do postaci aktywnej (nepafenak). Dzięki temu wyeliminowane zostało ryzyko działania toksycznego na struktury komórkowe rogówki takie jak nabłonek i śródbłonek. W badaniach klinicznych wykazano, że nawet w dłuższym okresie stosowania (do 3 miesięcy) nepafenak nie powodował uszkodzeń charakterystycznych dla starszych generacji NLPZ (diklofenaku i ketorolaku). Pod względem fizykochemicznym nepafenak wyraźnie różni się od pozostałych leków z omawianej grupy. Jako cząsteczka apolarna, czyli obojętna elektrycznie, w odróżnieniu od diklofenaku, ketorolaku czy bromfenaku, które posiadają ładunek ujemny, nepafenak wykazuje dużą lipofilność, co pozwala mu swobodnie penetrować przez środowisko fosfolipidowe (między innymi błony komórkowe). Istotnie przyspiesza to proces przejścia przez rogówkę do komory przedniej i innych obszarów wnętrza gałki ocznej. W przeciwieństwie

do polarnych cząsteczek starszych NLPZ nie akumuluje się w warstwach powierzchni oka, co zdecydowanie zmniejsza ryzyko powstawania uszkodzeń i poprawia bezpieczeństwo stosowania. Oceny farmakokinetyczna *in vivo* i farmakodynamiczna *in vitro* wykonane przez Walters i wsp. [8] potwierdziły bardzo dobrą biodostępność obu postaci leku, które osiągały wyraźnie wyższe stężenia w cieczy wodnistej w porównaniu z ketorolakiem i bromfenakiem. Co więcej, zarówno amfenak, jak i nepafenak, który jest formą aktywną, docierają do tylnej części gałki ocznej, w tym także do siatkówki, osiągając tam stężenia terapeutyczne. Udowodniono to w badaniach farmakologicznych przeprowadzonych w warunkach *in vivo* na zwierzętach (króliki i makaki). Chastain i wsp. [9] opisali 2 unikatowe szlaki dystrybucji wewnątrzgałkowej amfenaku i nepafenaku: okołogałkowy w obrębie twardówki oraz w obrębie warstwy naczyniowej siatkówki (ryc. 4).

wanych badaniach porównywali działanie 0,3% nepafenaku z grupą kontrolną w okresie do 90 dni po zabiegu usunięcia zaćmy u pacjentów cukrzycowych. Wykazali, że nepafenak istotnie zmniejszał ryzyko obrzęku plamki żółtej (ME, *macular edema*) oraz ograniczał wzrost grubości centralnej części tego obszaru (CSMT, *central subfield macular thickness*). Wyniki te były analogiczne do wcześniejszych doniesień dotyczących skuteczności i bezpieczeństwa nepafenaku o stężeniu 0,1% (Singh i wsp. [11]). Miyake i wsp. [12] w podobnym modelu klinicznym porównywali działanie omawianego NLPZ z glikokortykosteroidem (fluorometolon 0,1%) w czasie do 5 tygodni po zabiegu chirurgicznym. Uzyskane wyniki potwierdziły wyższą skuteczność nepafenaku, który w większym stopniu zmniejszał ryzyko CME. Co więcej, Zaczek i wsp. wykazali, że dodanie nepafenaku do deksametazonu w porównaniu z samym deksametazonem skuteczniej hamowało CME, jak również inne obja-

RYCINA 4

Szlaki dystrybucji amfenaku i nepafenaku do tylnego odcinka gałki ocznej po podaniu miejscowym. Strzałki granatowe i żółte oznaczają drogę okołogałkową i przetwardówkową, a strzałki zielone – drogę śródnacyniówkową (na podstawie [9]).



Nie stwierdzono akumulacji obu form leku w ciele szklistym, co wyklucza ten obszar jako potencjalną drogę jego przenikania.

Możliwość docierania podawanego zewnętrznemu preparatu do tylnego odcinka oka ma istotne znaczenie dla jego działania. Wyniki ocen klinicznych jednoznacznie potwierdziły skuteczność nepafenaku w zapobieganiu zmianom obrzękowym w obrębie centralnej części siatkówki, które mogły być powikłaniem po zabiegu fakoemulsyfikacji zaćmy u chorych na cukrzycę. Singh i wsp. [10] w 2 randomizo-

wy stanu zapalnego u pacjentów poddawanych zabiegom usunięcia zaćmy, którzy nie byli obciążeni cukrzycą (grupa niskiego ryzyka powikłań pooperacyjnych) [13]. Te i inne wyniki badań klinicznych stanowią ważny argument wskazujący na istotną rolę miejscowo podawanego nepafenaku w profilaktyce powikłań siatkówkowych (zmiany obrzękowe) po fakoemulsyfikacji zaćmy u chorych z grupy podwyższonego ryzyka (z cukrzycą). Jest to obok zapobiegania i leczenia pooperacyjnego bólu oraz stanu zapalnego drugie aktualnie zarejestrowane wskazanie do stosowania obu

stężenia nepafenaku w okulistyce [14, 15]. Dodatkowo biorąc pod uwagę fakt, że nepafenak nie powoduje wzrostu ciśnienia wewnątrzgałkowego, co wykazali Paaraj i wsp. w opublikowanym w 2014 r. badaniu klinicznym wykonanym na grupie 397 chorych [16], można go uznać za ważną alternatywę dla preparatów steroidowych w około- i pooperacyjnej prewencji powikłań zapalnych gałki ocznej. Ma to istotne znaczenie, zwłaszcza że ze względu na stały wzrost zachorowań na cukrzycę (szacuje się, że w Polsce na tę chorobę metaboliczną cierpią 3 mln osób) skuteczna profilaktyka CME nabrała ogromnego znaczenia.

Wracając do problemu bezpieczeństwa stosowania miejscowych NLPZ, należy podkreślić, że nepafenak dzięki swoim właściwościom farmakologicznym jest znacznie lepiej tolerowany niż starsze generacje leków z tej grupy. W opublikowanym w 2016 r. badaniu Kawahara i wsp. porównywali potencjalny wpływ nepafenaku i diklofenaku na stabilność filmu łzowego oraz efekt toksyczny na nabłonek rogówki [17]. Oceniano czas przzerwiania ciągłości filmu łzowego (TBUT, *tear film break-up time*), poziom uwalniania łez przy użyciu testu Schirmera oraz degradację komórek nabłonka rogówki z użyciem barwienia fluoresceiną. Choć w ocenie parametrów jakościowych i ilościowych łez nie wykazano statystycznie istotnej różnicy między działaniem obu preparatów, to jednak poziom uszkodzeń komórek nabłonka rogówki był znacząco wyższy dla diklofenaku niż nepafenaku. W kontekście oceny bezpieczeństwa terapii nie bez znaczenia są także wyniki doświadczeń *in vivo* dokonanych na modelu zwierzęcym z nepafenakiem podawanym w różnych stężeniach w formie iniekcji do ciała szklistego (Afrashi i wsp. [18]). W badaniu histologicznym struktur siatkówki nie stwierdzono toksycznego działania leku nawet przy bardzo wysokich dawkach (do 1,5 mg). Dodatkowo przeprowadzona ocena czynności bioelektrycznej komórek receptorowych (ocena amplitudy fal A i B elektroretinogramu) nie wykazała negatywnego wpływu nepafenaku podawanego wewnątrzgałkowo na aktywność fizjologiczną tego obszaru tylnego odcinka gałki ocznej.

PODSUMOWANIE

Nowoczesne NLPZ, a zwłaszcza omawiany nepafenak, w odróżnieniu od swoich poprzedników (diklofenaku i ketorolaku) charakteryzują się znacznie lepszym profilem bezpieczeństwa i wysoką skutecznością działania przeciwzapalnego i przeciwobrzękowego. Nepafenak (i jego prolek amfenak) dzięki dobrym właściwościom lipofilnym i brakowi polaryzacji doskonale penetruje do wnętrza oka (swoiste szlaki dystrybucji), zmniejszając ryzyko uszkodzenia struktur rogówki. Pozwala mu to osiągać odpowiednie stężenie terapeutyczne i efektywnie ograniczać przeciek naczyń i towarzyszące mu zmiany obrzękowe w siatkówce (CME), które mogą stanowić groźne powikłania u chorych poddawanych zabiegom usunięcia zaćmy. Dotyczy to zwłaszcza osób obciążonych cukrzycą, których liczba w Polsce w ostatnich latach szybko wzrasta [19]. Pozytywne wyniki dokonanych ocen i badań klinicznych stanowią podstawę rekomendacji nepafenaku jako zarówno skutecznej alternatywy dla leków steroidowych, jak i w połączeniu z nimi w szeroko pojętej profilaktyce około- i pooperacyjnej. Wymienione korzystne właściwości farmakologiczne warunkujące bezpieczeństwo i efektywne działanie kliniczne nepafenaku spowodowały, że jest on rekomendowany nie tylko przez chirurgów okulistycznych na świecie, lecz także przez specjalistów Polskiego Towarzystwa Okulistycznego, co zostało oficjalnie stwierdzone w opublikowanym w 2016 r. stanowisku Grupy Ekspertów w sprawie stosowania nepafenaku w profilaktyce pooperacyjnego obrzęku płamki powstałego wskutek chirurgicznego leczenia zaćmy u chorych na cukrzycę [20].

ADRES DO KORESPONDENCJI

dr n. biol. Robert Grabowski

Vision Express SP Sp. z o.o.

02-672 Warszawa, ul. Domaniewska 39

e-mail: robert.grabowski@visionexpress.pl

Piśmiennictwo

1. Vane JR. Inhibition of Prostaglandin Synthesis as a Mechanism of Action for Aspirin-like Drugs. *Nature* 1971; 231: 232-235.
2. Miyake K, Ibaraki N. Prostaglandins and cystoid macular edema. *Surv Ophthalmol* 2002; 47(suppl 1): 203-218.
3. Miner J, Hoffhines A. The discovery of aspirin's antithrombotic effects. *Tex Heart Inst J* 2007; 34(2): 179-186.
4. Miyake K. Prevention of cystoid macular edema after lens extraction by topical indomethacin (I). A preliminary report. *Albrecht Von Graefes Arch Klin Exp Ophthalmol* 1977; 203(2): 81-88.
5. Ahuja M, Dhake AS, Sharma SK, Majumdar DK. Topical ocular delivery of NSAIDs. *AAPS J* 2008; 10: 229-241.
6. Flach AJ. Corneal melts associated with topically applied nonsteroidal anti-inflammatory drugs. *Trans Am Ophthalmol Soc* 2001; 99: 205-210.
7. Guidera AC, Luchs JJ, Udell JJ. Keratitis, ulceration, and perforation associated with topical nonsteroidal anti-inflammatory drugs. *Ophthalmology* 2001; 108: 936-944.
8. Walters T, Raizman M, Ernest P, et al. In vivo pharmacokinetics and in vitro pharmacodynamics of nepafenac, amfenac, ketorolac, and bromfenac. *J Cataract Refract Surg* 2007; 33: 1539-1545.

9. Chastain JE, Sanders ME, Curtis MA, et al. Distribution of topical ocular nepafenac and its active metabolite amfenac to the posterior segment of the eye. *Exp Eye Res* 2016; 45: 58-67.
10. Singh RP, Lehmann R, Martel J, et al. Nepafenac 0.3% after Cataract Surgery in Patients with Diabetic Retinopathy. *Ophthalmology* 2017; 124: 776-785.
11. Singh R, Alpern L, Jaffe GJ, et al. Evaluation of nepafenac in prevention of macular edema following cataract surgery in patients with diabetic retinopathy. *Clin Ophthalmol* 2012; 6: 1259-1269.
12. Miyake K, Ota I, Miyake G, Numaga J. Nepafenac 0.1% versus fluorometholone 0.1% for preventing cystoid macular edema after cataract surgery. *J Cataract Refract Surg* 2011; 37: 1581-1588.
13. Zaczek A, Artzen D, Laurell CG. Nepafenac 0.1% plus dexamethasone 0.1% versus dexamethasone alone: Effect on macular swelling after cataract surgery. *J Cataract Refract Surg* 2014; 40: 1498-1505.
14. Charakterystyka produktu leczniczego Nevanac 1 mg/ml.
15. Charakterystyka produktu leczniczego Nevanac 3 mg/ml.
16. Paaraj D, Shah K, Ramchandani B, Jain R. Effect of nepafenac eye drops on intraocular pressure: a randomised prospective study. *Am J Ophthalmol* 2014; 157: 735-738.
17. Kawahara A, Utsunomiya T, Kato Y, Takayanagi Y. Comparison of effect of nepafenac and diclofenac ophthalmic solutions on cornea, tear film, and ocular surface after cataract surgery: the results of a randomized trial. *Clinical Ophthalmology* 2016; 10: 385-391.
18. Afrashi F, Hashas ASK, Shahbazov C, et al. Reliability of intavitreal nepafenac in rabbits. *J Ocul Pharmacol Ther* 2015; 31(1): 43-50.
19. Polakowska M, Piotrowski W. Incidence of diabetes in the Polish population. *Pol Arch Med Wewn* 2011; 121(5): 156-163.
20. Stanowisko Grupy Ekspertów Polskiego Towarzystwa Okulistycznego w sprawie stosowania nepafenaku w profilaktyce pooperacyjnego obrzęku plamki powstałego wskutek chirurgicznego leczenia zaćmy u chorych na cukrzycę. *Klin Oczna* 2016; 118(2): 155-160.