

Kluczowe kryteria doboru pacjentów do wszczepiania wieloogniskowych soczewek wewnątrzgałkowych

Key Criteria for Patients' Selection for Multifocal Intraocular Lenses Implantation

Marek Czubak

Ośrodek Mikrochirurgii Oka Mega-Lens

Dyrektor: lek. Marek Czubak



NAJWAŻNIEJSZE

Właściwa i dokładna kwalifikacja pacjenta oraz zastosowanie odpowiedniej soczewki i metody operacyjnej jest podstawą sukcesu wszczepienia wieloogniskowej soczewki wewnątrzgałkowej i pełnej satysfakcji zarówno pacjenta, jak i operatora.

HIGHLIGHTS

Proper and detailed patients' qualification and proper intraocular lens selection and surgical method is the base for successful multifocal intraocular lens implantation and final satisfaction both of the patient and surgeon.

STRESZCZENIE

Pacjenci oczekują po operacji usunięcia zaćmy nie tylko dobrej ostrości widzenia do dali, lecz także do bliży i na odległości pośrednie. Coraz częściej wszczepienie soczewki wieloogniskowej stosowane jest w celu korekcji wady wzroku lub starczowzroczności. Aby zapewnić pełny komfort i satysfakcję pacjenta, kluczowe są, poza bezpiecznym przeprowadzeniem zabiegu, właściwa kwalifikacja i wybór odpowiedniej soczewki. Autor przedstawia własne doświadczenia dotyczące prawidłowej kwalifikacji do wszczepienia soczewki wieloogniskowej.

Słowa kluczowe: wewnątrzgałkowa soczewka wieloogniskowa, fakoemulsyfikacja zaćmy, starczowzroczność, wady wzroku, zaćma

ABSTRACT

Patients' satisfaction after cataract surgery depends not only on good visual outcome for distance vision, but also on good near and intermediate vision. Multifocal lens implantation is increasingly recommended to correct ametropia and presbyopia. Meticulous qualification, choice of proper intraocular lens and uneventful surgery are crucial factors to provide the patient comfort and overall satisfaction. The author presents his own experiences regarding appropriate examination before multifocal lens implantation.

Key words: multifocal intraocular lens, cataract phacoemulsification, presbyopia, refractive errors, cataract

WSTĘP

Wybór optymalnej dla pacjenta soczewki wewnątrzgałkowej wszczepianej podczas zabiegu usunięcia zaćmy stanowi warunek komfortu funkcjonowania pooperacyjnego. Jednoogniskowe soczewki wewnątrzgałkowe zwykle pozwalają na uzyskanie bardzo dobrej ostrości wzroku i jakości widzenia na jedną odległość. Jednak wzrost oczekiwań pacjentów co do jakości widzenia sprawia, że coraz częściej nie tolerują oni braku ograniczenia głębi ostrości, które zaburza wyraźne widzenie zarówno do dali, jak i do bliży. Rozwiązaniem tego problemu jest zastosowanie wieloogniskowej soczewki wewnątrzgałkowej zaprojektowanej tak, aby zapewnić widzenie do dali, bliży i na odległości pośrednie bez konieczności noszenia okularów [1]. Coraz częściej takie rozwiązanie stosuje się również w celu korekcji wady wzroku lub starczowzroczności [2].

Na podstawie własnego wieloletniego doświadczenia związanego z wszczepianiem wieloogniskowych soczewek wewnątrzgałkowych (IOL, *intraocular lens*) autor uznaje soczewkę AcrySof PanOptix® (Alcon) za najlepsze rozwiązanie problemów z widzeniem na odległości pośrednie przy zachowanym komfortowym widzeniu do dali i bliży.

Jednym z najtrudniejszych aspektów wszczepiania wieloogniskowych IOL jest odpowiednia kwalifikacja pacjentów. W ocenie autora kwalifikacja do wszczepienia soczewki wieloogniskowej powinna opierać się na badaniach: topografii rogówki, optycznej koherentnej tomografii dna oka (OCT, *optical coherence tomography*), biomikroskopii ultradźwiękowej (UBM, *ultrabiomicroscopy*), biometrii optycznej, badaniu systemem Verion™ (Alcon) [3, 4].

OPISY PRZYPADKÓW

Przypadek 1.

65-letnia kobieta, emerytka lubiąca czytać książki, zgłosiła się do naszego ośrodka z prośbą o poprawienie widzenia do bliży i na odległości pośrednie. Cztery miesiące wcześniej w innym ośrodku pacjentka przebyła operację usunięcia zaćmy i wszczepienia sztucznych soczewek wewnątrzgałkowych hydrofilnych w ramach ubezpieczenia. Nie została poinformowana o możliwości wszczepienia soczewek wieloogniskowych ani o możliwości korekcji nieźborności. Pacjentka była bardzo niezadowolona z efektu optycznego przebytych operacji. Ostrość wzroku do dali plasowała się na poziomie $Vod = 0,3 \text{ cc} + 0,5 \text{ Dsph} / -1,5 \text{ Dcyl} \times 180 = 0,8$; $Vos = 0,4 \text{ cc} - 1,25 \text{ Dcyl} \times 170 = 0,8$. Ostrość wzroku do bliży pełna z addycją wynosiła $+3 \text{ Dsph}$. Pacjentkę zakwalifikowano do zabiegu wymiany wszczepionych soczewek wewnątrzgałkowych na wieloogniskowe soczewki toryczne PanOptix® Toric. Zabieg zaplanowano zgodnie ze wskazaniami Verion™ Image Guided System (Alcon) w celu minimalizacji resztkowych astygmatyzmów. W trakcie zabiegu stwierdzono uwikłanie dystalnych części haptentów w zrosty z torebką soczewki. Aby zminimalizować ryzyko uszkodzenia torebki lub więzadeł, dystalne części haptentów odcięto oraz wprowadzono pierścień napinający CTR do torebki. Soczewki PanOptix® Toric wprowadzono do torebki i ustawiono zgodnie

ze wskazaniami Verion™ Image Guided System. Nie odnotowano powikłań pooperacyjnych. Ciśnienie śródgałkowe było prawidłowe. Uzyskano pełną ostrość wzroku do dali, bliży i na odległości pośrednie bez korekcji. Pacjentka nie zgłaszała zjawisk *halo* i *glare* i była w pełni usatysfakcjonowana efektem pooperacyjnym.

Przypadek 2.

45-letnia kobieta zgłosiła się do naszego ośrodka niezadowolona z efektu operacji usunięcia zaćmy w oku prawym przeprowadzonej w innym ośrodku miesiąc wcześniej. Pacjentka z krótkowzrocznością obojga oczu, przyzwyczajona do dobrej ostrości widzenia z bliska, chciała się pozbyć okularów. Wszczepiona w innym ośrodku soczewka hydrofobowa skalkulowana na emmetropię do dali nie spełniła jej oczekiwań z powodu niewyraźnego widzenia do bliży. Ostrość wzroku do dali wynosiła $Vod = 1,0 \text{ sc}$; $Vos = \text{cc} - 4,25 \text{ Dsph} = 0,8$; ostrość wzroku do bliży w OP pełna z korekcją $- +2,5 \text{ Dsph}$, w OL pełna bez korekcji. Zaplanowano zabieg usunięcia zaćmy początkowej w oku lewym z wszczepieniem sztucznej soczewki wieloogniskowej PanOptix®, a na drugim etapie z ewentualną wymianą wszczepionej soczewki jednoogniskowej na wieloogniskową w oku prawym. Zabieg wykonano z wykorzystaniem Verion™ Image Guided System bez powikłań. Uzyskano pełną ostrość wzroku do dali, bliży i na odległości pośrednie bez korekcji. Nie odnotowano powikłań pooperacyjnych. Pacjentka była w pełni usatysfakcjonowana uzyskanym efektem obuocznego widzenia, w związku z czym odstąpiono od wymiany uprzednio wszczepionej jednoogniskowej soczewki w oku prawym; nie zauważała zjawisk typu *halo* lub *glare*.

Przypadek 3.

67-letnia pacjentka, aktywna zawodowo, kierująca własną firmą, zgłosiła się do naszego ośrodka w celu usunięcia początkowej zaćmy obojga oczu, oczekując uniezależnienia się od okularów. Ostrość wzroku do dali wynosiła $Vod = 0,4$, $Vos = 0,5 \text{ knp}$. Do bliży ostrość wzroku pełna z addycją wynosiła $+3,0 \text{ Dsph}$. Zabieg przeprowadzono bez powikłań, zgodnie ze wskazaniami Verion™ Image Guided System w celu minimalizacji resztkowych astygmatyzmów. Uzyskano pełną ostrość wzroku do dali, bliży i na odległości pośrednie. Niestety natychmiast po operacji wystąpił duży dyskomfort wynikający z bardzo nasilonych zjawisk typu *halo*, praktycznie uniemożliwiający prowadzenie samochodu wieczorem i w nocy. Pomimo różnych prób minimalizacji dyskomfortu uzyskano niewielką poprawę. Jako ostateczność rozważano wymianę soczewek wieloogniskowych na jednoogniskowe, jednak po symulacji głębi ostrości widzenia w soczewkach jednoogniskowych poprzez zastosowanie okresowe korekcji okularowej $-2,5 \text{ Dsph}$ pacjentka nie wyraziła zgody na wymianę soczewek, ponieważ uznała, że niedogodności optyczne wynikające ze zjawiska *halo* nie przewyższają dyskomfortu powodowanego utratą głębi ostrości. Pacjentka pozostaje pod obserwacją 36 miesięcy. Następuje powolna poprawa komfortu widzenia. Wydaje się, że decyzja o odstąpieniu od wymiany soczewek była słuszna. Metoda symulacji redukcji głębi ostrości wskutek usu-

nięcia soczewki wieloogniskowej poprzez zastosowanie korekcji okularowej -2,5 Dsph jest w takich sytuacjach bardzo pomocna.

DYSKUSJA

Czynniki wpływające na sukces pooperacyjny możemy podzielić na: związane z pacjentem, związane ze stanem oka pacjenta oraz związane z zastosowaną technologią soczewki i metodą operacyjną [9].

Czynniki związane z pacjentem

Główne czynniki związane z pacjentem stanowią w opinii autora poznanie i zrozumienie potrzeb życiowych pacjenta oraz jego oczekiwań co do ostrości wzroku. Istotna jest nie tylko jego praca, lecz także to, w jaki sposób odpoczywa czy jakie ma hobby. Ważne są: silna motywacja pacjenta do uniezależnienia się od okularów, optymistyczne nastawienie i akceptacja niewielkich problemów z widzeniem do dali, jak również gotowość do współpracy z okulistą. Szczególną uwagę należy zwrócić na pacjentów z nierealistycznymi oczekiwaniami, perfekcjonistów, wymagających bardzo dobrego widzenia nocnego. Ważną rolę na tym etapie odgrywa właściwie przeprowadzona, czasem niejedna rozmowa z pacjentem mająca na celu nie tylko przedstawienie zalet, lecz także, a może przede wszystkim, zaprezentowanie możliwych niedogodności wynikających z zastosowanych rozwiązań. Na co dzień posługujemy się symulatorami widzenia, mamy do dyspozycji modele soczewek wewnątrzgałkowych, wspomagają nas konsultanci soczewkowi. Umożliwiamy pacjentom także bezpośrednią rozmowę z operatorem.

Czynniki ze strony stanu oka pacjenta

Kluczowe na tym etapie wydają się zarządzanie astygmatyzmem rogówkowym oraz właściwa praca zwieracza źrenicy [5]. Każdy pacjent kwalifikowany do wszczepienia soczewek wieloogniskowych powinien mieć wykonaną topografię rogówki w celu wykluczenia astygmatyzmu nieregularnego. W przypadku astygmatyzmu regularnego powyżej 0,75 Dcyl wszczepia się toryczną soczewkę wieloogniskową. Przy planowaniu zabiegu w systemie wspomagania chirurga Verion™ Image Guided System, stosowanym w kwalifikacji wszystkich pacjentów, można wykorzystać astygmatyzm indukowany chirurgicznie w celu eliminacji najmniejszych astygmatyzmów [6, 7].

Drugim kluczowym czynnikiem jest prawidłowa praca zwieracza źrenicy. Szczególną uwagę należy poświęcić pacjentom z dużą lub miotoniczną źrenicą, atrofią tęczówki, ekscentracją źrenicy lub ubytkiem tęczówki. Podczas zabiegu należy zwrócić uwagę na źrenice małe lub w zrostach, co może stanowić ryzyko jatrogennego uszkodzenia źrenicy. Szczególnej uwagi wymagają pacjenci z niedowidzeniem. Nawet niewielka redukcja wrażliwości na kontrast może wywołać u nich nieproporcjonalną redukcję funkcji wzrokowej. W tych sytuacjach można rozważyć wszczepienie soczewki wieloogniskowej w oku dobrze widzącym oraz wszczepienie soczewki jednoogniskowej w oku niedowidzącym.

Bardzo indywidualnie należy podchodzić do pacjentów z dystrofiami rogówki, szczególnie z dystrofią Fuchsa. W zaznaczonym klinicznie obrzęku rogówki zastosowanie soczewki wieloogniskowej może istotnie pogłębiać obniżoną już wrażliwość na kontrast. Ze względu na ważną rolę prawidłowej centracji wszczepionej soczewki wieloogniskowej u każdego pacjenta wykonuje się badanie UBM ze szczególną oceną długości i symetrii oraz morfologii więzadeł rzęskowych.

Coraz większą grupę oczekującą niezależności od okularów i wymagającą dobrego widzenia na każdą odległość stanowią pacjenci po laserowych zabiegach refrakcyjnych. Osoby te należy bardzo ostrożnie kwalifikować do wszczepienia soczewek wieloogniskowych nie tylko z powodu trudności w kalkulacji właściwej mocy optycznej implantów, lecz także ze względu na charakter aberracji optycznych występujących w rogówkach po laserowych zabiegach refrakcyjnych, a szczególnie zjawisko tzw. wieloogniskowej rogówki [10].

Czynniki wynikające z budowy sztucznej soczewki wewnątrzgałkowej oraz metody operacyjnej

Kluczowym aspektem wydaje się wybór właściwej soczewki uwzględniający biokompatybilność materiału, z którego jest zbudowana, jej budowę optyczną oraz filtr światła niebieskiego. W przekonaniu autora materiał hydrofobowy zapewnia dobre przyleganie soczewki do torebki tylnej, stabilizuje ją w torebce i zmniejsza częstość występowania zaćmy wtórnej. Optyka trójogniskowa, w przeciwieństwie do dwuogniskowej, zapewnia pacjentom pełną głębię ostrości. Filtr światła niebieskiego nie tylko ogranicza szkodliwy wpływ promieniowania UV na siatkówkę, lecz także pozwala na najbardziej wiarygodne odwzorowanie barw.

Ważna jest również metoda implantacji zapewniająca wszczepienie soczewki bez ryzyka jej uszkodzenia. Systemy iniektorów Monarch™ (Alcon), a tym bardziej UltraSert™ (Alcon) czy Autonomie™ (Alcon), pozwalają na bezpieczne, jednoręczne wszczepienie soczewki bezpośrednio do torebki. Istotna dla powodzenia zabiegu jest bezpieczna i powtarzalna metoda operacyjna, ze szczególnym uwzględnieniem minimalizacji użytej energii ultradźwięków. Minimalizację energii ultradźwięków możemy uzyskać przez zastosowanie odpowiedniej techniki operacyjnej, np. *fako-chop* przy wysokim podciśnieniu aspiracyjnym fakoemulsyfikatora. Powtarzalność poszczególnych etapów zabiegu, a przede wszystkim lokalizacji cięcia oraz lokalizacji i średnicy kapsuloreksji pozwala uzyskać Verion™ Image Guided System. Decentracja soczewki wieloogniskowej o 0,75–1,0 mm może powodować istotne zmniejszenie wrażliwości na kontrast, aberracje i ostatecznie zmniejszenie skorygowanej ostrości wzroku. Właściwe ustawienie wieloogniskowej soczewki w osi widzenia pacjenta, które umożliwia Verion™ Image Guided System, minimalizuje kąt κ , a tym samym zmniejsza niekorzystne zjawiska *halo* i *glare*. Przy uwidocznionym w UBM ubytku więzadeł, np. w PEX, należy rozważyć wszczepienie pierścienia napinającego torebkę soczewki.

W Ośrodku Mikrochirurgii Oka Mega-Lens od 2014 r. wykonywane są operacje usunięcia zaćmy jednocześnie w oboju

oczach. Obecnie stanowią one ponad 35% wszystkich zabiegów. W przekonaniu specjalistów z ośrodka umożliwiają szybszą adaptację i rehabilitację wzrokową pacjentów po zabiegu, co ma szczególne znaczenie u osób z wysokimi wadami oraz z wszczepianymi soczewkami wieloogniskowymi. Wiążą się również z mniejszym stresem i stanowią ułatwienie logistyczne dla pacjenta i jego rodziny.

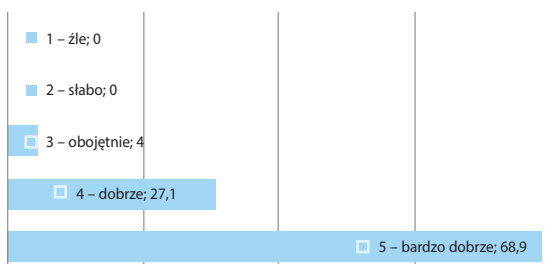
Postępowanie z pacjentem niezadowolonym

Najważniejsze jest słuchanie skarg pacjenta i podjęcie próby rozwiązania jego problemów. Do najczęstszych przyczyn niezadowolenia pacjentów po wszczepieniu soczewek wieloogniskowych należą niewyraźne widzenie wywołane resztkową wadą wzroku, zespołem suchego oka (ZSO) lub pooperacyjnym mętnieniem torebki soczewki (PCO, *postoperative capsule opacification*) oraz zjawiska świetlne spowodowane decentracją soczewki, PCO lub ZSO [8]. W postępowaniu należy wziąć pod uwagę zastosowanie okularów, laserowej korekcji wady resztkowej, wymianę soczewki lub jej przesunięcie na przednią kapsuloreksję. Przy nasilonych zjawiskach *halo* i *glare* powinno się rozważyć kapsulotomię laserową, jednak z zachowaniem ostrożności, bo może to utrudnić ewentualną wymianę soczewki. Przy znacznego stopnia decentracji soczewki należy rozważyć jej recentrację poprzez wymianę soczewki, szycie tęczówki, laserową plastykę tęczówki lub segmentowe pierścienie CTR. Przy zgłaszanym zmniejszeniu kontrastu ważne jest badanie OCT w kierunku torbielowatego obrzęku płamki, badanie siatkówki i nerwu wzrokowego (badania elektrofizjologiczne: elektroretinografia [ERG, *electroretinography*] i wzrokowe potencjały wywołane [VEP, *visual evoked potential*]), badanie w kierunku jaskry, ocena tylnej torebki pod kątem obecności PCO, ocena ustawienia wszczepionej soczewki w stosunku do osi widzenia. We wszystkich przypadkach właściwa opieka nad niezadowolonym, wręcz nieszczęśliwym pacjentem wymaga czasu, cierpliwości oraz znajomości różnych metod postępowania medycznego i chirurgicznego.

W 2018 r. przeprowadzono ankietę telefoniczną wśród 55 losowo wybranych pacjentów z wszczepionymi obuoocznie soczewkami wieloogniskowymi PanOptix® i PanOptix Toric® operowanych w Ośrodku Mikrochirurgii Oka Mega-Lens w latach 2015–2017. Ankieta dotyczyła określenia odczuć i satysfakcji pacjentów po zabiegu. Jej wyniki przedstawiają ryciny 1–8.

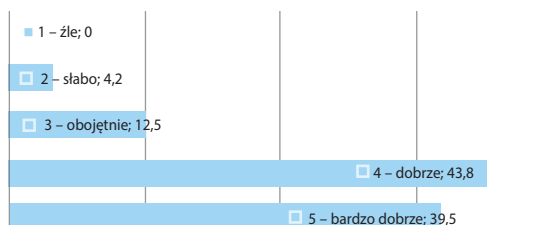
RYCINA 1

Odpowiedzi na pytanie: Jak określiłbyś/określiłabyś swoje zadowolenie z widzenia do dali (%)?




RYCINA 2

Odpowiedzi na pytanie: Jak określiłbyś/określiłabyś swoje zadowolenie z widzenia do bliży (%)?



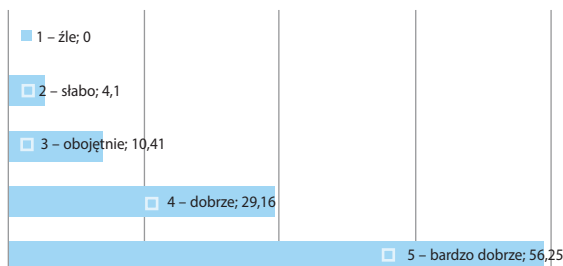
RYCINA 3

Odpowiedzi na pytanie: Jak określiłbyś/określiłabyś swoje zadowolenie z widzenia na odległości pośrednie (%)?



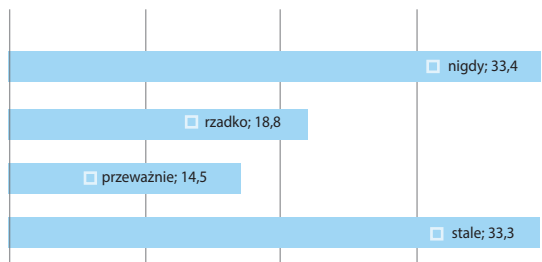
RYCINA 4

Odpowiedzi na pytanie: Jak określiłbyś/określiłabyś swoje zadowolenie z widzenia w nocy (%)?



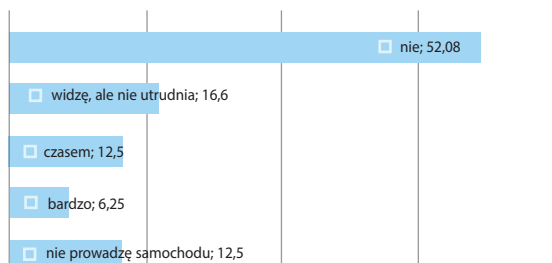
RYCINA 5

Odpowiedzi na pytanie: Czy w nocy widzisz aureole i promienie wokół źródeł światła (*halo/glare*) (%)?



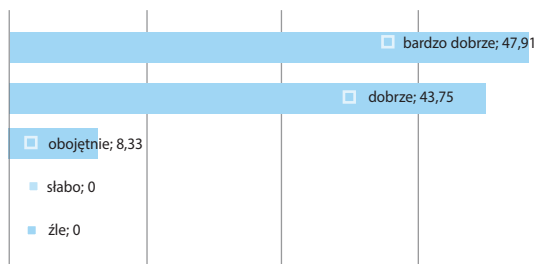
RYCINA 6

Odpowiedzi na pytanie: Czy utrudnia to prowadzenie samochodu (%)?



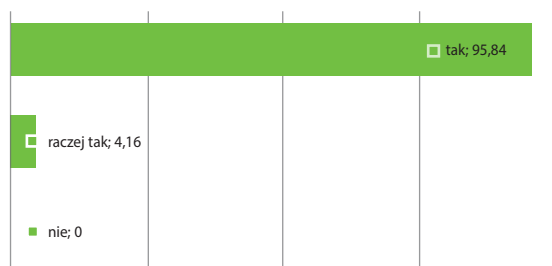RYCINA 7

Odpowiedzi na pytanie: Jak określiłbyś/określiłabyś swoje zadowolenie z całości kształtu swojego widzenia (%)?



RYCINA 8

Odpowiedzi na pytanie: Czy jesteś zadowolony/zadowolona z całości kształtu swojego widzenia (%)?



Wyraźny jest wysoki stopień satysfakcji pacjentów z ostrości i jakości widzenia do dali i do bliży, ale przede wszystkim na odległości pośrednie. Szczególną uwagę zwrócono na zjawiska optyczne *halo* i *glare*. Ponad połowa pacjentów (52,2%) nie dostrzega powyższych zjawisk lub rzadko je zauważa. Z drugiej strony 33,3% pacjentów widzi je stale. Jednakże jedynie 6,3% badanych twierdzi, że bardzo utrudnia im to prowadzenie samochodu w warunkach nocnych. Na podkreślenie zasługują ogromna satysfakcja pacjentów z całości kształtu widzenia, tj. 91,7%, a także wysoki odsetek (95,84%) polecenia przez pacjenta takiego sposobu rozwiązania problemów wzrokowych innym.

PODSUMOWANIE

Biorąc pod uwagę dużą wrażliwość widzenia w soczewkach wielogniskowych na niewielkie aberracje oczne, właściwa przedoperacyjna ocena kliniczna jest kluczowa dla sukcesu pooperacyjnego. Pomimo starannej selekcji i dokładnych badań kwalifikacyjnych w przypadku niektórych pacjentów wyniki są niezadowolające z powodu problemów typowych dla tej klasy soczewek. Odpowiedni dobór pacjenta oraz właściwe postępowanie przed-, śród- i pooperacyjne, zarówno wśród pacjentów zadowolonych, jak i, a może przede wszystkim, niezadowolonych, ostatecznie prowadzą do zwiększenia korzyści z zastosowania soczewek wielogniskowych. W odczuciu autora właściwe użycie soczewki wielogniskowej z uwzględnieniem opisanych zasad podczas kwalifikacji może dać pełną satysfakcję zarówno pacjentowi, jak i operującemu go chirurgowi.


ADRES DO KORESPONDENCJI lek. Marek Czubak

Ośrodek Mikrochirurgii Oka Mega-Lens
00-622 Warszawa, ul. Polna 30a
e-mail: marekczubak@megalens.com.pl

Piśmiennictwo

1. Alio JL, Plaza-Puche AB, Fernández-Buenaga R, et al. Multifocal intraocular lenses: An overview. *Surv Ophthalmol* 2017; 62(5): 611-634.
2. Alio JL, Grzybowski A, El Aswad A, et al. Refractive lens exchange. *Surv Ophthalmol* 2014; 59: 579-598.
3. Hoffer KJ. Biometry of 7,500 cataractous eyes. *Am J Ophthalmol* 1980; 90(3): 360-368.
4. Haigis W. Challenges and approaches in modern biometry and IOL calculation. *Saudi J Ophthalmol* 2012; 26(1): 7-12.
5. Artigas JM, Menezes JL, Peris C, et al. Image quality with multifocal intraocular lenses and the effect of pupil size; comparison of refractive and hybrid refractive-diffractive designs. *J Cataract Refract Surg* 2007; 33: 2111-2117.

6. Hayashi K, Manabe S, Yoshida M, et al. Effect of astigmatism on visual acuity in eyes with a diffractive multifocal intraocular lens. *J Cataract Refract Surg* 2010; 36: 1323-1329.
7. Kaur M, Shaikh F, Falera R, et al. Optimizing outcomes with toric intraocular lenses. *Indian J Ophthalmol* 2017; 65(12): 1301-1313.
8. de Vries NE, Webers CA, Touwslager WR, et al. Dissatisfaction after implantation of multifocal intraocular lenses. *J Cataract Refract Surg* 2011; 37: 859-865.
9. Braga-Mele R, Chang D, Dewey S, et al. Multifocal intraocular lenses: Relative indications and contraindications for implantation. *J Cataract Refract Surg* 2014; 40: 313-322.
10. Moreira H, Garbus JJ, Fasano A, et al. Multifocal Corneal Topographic Changes With Excimer Laser Photorefractive Keratectomy. *Arch Ophthalmol* 1992; 110(7): 994-999.



AcrySof® IQ PanOptix®

Soczewka wewnątrzgałkowa korygująca prezbiopię

Najbardziej naturalny sposób widzenia



Zastosowana technologia ENLIGHTEN (**EN**hanced **LIGHT** **EN**ergy) zapewnia jak najbardziej naturalny sposób widzenia, dlatego soczewka wewnątrzgałkowa AcrySof® IQ PanOptix® jest naturalnym wyborem przy korekcji prezbiopii:

- **Najwyższy poziom wykorzystania energii światła w soczewce korygującej starczowzroczność.** Wykorzystuje 88% światła, zapewniając ostrość widzenia zarówno bliżej, odległości pośredniej, jak i dali^{1,2}.
- **Bardziej komfortowe widzenie szerokiego zakresu bliżej i odległości pośredniej.** Pozwala na uzyskanie optymalnego punktu skupienia dla odległości pośredniej 60 cm. Jest to odległość preferowana do wykonywania codziennych czynności, takich jak praca przy komputerze. Inne soczewki trifokalne pozwalają na widzenie pośrednie w odległości 80 cm³⁻⁵.
- **Mniejsza zależność od rozmiaru źrenicy.** Obszar dyfrakcyjny wielkości 4,5 mm pozwala na dobrą jakość widzenia w różnych warunkach oświetlenia³.



Skontaktuj się z przedstawicielem firmy Alcon w celu uzyskania bardziej szczegółowych informacji na temat soczewki wewnątrzgałkowej korygującej prezbiopię AcrySof® IQ PanOptix®.

1. AcrySof® IQ PanOptix® IOL Directions for Use. 2. Alcon Laboratory Notebook: 14073: 77-78. 3. PanOptix® Diffractive Optical Design. Alcon internal technical report: TDOC-0018723. Effective date 19 Dec 2014. 4. Charness N, Dijkstra K, Jastrzebski T et al. Monitor viewing distance for younger and older workers. Proceedings of the Human Factors and Ergonomics Society 52nd Annual Meeting, 2008. http://www.academia.edu/477435/Monitor_Viewing_Distance_for_Younger_and_Older_Workers. Accessed April 9, 2015. 5. Average of American OSHA, Canadian OSHA and American Optometric Association Recommendations for Computer Monitor Distances.