


# Refrakcyjna wymiana soczewki a laserowa chirurgia refrakcyjna w prezbiopii. Kogo i dlaczego kwalifikować?

*Refraction lens exchange vs. laser refraction surgery in presbyopia. Who qualifies and why?*

**Jarosław Kachnowicz, Ewa Bobińska-Kachnowicz**

Klinika Okulistyczna VITA-MED w Głogowie  
Kierownik Ośrodka: dr n. med. Ewa Bobińska-Kachnowicz



## NAJWAŻNIEJSZE

Operacje refrakcyjne z zastosowaniem wieloogniskowych soczewek wewnątrzgałkowych osiągnęły obecnie taki poziom zaawansowania, że stały się satysfakcjonującym rozwiązaniem problemu prezbiopii.

## HIGHLIGHTS

Refraction surgery with the use of multifocal intraocular lenses have currently reached such a level of advancement that they have become a satisfactory solution to the problem of presbyopia.

## STRESZCZENIE

Prezbiopia jest problemem dotyczącym większość populacji powyżej 40. r.ż. i niemal wszystkie osoby po 50. r.ż. Chirurgia refrakcyjna opierająca się na zabiegach na rogówce lub soczewce przynosi rozwiązania tego problemu. Metody laserowej chirurgii refrakcyjnej rogówki mające dłuższą historię wiążą się z pewnymi kompromisami koniecznymi do leczenia utraty akomodacji. Obecnie bardziej satysfakcjonujące rozwiązanie tego problemu stanowi chirurgia refrakcyjna stosująca zabiegi na soczewce przy użyciu soczewek wieloogniskowych. Kluczem do osiągnięcia sukcesu pooperacyjnego jest bardzo staranny dobór pacjentów. Doświadczenia własne związane z zastosowaniem wieloogniskowych soczewek AcrySof® IQ PanOptix® i PanOptix Toric® firmy Alcon wskazują, że jest to najlepsze obecnie rozwiązanie problemu starczo-wzroczności.

**Słowa kluczowe:** prezbiopia, soczewki wieloogniskowe, chirurgia refrakcyjna rogówki

## ABSTRACT

Presbyopia is a problem which affects most of the adult population of over forty-year-old and almost all after fifty-year-old. Both corneal refractive surgery or lens exchange procedures bring a solution to the problem. First of mentioned methods which have a longer history, constitute a certain compromise in accommodation loss treatment, whereas refraction surgery based on lens exchange procedures using multifocal lenses is currently a more satisfactory solution to the problem. The key to obtain success after surgery, is to adequately select the patient. Our own experience concerning Alcon AcrySof® IQ PanOptix® and PanOptix Toric® (Alcon) multifocal lenses shows that this has been the best solution to the problem of presbyopia so far.

**Key words:** presbyopia, multifocal lenses, corneal refractive surgery

## WSTĘP

Prezbiopia, oznaczająca pogorszenie lub utratę widzenia do blizy i będąca skutkiem związanego z wiekiem osłabienia mechanizmów akomodacji, w tym głównie elastyczności torebki i macierzy soczewki oraz zwiększenia jej równikowego wymiaru, dotyka większość populacji powyżej 40. r.ż. Szacuje się, że w 2020 r. problem ten będzie dotyczyć ponad 2 mld osób na świecie. Dolegliwość ta jest trzykrotnie częstszym zjawiskiem u mieszkańców miast niż terenów wiejskich i częściej cierpią na nią kobiety niż mężczyźni [1]. Chirurgia refrakcyjna, której celem jest usunięcie wady wzroku i doprowadzenie do normowzroczności poprzez zabiegi na soczewce lub rogówce, może obecnie zaproponować również akceptowalne rozwiązania dla prezbiopii. Są one przeznaczone dla pacjentów realizujących tę procedurę odpłatnie, z pominięciem systemu ubezpieczenia zdrowotnego, stanowiących grupę o znacznie wyższych oczekiwaniach i wymaganiach niż tzw. pacjent funduszowy. Współczesna chirurgia refrakcyjna rozwija się dynamicznie w oparciu o 3 filary: perfekcyjne wykonywanie zabiegów, staranne rozwiązywanie problemu astygmatyzmu i – co najważniejsze – indywidualne podejście do każdego chorego. Dzięki temu może osiągać dobre wyniki lecznicze i spełniać wysokie oczekiwania pacjentów. Warunkiem sukcesu refrakcyjnego, mierzonego satysfakcją pacjenta, jest odpowiedni proces kwalifikacji.

## CHIRURGIA SOCZEWKI A PREZBIOPIA

W ramach chirurgii refrakcyjnej opartej na procedurach soczewkowych dostępnych jest kilka metod mających na celu osiągnięcie emmetropii. Istnieje wiele rodzajów implantów wszczepianych do przedniej lub tylnej komory oka. Do zabiegów tych możemy kwalifikować pacjentów z zachowaną soczewką własną, rzekomosoczewkowych i bezsoczewkowych. Wśród dostępnych metod należy wymienić: implanty wewnątrzgałkowe faliżne, refrakcyjną chirurgię zaćmy, refrakcyjną wymianę soczewki (RLE, *refractive lens exchange*), prezbiopijną wymianę soczewki (PRELEX, *presbyopic lens exchange*), implanty wewnątrzgałkowe pseudofaliżne i technikę BiOptics (połączenie technik soczewkowych i chirurgii laserowej rogówki). W prezbiopii wykorzystywane są obecnie wieloogniskowe systemy soczewkowe implantowane do tylnej komory, a stosowane w niej metody to: refrakcyjna chirurgia zaćmy, gdy prezbiopii towarzyszy zmętnienie soczewki, RLE, gdy pacjent z wadą wzroku, po 40. r.ż., traci zdolność akomodacji, oraz prezbiopijną wymianę soczewki (PRELEX), gdy osoba z emmetropią ma problem z widzeniem do blizy.

## LASEROWA CHIRURGIA REFRAKCYJNA A PREZBIOPIA

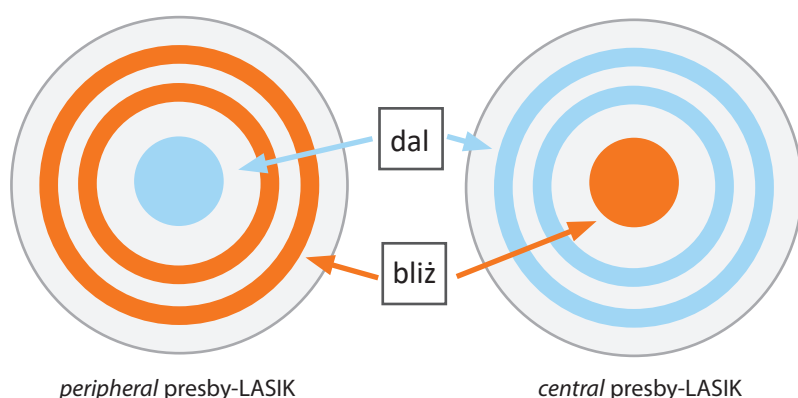
Historia procedur laserowej chirurgii refrakcyjnej rogówki w prezbiopii sięga końca XX w., tj. okresu, gdy nie było jesz-

cze dostępnych wieloogniskowych soczewek wewnątrzgałkowych. Spośród wspomnianych laserowych procedur rogówkowych stosowanych w starczowzroczności należy wymienić:

1. **Monowizję**, którą można uzyskać poprzez procedury powierzchniowe: **PRK** (*photorefractive keratectomy*), **LASEK** (*laser-assisted sub-epithelial keratectomy*), **epiLASIK** (opcja powierzchniowa *laser in situ keratomileusis*), **EBK** (*epi-Bowman keratectomy*), **transPTK** (*photo-keratectomy*), jak również z pomocą procedur płatkowych: **LASIK** (*laser in situ keratomileusis*), **SBK LASIK** (*sub-Bowman laser in situ keratomileusis*), **femtoLASIK** (procedura realizowana przy użyciu lasera femtosekundowego). Koncepcja monowizji zakłada ustawienie oka dominującego do dali (bez wady refrakcji), natomiast oka niedominującego do blizy (z niewielką wadą, od -1,5 do -3,0 D, w zależności od wielkości niedostatku akomodacji związanego z wiekiem). Ta sztucznie indukowana różnowzroczność zgodnie z danymi literaturowymi jest dobrze tolerowana do różnicy między oczyma nieprzekraczającej 1,3 D. Powyżej tej wartości pojawiają się niekorzystne skutki monowizji w postaci osłabienia lub utraty widzenia do dali i na odległości pośrednie okiem niedominującym, osłabienie lub utrata obuocznego widzenia do dali, obniżenie lub brak tolerancji różnowzroczności, obniżenie kontrastu i osłabienie widzenia nocnego oraz pojawienie się niekorzystnych zjawisk wzrokowych w postaci *halo* i *glare*. Intensywność opisanych objawów jest proporcjonalna do wielkości różnowzroczności.
2. Inną koncepcję rozwiązania problemu prezbiopii proponuje odmiana chirurgii laserowej zwana **Presby-LASIK**, oparta na koncentrycznych profilach ablacji przypominających nieco dyfrakcyjną budowę soczewek wieloogniskowych. W wariacie **peripheral presby-LASIK** strefa do blizy znajduje się w obwodowej części rogówki, zaś w odmianie **central presby-LASIK** – w środkowej części rogówki (ryc. 1) [2].
3. Zindywidualizowana procedura **Custom Q firmy Alcon**, stosowana jako odmiana laserowej operacji wady wzroku, polega na wykonaniu ablacji zwiększającej wystromienie obwodowej części rogówki do profilu zwanego *hiperprolate* poprzez zmniejszenie wartości współczynnika Q, co zwiększa zdolność widzenia do blizy operowanego oka [3].
4. Technika **PRESBYOND Laser Blended Vision** opracowana przez dr. Dana Z. Reinsteina z Vision Clinic w Londynie w 2012 r. polega na wytworzeniu naturalnych aberracji sferycznych przy użyciu lasera ekscymerowego w połączeniu z minimonowizją (od -1,25 do -1,5 D). Według autora przy dobrym efekcie wspomagającym akomodację ma ona niewielki wpływ na poczucie kontrastu, widzenie przestrzenne i widzenie w słabym oświetleniu. Tolerowana jest przez 95% pacjentów [4].

## RYCINA 1

Schemat koncentrycznych profili ablacji stosowanych w metodzie Presby-LASIK.



5. Technika **INTRACOR** po raz pierwszy została wykorzystana przez dr. Luisa Ruiza z Bogoty w Kolumbii w 2007 r. Polega ona na wytworzeniu laserem femtosekundowym 5 koncentrycznych współśrodkowych cylindrycznych nacięć miąższu rogówki o średnicy 1,8–3,6 mm w celu zmiany geometrii w kierunku większego wystromienia centrum rogówki, co działa wspomagająco na widzenie do bliży. Wydaje się, że skuteczność tej metody będzie ograniczona w przypadku jednoczesnej konieczności usunięcia wady wzroku, zwłaszcza w większych krótkowzrocznościach i nadwzrocznościach, które wiążą się z ablacją zmieniającą mechanikę i geometrię centralnej części rogówki, co może dodatkowo sprzyjać powstaniu ektaзии [5].
6. Nieco inne podejście do problemu prezbipii prezentują rozwiązania **INLAYS** polegające na śródrogówkowej implantacji elementów poprawiających widzenie do bliży. Po utworzeniu płatka lub kieszonki w rogówce wszczepiane są elementy o właściwościach optycznych, zmieniające kształt rogówki, lub też wykorzystujące efekt otworka stenopeicznego [6, 7].

Wszystkie opisane techniki chirurgii laserowej rogówki proponujące rozwiązania problemu prezbipii, polegające przede wszystkim na utracie akomodacyjnych właściwości soczewki, mają w pewnym sensie znaczenie paliatywne. Zgodnie z definicją takiego charakteru działań nie leczą bowiem schorzenia ani nie zapobiegają jego postępowi, lecz skupiają się na poprawie jakości życia pacjenta. Ważną cechą tych rozwiązań, która wpływa na obniżenie ich korzyści, jest ich względna nietrwałość, tzn. rozwiązanie zaplanowane i obliczone dla deficytu akomodacji w dniu zabiegu będzie za kilka lat niewystarczające z powodu postępującego procesu utraty elastyczności soczewki. W tym miejscu należy wspomnieć o jeszcze jednej, bardzo ważnej kwestii dotyczącej technik laserowych rogówki. Jakiokol-

wiek zmiany geometrii i mechaniki rogówki, zwłaszcza związane z indukowaniem aberracji, mogą być wielkim wyzwaniem dla czekającej każdego pacjenta prezbipijnej operacji soczewki własnej, której konieczność podyktowana jest rozwojem zaćmy. Wsparcie chirurga w tym zakresie stanowi wprowadzona w ostatnich latach aberrometria śródoperacyjna.

#### KWALIFIKACJA DO ZABIEGU

Proces kwalifikacji kandydata do zabiegu, jak wspomniano wyżej, jest kluczem do osiągnięcia sukcesu. Procedura ta musi obejmować analizę danych z trzech obszarów:

- stan narządu wzroku, tj. anatomia, fizjologia i patologia oka
- warunki posługiwania się narządem wzroku
- cechy osobowości poddawanej kwalifikacji pacjenta.

Rozpoznanie pierwszego z nich pozwala ocenić ryzyko wystąpienia poszczególnych komplikacji podczas zabiegu i wybrać odpowiednią technikę operacyjną. Ocena drugiego obszaru jest konieczna do właściwego wyboru soczewki wewnątrzgałkowej oraz umożliwia oszacowanie oczekiwanego efektu pooperacyjnego. Poznanie cech osobowości pacjenta pozwala natomiast przewidzieć m.in., jaki może być poziom jego współpracy (zrozumienie zjawisk zachodzących w narządzie wzroku z czasem, akceptacja kompromisów wymaganych do powodzenia leczenia). Autorzy artykułu opublikowanego w „Journal of Cataract & Refractive Surgery” w 2014 r. [8] wymieniają cechy pacjenta sprzyjające i niekorzystne w chirurgii refrakcyjnej. W grupie cech sprzyjających z obszaru pierwszego znalazły się umiarkowana do wysokiej nadwzroczność i krótkowzroczność, zaś z obszaru trzeciego: zainteresowanie niezależnością od okularów, pozytywne nastawienie, gotowość zaakceptowania kompromisu, zainteresowanie współpracą z lekarzem.

W grupie cech niesprzyjających chirurgii refrakcyjnej z pierwszego obszaru wymieniono niewielką miopię, z drugiego – pracę w ciemności oraz szczególne zawody: pilotów, kierowców, osoby pracujące intensywnie w blizy [np. kosmetyczki, jubilerzy, zegarmistrzowie – przyp. autora], natomiast z obszaru trzeciego – akceptację okularów oraz osobowość charakteryzującą się nadmiernym krytycyzmem z nierealistycznymi oczekiwaniami.

## BUDOWA, FIZJOLOGIA I PATOLOGIA NARZĄDU WZROKU A PREZBIOPIJNA CHIRURGIA SOCZEWKI

Choć implantacja soczewek wieloogniskowych w leczeniu prezbipii jest coraz chętniej proponowana i stosowana, to nadal stanowi niewielki odsetek wykorzystywanych w praktyce rozwiązań tego problemu. Stwierdzenie w procesie kwalifikacji obecności wady wzroku jest okolicznością sprzyjającą operatorowi i pacjentowi, rodzi bowiem możliwość uzyskania dodatkowej korzyści pozbycia się wady wzroku, szczególnie istotnej przy dużych wartościach krótkowzroczności, nadwzroczności i astygmatyzmu. Wysokie wady wzroku, zwłaszcza nadwzroczność i niezbornosć, są zawsze powodem niedostatecznej korekcji okularowej, dlatego też bardzo często u takich pacjentów udaje się po zabiegu uzyskać lepszą nieskorygowaną ostrość wzroku niż kiedykolwiek osiągnięta w korekcji. Jedyne ograniczenie zakresu operowanych wad wzroku stanowi moc dostępnych obecnie implantów wieloogniskowych i wieloogniskowych torycznych. Operacja refrakcyjna soczewki doskonale sprawdza się w różnowzroczności. Jej wyniki mogą również okazać się zaskakująco dobre w niewielkim niedowidzeniu (doświadczenia własne). Podczas kwalifikacji należy zwrócić uwagę na osoby z niewielką myopią, do  $-3,0$  D, które mają bardzo dobre widzenie do blizy. Osiągnięcie prawidłowej pooperacyjnej ostrości wzroku do blizy może nie być łatwe, co powinno się uświadomić pacjentowi, zwracając uwagę na szerszy kontekst poprawy widzenia do dali i na odległości pośrednie. Dodatkowo należy przypominać pacjentom o właściwym oświetleniu podczas pracy wzrokowej.

Aby implantacja wewnątrzgałkowej soczewki wieloogniskowej zakończyła się sukcesem, konieczne są prawidłowa budowa i funkcjonowanie wszystkich ośrodków zarówno optycznych, jak i receptorowo-transmisyjnych oka. Do operacji nie powinni być zatem kwalifikowani pacjenci z jakimkolwiek zaburzeniem budowy i przejrzystości rogówki oraz z nieregularnymi astygmatyzmami. Podobne wymogi dotyczą płamki i nerwu wzrokowego – opisywanego rozwiązania nie można zastosować u osób z chorobami zwyrodnieniowymi płamki, u pacjentów cierpiących na choroby naczyniowe skutkujące zmianami niedokrwiennymi lub obrzękowymi płamki, w tym na zaawansowane zmiany cukrzycowe, stany zamknięcia naczyń siatkówki, przewle-

kle i nawrotowe zapalenia błony naczyniowej. W grupie ograniczeń implantacyjnych należy również wymienić zaawansowane uszkodzenia nerwu wzrokowego w przebiegu jaskry i innych chorób oraz nieuregulowane ciśnienie wewnątrzgałkowe. W ocenie kondycji siatkówki i nerwu wzrokowego pomocna jest optyczna koherentna tomografia (OCT, *optical coherence tomography*), którą wykonuje się rutynowo w czasie procedury kwalifikacyjnej.

Jakość obrazu uzyskiwana przez wszczepy multifokalne jest bardzo wrażliwa na nieprawidłową i niestabilną pozycję implantu. Jak wspomniano we wstępie, jednym z filarów sukcesu jest perfekcyjna chirurgia, a więc wszczepienia nie można wykonać w przypadku jakiegokolwiek uszkodzenia torebki soczewki (pęknięta kapsuloreksja, przerwanie torebki tylnej), uszkodzenia lub osłabienia włókien obwodkowych soczewki (z podwichnięciem soczewki z drzeniem tęczówki, po ostrym ataku jaskry, trabekulektomii, urazie, w zespole rzekomozłuszczeniowym). Od przeprowadzenia zabiegu powinno się odstąpić również w chorobach związanych z dysfunkcją źrenicy oraz w rozwiniętym zespole suchego oka.

**W tym miejscu należy wspomnieć o tzw. niespodziankach refrakcyjnych.** Termin ten oznacza pojawienie się innego niż zaplanowany emmetropijny wynik refrakcji pooperacyjnej. Resztkowe wady wzroku zależą od wielu czynników i ich wzajemnych kombinacji. Do najważniejszych z nich należą:

- efektywna pozycja implantu w torebce soczewki pacjenta, której przednio-tylny wymiar przed usunięciem jest kilkakrotnie większy
- dokładność produkcji soczewek, których standardowe moce są produkowane co  $0,5$  D (dla większych wartości nawet co  $1$  D!)
- metody przewidywania mocy implantu (pomiar gałki ocznej pacjenta i formuły kalkulacyjne)
- ułożenie implantu w osi widzenia – prawidłowa centracja implantu
- rola astygmatyzmu, który w bardzo istotny sposób wpływa na rezultat jakości widzenia po implantacji soczewek wieloogniskowych.

Rozwiązanie problemu astygmatyzmu to szereg drobnych, niezwykle precyzyjnych i obowiązkowo powtarzalnych działań przed- i śródoperacyjnych: od dokładnych pomiarów (w tym formuły kalkulacyjne implantów torycznych), przez oznaczenie i prawidłowe ustawienie osi implantu, wzięcie pod uwagę astygmatyzmu tylnej powierzchni rogówki, po chirurgiczną indukcję astygmatyzmu. W przypadku tego ostatniego dwie jego cechy są kluczem do sukcesu. Po pierwsze jego możliwie niewielka wartość i po drugie, ważniejsze, jego powtarzalność. Właśnie ta druga cecha pozwala nim tak zarządzać, by wykorzystać go do poprawy wyników operacyjnych. Oczekiwany efekt opisanych działań może przekreślić przemieszczenie

pooperacyjne implantu (rotacyjne lub w osi przód–tył). W kontekście rozważanych powyżej czynników osiąganie wyników pooperacyjnych w przedziale  $\pm 0,5$  D w 97,5% operowanych oczu (doświadczenia własne) musi budzić uzasadniony szacunek.

Operacje soczewkowe niosą za sobą statystycznie niewielkie ryzyko wystąpienia odwarstwienia siatkówki. Mimo to przebiopijna wymiana soczewki wydaje się dzisiaj najlepszym dostępnym rozwiązaniem tego problemu.

## BUDOWA, FIZJOLOGIA I PATOLOGIA NARZĄDU WZROKU A PREZBIOPIJNA LASEROWA CHIRURGIA ROGÓWKI

Ze względu na paliatywny charakter operacji rogówkowych w naszym ośrodku wykonujemy zabiegi monowizyjne łagodzące problem przebiopii, które charakteryzuje dość stabilny i przewidywalny charakter oraz brak problemów w perspektywie przyszłych implantacji wieloogniskowych soczewek wewnątrzgałkowych. Pacjentowi po 40. r.ż. zgłaszającemu się z wadą wzroku należy poświęcić dużo czasu, by objaśnić zjawisko utraty akomodacji i omówić możliwe rozwiązania. Braki w rozumieniu zjawiska starczowzroczności i możliwych do osiągnięcia rezultatów wzrokowych planowanych działań sprawiają, że nierealne oczekiwania idealnego pooperacyjnego widzenia obuocznego na wszystkie odległości, zderzone z rzeczywistą kondycją oka po zabiegu, mogą wywołać rozczarowanie i niezadowolenie. Gdy kandydat do operacji refrakcyjnej zrozumie i zaakceptuje zaplanowane działania oraz ich realne efekty, może zostać poddany zabiegowi. Podobnie, jak wspomniano wyżej, omawiając operacje soczewkowe, obecność wady wzroku jest konieczna, by pacjent odniósł z operacji odczuwalną korzyść. Zastosowanie monowizji u osoby normowzrocznej z pierwszymi objawami przebiopii może przynieść skutki, takie jak: osłabienie widzenia obuocznego, obniżenie kontrastu i osłabienie widzenia nocnego, które będą nie do zaakceptowania. Podczas laserowych operacji rogówkowych należy pamiętać o bezpiecznych granicach zapobiegających powstaniu aberracji i ektazji, które mogą zniweczyć dobry wynik refrakcyjny lub nawet zagrozić zdrowiu rogówki. Przy usuwaniu wady minusowej profil ablacji zmniejsza grubość i spłaszcza rogówkę w centrum. Dla rogówki o typowych parametrach bezpieczeństwo wyznacza granica ok. -10 D ablacji rogówki i keratometria pooperacyjna 35 D. Oko planowane do blizy ma większy margines bezpieczeństwa, ponieważ pozostaje w nim wada resztkowa od -1,5 do -3,0 D. W przypadku nadwzroczności laserowa ingerencja polega na wyżłobieniu pierścienia na obwodzie centralnej, 6–7-milimetrowej części rogówki, zwiększającego jej krzywiznę. Bezpieczne granice korekcji stanowią wartość ablacji +6,0 D oraz 48 D pooperacyjnej krzywizny rogówki. W tym przypadku oko zaplanowane do blizy powinno być przekorygowane od +1,5 do +3,0 D, więc

realna wielkość wady wzroku planowanej do rozwiązania monowizyjnego dla oka ustawianego do blizy to niewielki przedział od +3 do +4,5 D. W przypadku nadwzroczności dodatkowym czynnikiem zakłócającym jest powszechnie występujący przykurcz akomodacyjny, który po cykloplegii nierzadko może ujawnić dodatkowe +2 do +3 D, co w sposób oczywisty bardzo utrudnia osiąganie zaplanowanych wartości korekcji. Częstymi zjawiskami w wadach plusowych są różnego stopnia różnowzroczność i towarzyszące jej niedowidzenie. Jeśli dodatkowo weźmiemy pod uwagę zjawisko regresji wady występujące po laserowej korekcji nadwzroczności i postępujące w czasie obniżenie elastyczności soczewki, staje się zrozumiałe, dlaczego operacje laserowe rogówki dla przebiopii są działaniem mało przewidywalnym i niewystarczająco stabilnym, a zatem tracącym na znaczeniu w kontekście wzrastającej doskonałości rozwiązań soczewkowych. Nieprzemijającą zaletą laserowej chirurgii rogówki są doskonałe efekty korekcji niezborności do 6,0 D, które dzięki spersonalizowanym technikom pozwalają na korekcję również nieregularnych astygmatyzmów, co nie jest możliwe do osiągnięcia za pomocą żadnego innego sposobu korekcji. Tę cechę chirurgii laserowej wykorzystują techniki BiOptics łączące procedury soczewkowe i laserowe rogówki w celu zniwelowania wad resztkowych i uzyskania większej precyzji wyniku refrakcyjnego, a co za tym idzie – większego zadowolenia pacjenta.

Jeśli chodzi o anatomie i fizjologię oka, to warunkiem sukcesu chirurgii laserowej rogówki są prawidłowe budowa i funkcjonowanie wszystkich ośrodków optycznych i percepcyjnych oka. Poza chorobami wymienionymi wcześniej, w kontekście chirurgii soczewkowej, do patologii stanowiących przeciwwskazanie do tego zabiegu należy dodać choroby tkanki łącznej utrudniające gojenie i powodujące bliznowacenie (choć te ostatnie w przypadku stosowanej rutynowo w okresie pooperacyjnym profilaktyki steroidowej mają mniejsze znaczenie i powinny być rozpatrywane indywidualnie), a także rozwinięty zespół suchego oka, którego objawy mogą ulec nasileniu, zwłaszcza po zastosowaniu procedur płatkowych. U niektórych pacjentów subiektywnie odczuwane dolegliwości są na tyle niewielkie, że problem ujawniany jest dopiero podczas badania kwalifikacyjnego, a potwierdzają go trudności topograficznej oceny powierzchni rogówki.

## WIEK A PREZBIOPIJNA CHIRURGIA SOCZEWKOWA I PREZBIOPIJNA LASEROWA CHIRURGIA ROGÓWKI

Ważnym bodźcem do podjęcia decyzji operacyjnej są zjawiska związane z upływem czasu zachodzące w narządzie wzroku. Dyskusyjny pozostaje tylko wybór odpowiedniego momentu. Jeśli zmiany są dostrzegane i akceptowane przez pacjenta, świadczy to o jego gotowości do podjęcia

działań ukierunkowanych na rozwiązanie problemu i jest wsparciem podjęcia decyzji o interwencji. Jeśli natomiast nie ma percepcji zjawisk związanych z utratą akomodacji, a dodatkowo występuje wypieranie świadomości procesów starzenia organizmu, to rozmowa z kandydatką lub kandydatem do zabiegu musi być bardzo delikatna. Bez względu na poziom mentalnego przygotowania do akceptacji zjawisk następujących z wiekiem, w anatomii i fizjologii soczewki po 40. r.ż. następują zmiany. Soczewka stopniowo traci przezierność, żółknie, a następnie zaczyna mętnieć, co skutkuje na początku nieuświadomianym przez pacjenta obniżeniem kontrastu, pogorszeniem widzenia przestrzennego, osłabieniem adaptacji wzrokowej, wzrostem aberracji wyższego rzędu (związanej ze zmianą kształtu soczewki), utratą akomodacji i wreszcie obniżeniem ostrości wzroku. Narastanie tych niekorzystnych objawów w połączeniu ze zmianą stosunków anatomicznych przedniego odcinka oka (spływanie komory przedniej i związany z tym procesem wzrost ryzyka wystąpienia jaskry zamkniętego kąta) oraz utrudnienie diagnostyki i monitorowania stanu siatkówki i nerwu wzrokowego stanowią argumenty za interwencją chirurgiczną.

W kontekście postępującego charakteru opisanych zmian refrakcyjna laserowa chirurgia refrakcyjna, której rozwiązania mają charakter nietrwały i opierają się na monowizji, obciążonej konsekwencjami w postaci pogorszenia widzenia obuocznego, obniżenia kontrastu i osłabienia widzenia przy gorszym oświetleniu, może nasilać niekorzystne zjawiska związane z fizjologicznym starzeniem się soczewki. Dlatego laserową chirurgię rogówki w prezbiopii należy uznać za rozwiązanie niesatysfakcjonujące.

Zastosowanie rozwiązań soczewkowych za każdym razem indukuje powstanie jatrogennej prezbiopii. W przypadku obecności zaćmy lub wad wzroku emmetropia pooperacyjna stanowiła optymalny cel leczenia operacyjnego przed erą soczewek wieloogniskowych. W tym okresie pojawiały się również próby stosowania rzekomosoczewkowych rozwiązań monowizyjnych, których skutkiem był różny stopień tolerancji jatrogennej różnowzroczności i związanej z nią satysfakcji pacjentów. W początkach wprowadzania rozwiązań wieloogniskowych jakoś widzenia pooperacyjnego i towarzyszące niekorzystne zjawiska optyczne występujące w sztucznym i obniżonym oświetleniu wymagały zaakceptowania znacznych kompromisów i długiego okresu neuroadaptacji. Obecnie jakoś wewnątrzgałkowych soczewek trójogniskowych jest tak dobra i niezależna od ilości światła i wielkości źrenicy [9], że pooperacyjny kompromis dotyczący oczekiwań i uzyskanej jakości widzenia przestaje być wyzwaniem edukacyjnym i jest coraz łatwiej akceptowalny. Dlatego operacja soczewki z implantacją systemu wieloogniskowego staje się rozwiązaniem problemu starczowzroczności towarzyszącej początkom

zaćmy czy wadom wzroku, jako trwałe, przewidywalne i bardzo satysfakcjonujące remedium na utratę widzenia do blizy, umożliwiające bardzo dobrą jakoś widzenia na wszystkie użyteczne odległości i dużą niezależność od ilości i jakości oświetlenia.

## STYL ŻYCIA, ZAWÓD, HOBBY, PRYZWYCZAJENIA, POTRZEBY WZROKOWE A PREZBIOPIJNA CHIRURGIA SOCZEWKOWA I PREZBIOPIJNA LASEROWA CHIRURGIA ROGÓWKI

Podejście do zagadnień z obszaru stylu życia ewoluuje równoległe z doskonaleniem rozwiązań operacyjnych. Wcześniej analiza sposobu pracy wzrokowej prowadzona była pod kątem selekcji negatywnej, wykluczenia pacjentów z przeciwwskazaniami do operacji. Dziś, dzięki coraz doskonalszym rozwiązaniom, stanowi ona element selekcji pozytywnej. Dla obu gałęzi chirurgii refrakcyjnej – soczewkowej i rogówkowej – jest to obszar niezwykle istotny, a rozpoznanie go służy dopasowaniu planowanych działań do indywidualnego sposobu używania narządu wzroku. Podobieństwo problemów do rozwiązania i wyzwania, jakie stawia chęć uzyskania satysfakcji pacjenta, sprawiają, że dla obu tzw. trudni pacjenci charakteryzują się zbliżonym sposobem używania wzroku w podobnych warunkach. Obecnie wyróżnia się dwie grupy ze szczególnymi wymaganiami wzrokowymi: kandydatów wykonujących prace szczegółowe, wymagające bliższego ogniskowania niż czytanie, np. jubiler, zegarmistrz, kosmetyczka (stylistka paznokci i rzęs), oraz osoby pracujące w złych i zmiennych warunkach oświetleniowych, w tym kierowców zawodowych, pokonujących długie dystanse w nocy. Laserowa chirurgia rogówki wciąż wymaga w tych przypadkach dużych kompromisów, a często również wspomaganie dodatkową niewielką korekcją okularową lub kontaktologiczną. Trwający nieustannie proces doskonalenia rozwiązań soczewkowych sprawia, iż najnowsze systemy wieloogniskowe pozwalają uzyskać dużo lepszą jakoś obrazu i większą niezależność od zmiennych warunków oświetlenia w obu grupach trudnych pacjentów, a więc dla coraz większej liczby operowanych osób są one satysfakcjonującym rozwiązaniem, którego dodatkową korzyść stanowi bardzo krótki lub wręcz nieobecny okres neuroadaptacji.

## CECHY OSOBOWOŚCI I OCZEKIWANIA PACJENTÓW A PREZBIOPIJNA CHIRURGIA SOCZEWKOWA I PREZBIOPIJNA LASEROWA CHIRURGIA ROGÓWKI

Poziom oczekiwań kandydata do zabiegu jest najczęściej kształtowany przez jakoś widzenia przed operacją. Pacjenci emmetropijni, jak również z bardzo dobrze skorygowanymi wadami wzroku, których ostroś widzenia się

ga 8 do 10 rzędów na tablicy Snellena, będą z oczywistych względów mieć większe oczekiwania i wyższy poziom krytycyzmu wobec wyników pooperacyjnych. Z tego samego powodu osoby z wysokimi wadami wzroku, zwłaszcza z nadwzrocznością i nieźornością, które nie były dobrze korygowane, z ostrością widzenia poniżej 6 rzędów, będą charakteryzowały się mniejszymi oczekiwaniami i chętniej zaakceptują osiągniętą pooperacyjną jakość obrazu. Wbrew powyższemu regułem dość często spotkać można pacjentów niezadowolonych z jakości widzenia na poziomie siedmiu rzędów na tablicy Snellena i lepszej, którzy przed zabiegiem mieli znacznie gorszą skorygowaną ostrość wzroku, ale w nowej jakości obrazu doszukują się wciąż nowych mankamentów (osobowości z nadmiernym krytycyzmem). Do osób o bardzo wygórowanych, czasem wręcz nierealnych oczekiwaniami, jak wskazują badania psychologiczne i doświadczenia własne, należą przedstawiciele niektórych zawodów, takich jak: lekarze, adwokaci, piloci, inżynierowie, menedżerowie. Podobnie trudnymi pacjentami chirurgii refrakcyjnej mogą się okazać przedstawiciele wolnych zawodów, kadry zarządzającej, zwłaszcza o psychologicznym profilu tzw. osobowości typu A (według Oslera). Dlatego pacjentów z tej grupy należy traktować bardzo indywidualnie i starać się dopasować rozwiązania do ich potrzeb i oczekiwań. Może również zaistnieć konieczność przekazania rzetelnego komunikatu, że nie możemy sprostać oczekiwaniami i nie zalecamy operacyjnego rozwiązania problemu prezbiopii. Strategia odłożenia w czasie decyzji o zabiegu z dwu powodów daje szansę sukcesu w przyszłości. Z jednej strony postępujące procesy starzenia najprawdopodobniej doprowadzą do weryfikacji oczekiwań pacjenta, a z drugiej – bardzo dynamicznie rozwijająca się chirurgia refrakcyjna przyniesie w niedalekiej przyszłości jeszcze doskonalsze rozwiązania.

Inną grupę stanowią osoby mające kłopot z przyswojeniem nowych warunków wzrokowych i nowego, pooperacyjnego sposobu percepcji obrazu. Zalicza się do niej pacjentów z zaburzeniami procesów neuroadaptacji, tj.: zaburzeniami psychicznymi, depresją i demencją starczą. W tej grupie operacyjne rozwiązania refrakcyjne nie są rekomendowane.

### NAJLEPSZY KANDYDAT DO PREZBIOPIJNEJ CHIRURGII SOCZEWKOWEJ I PREZBIOPIJNEJ LASEROWEJ CHIRURGII ROGÓWKI

Pojęcie najlepszego kandydata oznacza osobę, której satysfakcję możemy zagwarantować niemal w stu procentach. Funkcjonuje ono, jak się wydaje, z powodu ostrożności i niepełnego przekonania, że sama wymiana soczewki w prezbiopii jest wystarczająco satysfakcjonującą korzyścią. Dlatego idealnym kandydatem refrakcyjnym jest osoba, u której poza usunięciem starczowzroczności roz-

wiązujemy możliwie najwięcej problemów, a tym samym maksymalizujemy korzyści pooperacyjne. Jest to pacjent po 55. r.ż., z prezbiopią, początkami zaćmy, dużą wadą refrakcji, pierwotnym zamknięciem kąta przesączania lub jaskrą pierwotną zamkniętego kąta (JPZK) oraz obowiązkowo o odpowiednim profilu psychologicznym.

Nie można natomiast wskazać najlepszego kandydata do refrakcyjnej laserowej chirurgii rogówki, bowiem rozwiązanie to jest po pierwsze kompromisowe, a po drugie nie trwałe. Zatem nawet jeśli odpowiedni profil psychologiczny sprawi, iż pacjent zaakceptuje kompromis pooperacyjny, to nie mamy pewności, że pogarszające się parametry jakości obrazu związane z upływem czasu pozwolą na uzyskanie trwałego zadowolenia z efektów leczenia.

### DOŚWIADCZENIA WŁASNE Z WIELOOGNISKOWĄ SOCZEWKĄ WEWNĄTRZGAŁKOWĄ ACRYSOFT<sup>®</sup> IQ PANOPTIX<sup>®</sup> I PANOPTIX TORIC<sup>®</sup> FIRMY ALCON

Trójogniskowe soczewki wewnątrzgałkowe AcrySof<sup>®</sup> IQ PanOptix<sup>®</sup> firmy Alcon wykorzystujemy w naszym ośrodku jako jedyne rozwiązanie wieloogniskowe od ich wprowadzenia na polski rynek w 2015 r. Zastąpiły one stosowane wcześniej systemy dwuogniskowe AcrySof<sup>®</sup> IQ ReSTOR<sup>®</sup> +2,5 D oraz +3,0 D. Początkowo używaliśmy tego systemu w procedurach refrakcyjnej chirurgii zaćmy i RLE, zwłaszcza w wysokich krótkowzrocznościach i nadwzrocznościach, przy uwzględnieniu omówionych wyżej zasad. Obecnie z coraz większym przekonaniem proponujemy je również pacjentom kwalifikowanym do procedury refrakcyjnej wymiany soczewki (PRELEX). Do dziś wykonaliśmy łącznie 322 wszczepy soczewki PanOptix<sup>®</sup>, w tym również w wersji torycznej, co skutkuje nabyciem doświadczenia pozwalającego na rzetelną ocenę rozwiązania wieloogniskowego firmy Alcon. Są to implanty o łatwym i przewidywalnym systemie implantacji, a także bardzo dobrej biokompatybilności. Konstrukcja soczewki hamuje rozwój zmętnienia torebki tylnej. System haptów STABLEFORCE<sup>™</sup> gwarantuje stabilną i niezmienną pozycję w osi widzenia, a w przypadku wersji torycznej stabilną pozycję rotacyjną [10] niezależnie od wielkości torebki i procesów jej włóknienia pojawiających się wraz z upływem czasu. Zapewnia to przewidywalną i stabilną w czasie refrakcję pooperacyjną, która mieści się w bardzo dobrym, wąskim zakresie pooperacyjnych wad resztkowych (przedstawionym na rycinie 2). Tak dobre wyniki refrakcyjne przekładają się na wysoki poziom satysfakcji operowanych pacjentów, co potwierdzają wykonane badania ankietowe poziomu satysfakcji, przeprowadzone za pomocą wystandaryzowanego formularza, dostosowanego do naszych warunków. Pytaliśmy m.in. o jakość życia zależną od widzenia do blizy i na odległości pośrednie, która została oceniona bardzo wysoko, oraz o proble-

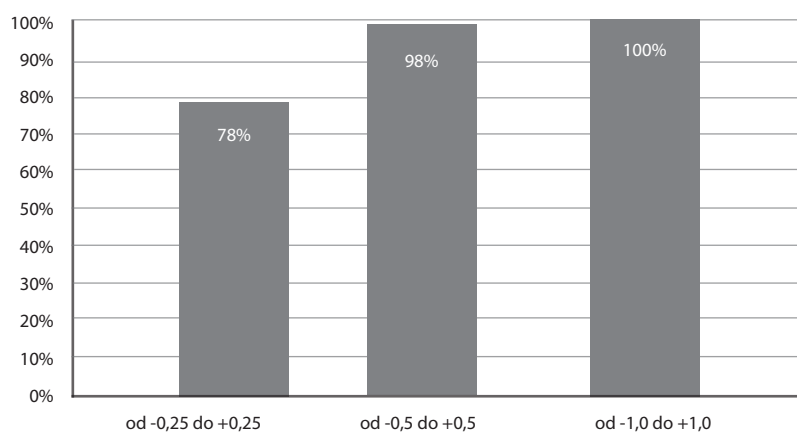
my z widzeniem w słabym oświetleniu, np. podczas jazdy w nocy, które praktycznie nie były sygnalizowane spontanicznie. Ankietowani pacjenci odpowiadali, że zauważali lub zauważają pewne zjawiska optyczne, które jednak nie obniżają komfortu ich życia w warunkach skotopowych. Poziom zadowolenia potwierdza odsetek udzielonych odpowiedzi na pytanie: „Czy zdecydował(a)by się Pan/Pani na ponowne wszczepienie soczewki PanOptix®?” – w grupie ankietowanej nie było odpowiedzi negatywnych (ryc. 3).

## PODSUMOWANIE

Prezbiopia jako objaw związany z upływem czasu obniża komfort życia, zwłaszcza u aktywnych osób po 40. r.ż. Skuteczne rozwiązania tego problemu będą w najbliższym czasie rosnącym wyzwaniem okulistyki, zwłaszcza w kontekście danych epidemiologicznych (szacuje się, że w 2020 r. starcowzruczność będzie dotykała ponad 2 mld osób). Soczewki trójogniskowe AcrySof® IQ PanOptix® firmy Alcon dzięki swojej konstrukcji optycznej umożliwiają wysoką ja-

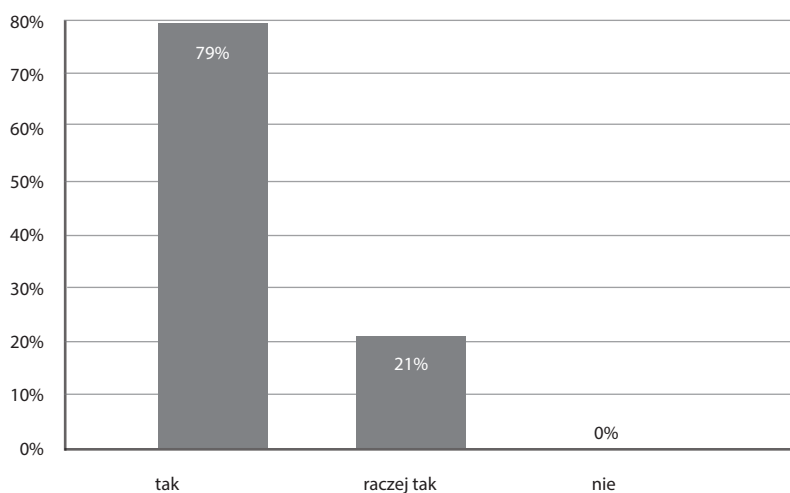
### RYCINA 2

Odsetek operowanych oczu mieszczących się w trzech ustalonych przedziałach pooperacyjnego błędu refrakcji:  $\pm 0,25$  D,  $\pm 0,5$  D oraz  $\pm 1,0$  D.



### RYCINA 3

Wyniki badania ankiety. Odsetek odpowiedzi udzielonych na pytanie: Czy zdecydował(a)by się Pan/Pani na ponowne wszczepienie soczewki PanOptix®?



kość widzenia do bliży od pierwszej doby pooperacyjnej, bardzo dobre widzenie na odległości pośrednie [11] i do dali, krótki okres neuroadaptacji, niezależność od oświetlenia i szerokości źrenicy, co przekłada się na jakość życia pacjentów po implantacji oraz coraz szersze wykorzystanie tego rozwiązania przez chirurgów.

Laserowa chirurgia rogówki w prezbiopii nie rozwiązuje przyczyny problemu, nie daje trwałych efektów i jest obciążona działaniami niepożądanymi. Jednak dzięki swojej precyzji i indywidualizacji procedur w oparciu o topografię i tomografię rogówki oraz aberrometrię układu optyczne-

go stanowi wsparcie chirurgii soczewkowej w procedurze BiOptics w celu eliminowania wad resztkowych oraz dążeniu do osiągnięcia coraz wyższego poziomu zadowolenia pacjenta.

#### ADRES DO KORESPONDENCJI

**Ilek. Jarosław Kachnowicz**

Klinika Okulistyczna VITA-MED

67-200 Głogów, ul. Legnicka 5

tel.: 509-560-690

e-mail: jkachnowicz@wp.pl

#### Piśmiennictwo

1. Fricke TR, Tahhan N, Resnikoff S, et al. Global Prevalence of Presbyopia and Vision Impairment from Uncorrected Presbyopia: Systematic Review, Meta-analysis, and Modelling. *Ophthalmology* 2018; pii: S0161-6420(17)33797-1 [Epub ahead of print].
2. Alarcon A, Anera RG, Jimenez del Barco L, et al. Designing multifocal corneal models to correct presbyopia by laser ablation. *J Biomed Opt* 2012; 17(1): 1-9.
3. Mrochen M. Hyperprolate corneas for pseudo-presbyopia correction. *Cataract Refr Surg Today Eur* 2009; 4(1): 28-29.
4. Reinstein DZ, Carp GI, Archer TJ, et al. LASIK for the correction of presbyopia in emmetropic patients using aspheric ablation profiles and a micro-monovision protocol with the Carl Zeiss Meditec MEL80 and VisuMax. *J Cataract Refr. Surg* 2012; 28: 531-541.
5. Taneri S, Oehler S. Keratectasia after treating presbyopia with INTRACOR followed by SUPRACOR enhancement. *J Cataract Refr Surg* 2013; 29: 573-576.
6. Yilmaz OF, Alagöz N, Pekel G, et al. Intracorneal inlay to correct presbyopia: Long-term results. *J Cataract Refr Surg* 2011; 37(7): 1275-1281.
7. Dexl AK, Seyeddain O, Riha W, et al. One-year visual outcomes and patient satisfaction after surgical correction of presbyopia with an intracorneal inlay of a new design. *J Cataract Refr Surg* 2012; 38(2): 262-269.
8. Braga-Mele R, Chang D, Dewey S, et al. Multifocal intraocular lens: refractive indications and contraindications for implantation. *J Cataract Refr Surg* 2014; 40: 313-322.
9. Bronicki D, Miller M, Dyda W, et al. Pseudosoczewkowość po operacji zaćmy nie musi ograniczać. Soczewka trójogniskowa jako rozwiązanie problemu starczowzroczności. *OphthaTherapy* 2015, 4(8): 286-291.
10. Lee BS, Chang DF. Comparison of the Rotational Stability of Two Toric Intraocular Lenses in 1273 Consecutive Eyes. *Ophthalmology* 2018; 125(9): 1325-1331.
11. Gundersen GK, Potvin R. Trifocal intraocular lenses: a comparison of the visual performance and quality of vision provided by two different lens designs. *Clin Ophthalmol* 2017; 11: 1081-1087.