

# Chirurgiczne metody leczenia prezbiopii

*Surgical methods for correcting presbyopia*

**Andrzej Grzybowski<sup>1,2</sup>, Piotr Kanclerz<sup>3</sup>**

<sup>1</sup> Katedra i Klinika Okulistyki, Uniwersytet Warmińsko-Mazurski w Olsztynie  
Kierownik Katedry: prof. dr hab. n. med. Andrzej Grzybowski

<sup>2</sup> Instytut Rozwoju Okulistyki, Fundacja Wspierania Rozwoju Okulistyki „Okulistyka 21”  
Kierownik: prof. dr hab. n. med. Andrzej Grzybowski

<sup>3</sup> Indywidualna specjalistyczna praktyka lekarska w Gdańsku



## NAJWAŻNIEJSZE

Obserwujemy dynamiczny rozwój technik chirurgicznych, a korekcja prezbiopii może być zastosowana zarówno w chirurgii refrakcyjnej rogówki, jak i soczewki.

## HIGHLIGHTS

Significant development in surgical methods for correcting presbyopia is observed, with the possibility to implement them both in refractive surgery corneal and lens.

## STRESZCZENIE

W ostatnich latach obserwujemy intensywny rozwój technik chirurgicznej korekcji prezbiopii. Monowizja jest metodą powszechnie stosowaną w chirurgii refrakcyjnej oraz chirurgii zaćmy, polegającą na celowym wytworzeniu różnowzroczności. W procedurach chirurgii refrakcyjnej korekcja prezbiopii może być uzyskana poprzez zastosowanie mikro- lub minimonowizji, wytworzenie stref o różnej mocy optycznej, a także zwiększenie głębi ostrości poprzez indukcję aberracji sferycznej. W chirurgii zaćmy stosowane są soczewki jedno-, dwu-, trzy- oraz wieloogniskowe refrakcyjne lub dyfrakcyjne, w tym soczewki o zwiększonej głębi ostrości. Możliwe jest również wykonanie refrakcyjnej wymiany soczewki lub wszczęcie soczewki wewnątrzgałkowej fakijnej, zwłaszcza przy współistniejącej dużej wadzie refrakcji.

**Słowa kluczowe:** prezbiopia, monowizja, chirurgia refrakcyjna rogówki, chirurgia refrakcyjna soczewki, soczewka wieloogniskowa, zaćma

## ABSTRACT

In the recent years a significant development in surgical methods for correcting presbyopia is observed. Monovision is commonly applied in corneal refractive surgery and lens surgery, in order to induce anisometropia. In corneal refractive surgery correction of presbyopia can be achieved with micro- or mini-monovision, creating a multifocal profile or by increasing depth of focus due to induction of spherical aberration. In lens surgery mono-, bi-, tri and multifocal refractive or diffractive lenses are used, including extended depth-of-focus lenses. Another potential option is refractive lens exchange or implantation of a phakic intraocular lens, particularly in patients with a high refractive errors.

**Key words:** presbyopia, monovision, corneal refractive surgery, lens refractive surgery, multifocal intraocular lens, cataract

## WSTĘP

Prezbiopia, inaczej starczowzroczność, jest naturalnym skutkiem procesu starzenia. Soczewka ludzka wraz z wiekiem zwiększa swoją objętość, traci elastyczność i w konsekwencji ma mniejszą zdolność akomodacji. Prezbiopia dotyczy większości populacji powyżej 45. r.ż., aczkolwiek zmniejszanie amplitudy akomodacji z wiekiem ma charakter ciągły. Objawy prezbiopii występują wcześniej u osób z nadwzrocznością niż z krótkowzrocznością, a także u kobiet. Szacuje się, że w roku 2015 na świecie było 1,8 mld osób dotkniętych prezbiopią, z czego 826 mln miało upośledzone widzenie do blizy ze względu na niewłaściwą korekcję okularową lub jej brak [1]. Ponieważ rośnie liczba ludności na świecie, w 2030 r. najprawdopodobniej problem ten będzie dotyczył 2,1 mld osób. Prezbiopia występuje powszechnie w krajach rozwiniętych i jest to związane z wysoką średnią długością życia. Natomiast upośledzenie widzenia związane z brakiem korekcji starczowzroczności jest obserwowane głównie w krajach rozwijających się, gdzie nawet ⅔ osób może nie stosować okularów, m.in. ze względów finansowych lub psychologicznych.

Podczas fizjologicznego procesu akomodacji dochodzi do zwężenia źrenicy oraz zwiększenia mocy optycznej soczewki poprzez wypuklenie jej przedniej i tylnej powierzchni. Teoria von Helmholtza zakłada, że wraz z wysiłkiem akomodacji okrężny skurcz mięśnia rzęskowego oraz jego ruch ku przodowi zmniejszają napięcie włókien obwódki rzęskowej, umożliwiając jej wypuklenie. W teorii Schachara skurcz mięśnia rzęskowego podczas akomodacji prowadzi do wybiórczego zwiększenia napięcia równikowych włókien obwódki rzęskowej z następczym pociąganiem równika soczewki w kierunku twardówki. Bezpośrednie napięcie włókienek obwódki rzęskowej zwiększa krzywiznę soczewki, w przeciwieństwie do efektu biernego proponowanego przez Helmholtza. W tej teorii obniżenie akomodacji związane z wiekiem jest wynikiem delikatnego zwiększenia objętości soczewki i jej średnicy, zmniejszenia dystansu między soczewką a ciałem rzęskowym i obniżonego napięcia włókien obwódki rzęskowej.

Korekcja okularowa jest najczęściej stosowaną metodą leczenia prezbiopii. Powszechność prezbiopii nakazuje poszukiwanie rozwiązania, które przywróci pacjentom akomodację oraz uniezależni ich od okularów. Obserwujemy coraz większy rozwój technik chirurgicznej korekcji prezbiopii. Zostały one zestawione w tabeli 1.

TABELA 1

Chirurgiczne metody korekcji prezbiopii.

Dotyczące soczewki	Dotyczące rogówki	Inne/nowe
monowizja	monowizja	taśmy
akomodacyjne	<i>presbyLASIK</i>	twardówkowe
<i>piggyback</i>	<i>intracor</i>	dostosowywane
<i>pinhole</i>	<i>inlays</i>	światłem IOL
<i>bifocal</i>		(LAL)
<i>trifocal</i>		PEARL
EDOF		
soczewka fakijna		

EDOF (*extended depth-of-focus*) – zwiększona głębia ostrości; IOL (*intraocular lens*) – soczewka wewnątrzgałkowa; LAL (*light adjustable lens*) – dostosowanie mocy IOL światłem; PEARL (*PrEsbyopic Allogetic Refractive Lenticule Inlay*) – allogeniczny refrakcyjny wszczep mikrosoczewkowy.

## MONOWIZJA I PROCEDURY ROGÓWKOWE

Monowizja jest tanią oraz najbardziej powszechnie stosowaną metodą korekcji prezbiopii, zarówno w chirurgii refrakcyjnej, jak i chirurgii zaćmy. Polega ona na celowym wytworzeniu różnowzroczności, aby jedno oko widziało dobrze dal, a drugie bliż. Najczęściej stosuje się konfigurację fizjologiczną, w której oko dominujące wykorzystywane jest do widzenia dali, a niedominujące – bliży [2]. Alternatywę może stanowić rzadziej stosowana monowizja skrzyżowana, w której oko niedominujące wykorzystywane jest do widzenia dali, a dominujące do widzenia bliży [3]. Historycznie monowizja polegała na wytworzeniu anizometrii na poziomie powyżej 2 D, jednakże z powodu anizeikonii oraz znacznej utraty stereopsji technika ta jest obecnie rzadko stosowana [4]. Mikromonowizja, czyli anizometropia na poziomie 1,0–1,5 D, lub minimonowizja (anizometropia poniżej 1 D) osłabiają stereopsję w znacznie mniejszym stopniu niż klasyczna monowizja. Są to metody dobrze tolerowane przez zdecydowaną większość pacjentów [2]. Co prawda mikromonowizja i minimonowizja nie umożliwiają całkowitej rezygnacji z okularów do bliży, ale zmniejszają zależność od nich, np. pozwalają na używanie ich tylko do czytania bardzo małego druku. Monowizja to technika dobrze tolerowana przez ok. 60–70% pacjentów. Jest także tania – nie wymaga żadnych dodatkowych nakładów poza kosztami standardowej operacji zaćmy – i można ją symulować za pomocą soczewek kontaktowych, aby w ten sposób się upewnić, że pacjent będzie po operacji zadowolony.

W procedurach rogówkowej chirurgii refrakcyjnej korekcja prezbiopii może zostać uzyskana poprzez zastosowanie mikro- lub minimonowizji, wytworzenie stref o różnej mocy optycznej, a także poprzez zwiększenie głębi ostrości. Termin *presbyLASIK* został wprowadzony ponad 20 lat temu i określa technikę chirurgiczną wy-

korzystającą laser ekscymerowy do wytworzenia wieloogniskowej powierzchni rogówki. Ablacje multifokalne do korekcji presbiopii możemy podzielić według profilu na zawierające w centralnej części rogówki dal (*peripheral presbyLASIK*) lub bliż (*central presbyLASIK*). *Peripheral presbyLASIK* jest znacznie rzadziej stosowany i proponuje go jedynie firma Nidek pod nazwą *Pseudoaccommodative cornea*. *Central presbyLASIK* jest stosowany w laserach firm AMO (Visx hyperopia-presbyopia multifocal approach), Schwind (PresbyMax), Bausch+Lomb Technolas (Supracor) oraz Zeiss (Presbyond Laser Blended Vision). W zabiegu metodą Laser Blended Vision, poza monowizją na poziomie 1,5 D, wykorzystuje się zwiększenie głębi ostrości poprzez indukcję aberracji sferycznej. Co istotne, korekcja presbiopii może być zastosowana w procedurach rogówkowych powierzchniowych oraz głębokich. W przypadku SMILE proponuje się wykorzystanie monowizji [5]. Alternatywną metodą jest Intracor, w której wykonuje się koncentryczne nacięcia rogówki za pomocą lasera femtosekundowego w celu zmiany krzywizny centralnej części rogówki.

Poza procedurami modyfikującymi kształt rogówki można zastosować implanty śródrogówkowe. Wszczepiane są one zwykle do oka niedominującego po wykonaniu kieszonki za pomocą lasera femtosekundowego. Wszczepy te zmieniają kształt rogówki (Raindrop Near Vision Inlay – ReVision Optics) oraz mogą posiadać właściwości optyczne (Flexivue Microlens – Presbia, Icolens – Neoptics) [6]. Acufocus Kamra Inlay zwiększa głębię ostrości poprzez wykorzystanie efektu otworu stenopeicznego. Niedawno zaproponowano również wszczepienie mikrosoczewkowego implantu allogenicznego [7]. Implant taki po wszczepieniu w oku niedominującym pozwala na poprawę widzenia do bliży o 3–5 linii.

## PROCEDURY DOTYCZĄCE SOCZEWKI

Korekcja presbiopii może być wykonana podczas leczenia chirurgicznego zaćmy. Możliwe jest zastosowanie różnych rodzajów soczewek: jedno-, dwu-, trzy oraz wie-

loogniskowych refrakcyjnych lub dyfrakcyjnych, w tym soczewek o zwiększonej głębi ostrości (EDOF, *extended depth-of-focus*). Soczewki refrakcyjne składają się z koncentrycznych pierścieni o różnej mocy, które powodują refrakcję światła według prawa Snella. Funkcja soczewek refrakcyjnych jest zależna od centracji oraz szerokości źrenicy, a zwiększona liczba pierścieni zmniejsza zależność od źrenicy. Konstrukcja soczewek dyfrakcyjnych opiera się na interferencji światła. Są one niezależne od szerokości źrenicy oraz korygują aberracje chromatyczne, co pozwala na lepsze widzenie bliży bez pogorszenia widzenia dali. Typy soczewek wieloogniskowych zostały wymienione w tabeli 2, natomiast krzywe rozogniskowania przedstawiono na rycinie 1. O ile problemem często podnoszonym w przypadku soczewek wieloogniskowych są dysfotopsje, tj. objawy fotooptyczne o typie *glare*, *halo* i *starburst*, pojawiające się w warunkach skotopowych, w rzeczywistości rzadko powodują one zmniejszenie zadowolenia pacjentów z efektu zabiegu. W przypadku soczewek wieloogniskowych należy również zwrócić uwagę na neuroadaptację, czyli proces przyzwyczajania kory mózgowej do nowych warunków optycznych. Neuroadaptacja z jednej strony stanowi problem, ponieważ może wymagać określonego czasu, ale z drugiej strony u większości pacjentów umożliwia dostosowanie się do nowego dla umysłu stanu wieloogniskowości [8].

W ocenie wyników leczenia z użyciem soczewek wieloogniskowych należy uwzględnić bardzo wiele parametrów. Tradycyjnie w okulistyce stosuje się badania obiektywne, takie jak: nieskorygowana ostrość wzroku do dali, bliży lub odległości pośrednich, wielkość wady refrakcji, czułość na kontrast, wrażliwość na olśnienie, ocena poziomu światła rozproszonego oraz halometria. Jednakże dwie osoby mające identyczne wyniki pomiarów obiektywnych mogą różnie oceniać swoją jakość widzenia. Dlatego coraz częściej stosuje się subiektywną ocenę wyników leczenia (PRO, *patient-reported outcomes*). Kwestionariusze PRO oceniają niezależność od okularów, funkcję wzroku w szerokim zakresie odległości oraz warunków, a także ogólne zadowolenie z zabiegu

TABELA 2

Klasyfikacja wieloogniskowych soczewek wewnątrzgałkowych wraz z przykładami soczewek.

Konstrukcja soczewki	Soczewki EDOF	Soczewki wieloogniskowe	
		dwuogniskowe	trzyogniskowe
refrakcyjna	Lentis Comfort, Mplus, MplusX		
	WIOL-CF		
	Sifi MiniWell		
dyfrakcyjna	Tecnis Symphony		Alcon PanOptix
		Zeiss LISA	Zeiss LISA tri
otwór stenopeiczny	Acufocus IC8		
refrakcyjno-dyfrakcyjna		Alcon Restor	

wraz z uwzględnieniem oczekiwań przedoperacyjnych. Metaanaliza *Cochrane* wykazała, że pacjenci z wszczepionymi soczewkami wieloogniskowymi częściej są niezależni od okularów i mają lepszą nieskorygowaną ostrość wzroku do blizy niż pacjenci z soczewkami jednoogniskowymi [9]. Niezależność od okularów opisywana jest u 38,4–86% pacjentów z soczewkami wieloogniskowymi i 9,8–32% pacjentów z monowizją [10, 11]. Parametry, które mają wpływ na subiektywne zadowolenie z widzenia, to: jakość widzenia, stopień niezależności od okularów, a także obecność zaburzeń widzenia. Ostatnie badania wykazały, że cechy charakteru również mogą rzutować na poziom dyskomfortu spowodowanego dysfotopsjami [12]. Ocenia się, że osoby o charakterze obsesyjnym, wielokrotnie powtarzające czynności sprawdzające, nadmiernie zorganizowane lub obowiązkowe częściej zgłaszają dyskomfort związany z olśnieniem/efektem *halo*.

Trwają badania nad soczewkami akomodacyjnymi, w których dochodzi do zmiany mocy optycznej pod wpływem bodźca akomodującego. Efekt taki może być osiągnięty poprzez zmianę odległości soczewki wewnątrzgałkowej od siatkówki, zmianę krzywizny soczewki lub przy zastosowaniu zmiennoogniskowych soczewek o dwóch elementach optycznych. W przypadku dotorebkowej implantacji problemem pozostaje pojawiające się w późnym okresie pooperacyjnym włóknienie torebki soczewki oraz występowanie zmętnienia torebki tylnej. Bardzo dobre wyniki daje wszczepienie soczewek akomodujących AkkoLens Lumina, o dwóch elementach optycznych, do rowka ciała rzęskowego podczas operacji zaćmy [13]. W grupie 61 pacjentów, u których wszczepiono tę soczewkę, uzyskano średnią akomodację na poziomie 0,63–1,27 Dsph, po stymulacji bodźcem akomodacyjnym 2,0–4,0 D.

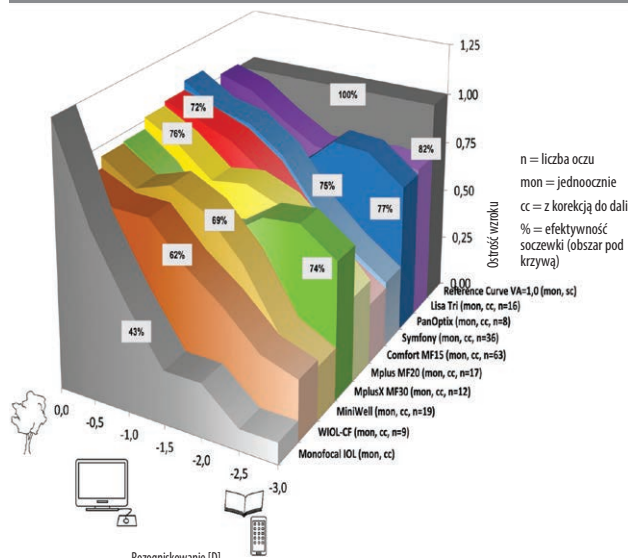
Coraz częściej wykonywane są na świecie zabiegi refrakcyjnej wymiany soczewki (RLE, *refractive lens exchange*). Z definicji pacjenci poddani RLE mają przezierną soczewkę własną, brak zaćmy, a także odmienną budowę gałki ocznej, będącą wskazaniem do RLE [14]. Presbiopia i osiągnięcie niezależności od okularów mogą być również istotnym wskazaniem do RLE. Zaletą RLE jest możliwość korekcji większych wad refrakcji, niż pozwala korygować chirurgia refrakcyjna rogówki. Celem presbiopijnej wymiany soczewki (PRELEX, *presbyopic lens exchange*) jest wyłącznie korekcja utraty akomodacji [15]. O ile obecnie w chirurgii soczewki powikłania występują bardzo rzadko (ok. 1–2%), to wszelkie zagrożenia są takie jak w przypadku procedury wewnątrzgałkowej. Co więcej, proponowanie pacjentom z emmetropią zabiegu PRELEX jest dyskusyjne, zwłaszcza gdy problemem są pooperacyjne dysfotopsje [16]. Szacuje się, że w Stanach Zjednoczonych nawet 10% zabiegów usunięcia soczewki

własnej pacjenta może być wykonywane w celach refrakcyjnych.

Alternatywą może być wszczepienie sztucznej soczewki bez usuwania soczewki własnej pacjenta [17]. Soczewki falkijne są wszczepiane do komory przedniej [18] lub komory tylnej. Soczewka falkijna antypresbiopijna może być wskazana zwłaszcza u młodych pacjentów z presbiopią oraz z dużą krótkowzrocznością lub nadwzrocznością. Zalety tej metody stanowią odwracalność oraz większy zakres korygowanych wad refrakcji w porównaniu z chirurgią refrakcyjną rogówki. Potencjalne wady to: dysfotopsje, obniżenie wrażliwości na kontrast oraz powikłania typowych dla soczewek falkijnych jednoogniskowych przednio- i tylnokomorowych [17]. Wkrótce w Polsce dostępna będzie soczewka falkijna EDOF Visian ICL (Staar Surgical).

## RYCINA 1

Krzywe rozogniskowania dla różnych modeli soczewek (oceniane jednoocznie).



Źródło: Breyer Kaymak H, Ax T, Kretz F, et al. Multifocal Intraocular Lenses and Extended Depth of Focus Intraocular Lenses. *Asia Pac J Ophthalmol* 2017; 6(4): 339-349.

## PODSUMOWANIE

1. Każdemu pacjentowi z presbiopią powinno się zaproponować rozwiązanie umożliwiające czytanie z bliska dostosowane do jego aktywności.
2. Terapię powinno się rozpoczynać od metod najmniej inwazyjnych, tzn. okularów progresywnych oraz soczewek kontaktowych wieloogniskowych.
3. Metody operacyjne zarezerwowane są dla pacjentów poddających się operacji, np. zaćmy, lub nietolerujących rozwiązań mniej inwazyjnych (wymienionych wyżej) i rozumiejących ryzyko interwencji chirurgicznej.

4. Obecna chirurgia okulistyczna rogówki i soczewki jest bardzo precyzyjna, powikłania występują niezwykle rzadko (ok. 1–2%) i zwykle nie wpływają na długoterminową ostrość wzroku.
5. Zadowolenie pacjenta po zabiegach antyprezbiopijnych jest raczej pochodną zrozumienia przez niego ograniczeń obecnie dostępnych rozwiązań niż braku powikłań chirurgicznych.
6. Kwalifikacja pacjenta do poszczególnych typów zabiegów antyprezbiopijnych polega na zrozumieniu jego indywidualnych potrzeb wzrokowych (wykonywanej

pracy, hobby etc.) oraz wytłumaczeniu zasad funkcjonowania poszczególnych rozwiązań.

#### ADRES DO KORESPONDENCJI

**prof. dr hab. n. med. Andrzej Grzybowski**

Institut Rozwoju Okulistyki, Fundacja Wspierania Rozwoju  
Okulistyki „Okulistyka 21”  
60-554 Poznań, ul. Gorczyzewskiego 2/3  
e-mail: ae.grzybowski@gmail.com  
tel.: (+48) 503-036-136

### Piśmiennictwo

1. Fricke TR, Tahhan N, Resnikoff S, et al. Global Prevalence of Presbyopia and Vision Impairment from Uncorrected Presbyopia: Systematic Review, Meta-analysis, and Modelling. *Ophthalmology* 2018; pii: S0161-6420(17)33797-1. DOI: 10.1016/j.ophtha.2018.04.013.
2. Finkelman YM, Ng JQ, Barrett GD. Patient satisfaction and visual function after pseudophakic monovision. *J Cataract Refract Surg* 2009; 35(6): 998-1002.
3. Zhang F, Sugar A, Arbisser L, et al. Crossed versus conventional pseudophakic monovision: Patient satisfaction, visual function, and spectacle independence. *J Cataract Refract Surg* 2015; 41(9): 1845-1854.
4. Hayashi K, Yoshida M, Manabe SI, et al. Optimal amount of anisometropia for pseudophakic monovision. *J Refract Surg* 2011; 27(5): 332-338.
5. Luft N, Siedlecki J, Sekundo W, et al. Small incision lenticule extraction (SMILE) monovision for presbyopia correction. *Eur J Ophthalmol* 2018; 28(3): 287-293.
6. Lindstrom RL, Macrae SM, Pepose JS, et al. Corneal inlays for presbyopia correction. *Curr Opin Ophthalmol* 2013; 24(4): 281-287.
7. Jacob S, Kumar DA, Agarwal A, et al. Preliminary Evidence of Successful Near Vision Enhancement With a New Technique: PrEsbyopic Allogenic Refractive Lenticule (PEARL) Corneal Inlay Using a SMILE Lenticule. *J Refract Surg* 2017; 33(4): 224-229.
8. Alió JL, Pikkell J. Multifocal Intraocular Lenses: Neuroadaptation. W: Alió JL, Pikkell J (ed). *Multifocal Intraocular Lenses: The Art and the Practice*. Springer International Publishing 2014: 47-52.
9. de Silva SR, Evans JR, Kirthi V, et al. Multifocal versus monofocal intraocular lenses after cataract extraction. *Cochrane Database Syst Rev* 2016. DOI: 10.1002/14651858.CD003169.pub4.
10. Gimbel HV, Sanders DR, Raanan MG. Visual and refractive results of multifocal intraocular lenses. *Ophthalmology* 1991; 98(6): 881-887; discussion 888.
11. Javitt JC, Wang F, Trentacost DJ, et al. Outcomes of cataract extraction with multifocal intraocular lens implantation: functional status and quality of life. *Ophthalmology* 1997; 104(4): 589-599.
12. Mester U, Vaterrodt T, Goes F, et al. Impact of personality characteristics on patient satisfaction after multifocal intraocular lens implantation: results from the “happy patient study.” *J Refract Surg* 2014; 30(10): 674-678.
13. Alió JL, Simonov A, Plaza-Puche AB, et al. Visual Outcomes and Accommodative Response of the Lumina Accommodative Intraocular Lens. *Am J Ophthalmol* 2016; 164: 37-48.
14. Alió JL, Grzybowski A, El Aswad A, et al. Refractive lens exchange. *Surv Ophthalmol* 2014; 59(6): 579-598.
15. Grzybowski A, Kanclerz P. Problems With Different Meanings and Types of Refractive Lens Exchange. *J Refract Surg* 2018; 34(7): 498-499.
16. Schallhorn SC, Teenan D, Venter JA, et al. Monovision LASIK Versus Presbyopia-Correcting IOLs: Comparison of Clinical and Patient-Reported Outcomes. *J Refract Surg* 2017; 33(11): 749-758.
17. Pineda R 2<sup>nd</sup>, Chauhan T. Phakic Intraocular Lenses and their Special Indications. *J Ophthalmic Vis Res* 2016; 11(4): 422-428.
18. Alió JL, Mulet ME. Presbyopia correction with an anterior chamber phakic multifocal intraocular lens. *Ophthalmology* 2005; 112(8): 1368-1374.