DOI: 10.24292/01.OT.sup3031218.02

Efektywność korekcji astygmatyzmu oraz obliczenia mocy sferycznej soczewki przy zastosowaniu formuły Barretta w Alcon® Verion™ Vision Planner 3.1

Effectiveness of astigmatism correction and spherical power calculation using the Barrett formula and Alcon® Verion™ Vision Planner 3.1

Wojciech Adamski[1, 2], Anna Chomicka[2], Agata Stodolska-Nowak[1], Anna Rzeszotarska[1], Andrzej Dmitriew[1, 2]

[1] Katedra i Klinika Okulistyki, Uniwersytet Medyczny w Poznaniu
Kierownik Kliniki: prof. dr hab. n. med. Jarosław Kocięcki
[2] Okulistyka, Szpital św. Wojciecha w Poznaniu
Koordynator Okulistyki: lek. Andrzej Dmitriew

NAJWAŻNIEJSZE

Planowanie i wykonanie zabiegu z zastosowaniem systemów wizualizacji śródoperacyjnej Verion™ pozwala uzyskać dokładne pomiary i precyzyjnie wszczepić soczewkę nawet w trudnych przypadkach klinicznych, takich jak wysoka nadwzroczność, astygmatyzm czy niedowidzenie.

HIGHLIGHTS

Planning and performing the surgery using Verion™ visualisation system allows for precise measurement and lens implantation even in difficult clinical scenarios such as high hyperopia, astigmatism or amblyopia.

STRESZCZENIE

W pracy przedstawiono 4 przypadki pacjentów poddanych fakoemulsyfikacji ze wskazań zaćmowych, refrakcyjnych bądź zaćmowych i refrakcyjnych. Zabieg zaplanowano i wykonano z zastosowaniem systemu Verion™ Vision Planner 3.1.

Słowa kluczowe: zaćma, refrakcyjna wymiana soczewki, astygmatyzm

ABSTRACT

This article presents 4 cases of patients that underwent phacoemulsification surgery. The reason for surgery was either a cataract or a refractive lens exchange. Preoperative planning was conducted using Verion™ Vision Planner 3.1 system.

Key words: cataract, refractive lens exchange, astigmatism

© Medical Education. For private and non-commercial use only. Downloaded from https://www.journalsmededu.pl/index.php/ophthatherapy/index: 03.08.2025; 16:45,31

WSTĘP

Sferyczne wady refrakcji dotyczą od 16,2% do 38,2% populacji. Astygmatyzm występuje w ok. 11,4–45,6% oczu [1]. Do niedawna pacjenci oczekujący pełnego wyrównania zarówno wady refrakcji sferycznej, jak i cylindrycznej po operacji zaćmy wymagali dodatkowego zabiegu chirurgicznego, np. laserem ekscymerowym. Wprowadzenie soczewek torycznych pozwoliło na usunięcie zaćmy z wszczepieniem soczewki o określonej mocy sferycznej wraz z wyrównaniem astygmatyzmu rogówkowego. Pozwala to na zmaksymalizowanie satysfakcji pacjenta po zabiegu i całkowite uwolnienie go od konieczności stosowania korekcji okularowej do dali. Wykorzystanie nowoczesnych formuł przewidujących tzw. efektywną pozycję soczewki (ELP, *effective lens position*), takich jak Haigis [2], Holladay II [3] i Barrett [4], umożliwia precyzyjne obliczenie mocy soczewki wewnątrzgałkowej także w trudnych klinicznie przypadkach, jakimi są krótkie gałki oczne (poniżej 22 mm). Dzięki temu można bezpiecznie i precyzyjnie przewidzieć refrakcję pooperacyjną pacjenta, co jest niezwykle istotne przy wszczepianiu soczewki wieloogniskowej oraz przy operacji jedynie ze wskazań refrakcyjnych (RLE, *refractive lens exchange*).

MATERIAŁ I METODY

Praca przedstawia retrospektywne dane przed- i pooperacyjne 4 pacjentów leczonych w Szpitalu św. Wojciecha w Poznaniu. Do badania włączono pacjentów zakwalifikowanych do operacji usunięcia soczewki ze wskazań zaćmowych, refrakcyjnych bądź obu. Wykonywano u nich pełne badanie okulistyczne uwzględniające badanie refrakcji – autorefraktometrię (AR), najlepszej skorygowanej ostrości wzroku (BCVA, *best corrected visual acuity*), ciśnienia wewnątrzgałkowego, odcinka przedniego i tylnego po rozszerzeniu źrenicy, biometrię optyczną z keratometrią za pomocą urządzenia Zeiss IOL Master® 500 z uzyskaniem pomiarów keratometrii (K1 i K2), długości osiowej gałki ocznej (AXL, *axial length*) oraz głębokości komory przedniej (ACD, *anterior chamber depth*) i badanie przedoperacyjne z wykorzystaniem urządzenia Alcon® Verion™ Vision Planner w wersji 3.1. Moc soczewki obliczano przy użyciu formuły Barretta, dzięki połączeniu danych zebranych przez IOL Master® 500 i Verion™ Vision Planner, z wykonaniem fotografii przedoperacyjnej i oznaczeniem osi wszczepianej soczewki. Pacjenci byli operowani przy użyciu aparatów Alcon Centurion®, techniką fakoemulsyfikacji bimanualnej, przez jednego chirurga, wykorzystującego cięcie główne o szerokości 2,20 mm w osi 100º i porty boczne o szerokości 1,20 mm w osiach 160–170º i 20–40º. Astygmatyzm indukowany chirurgicznie dla operującego chirurga został wyliczony indywidualnie i wynosił 0,10 D, co również uwzględniono w planowaniu. Wykluczono z pracy pacjentów ze schorzeniami ogólnoustrojowymi lub miejscowymi, mogącymi istotnie wpływać na pomiary refrakcji, ostrości wzroku czy ustawienie wszczepionej soczewki.

WYNIKI

Do badania włączono 4 pacjentów (5 oczu). Średnia wieku badanych wynosiła 50,8 roku. U 3 pacjentów operowano 1 oko, u 1 pacjenta wykonano jednoczesną operację w obojgu oczach. Szczegółowe dane kliniczne przedstawiono w tabeli 1 i omówiono poniżej.

PRZYPADEK 1.

Pacjentka, lat 38, nadwzroczność i astygmatyzm, od dziecka słaba tolerancja korekcji okularowej. W wywiadzie niedowidzenie oka prawego oraz stopniowy spadek ostrości wzroku obojga oczu od kilku miesięcy. Zdyskwalifikowana kilka lat temu z laserowej korekcji wzroku ze względu na cienką rogówkę – 470 µm.

Przy kwalifikacji wyniki AR przed cykloplegią były następujące: oko prawe: +3,50/-3,75 × 4º; oko lewe: +1,75/-1,75 × 180º; po cykloplegii: oko prawe: +5,25/-3,25 × 179º; oko lewe: +3,25/-1,50 × 6º. BCVA oka prawego: 0,5; BCVA oka lewego: 0,9. Odcinek przedni oka prawego: zaćma podtorebkowa tylna, poza tym bez odchyleń, odcinek przedni oka lewego, ciśnienie wewnątrzgałkowe i odcinek tylny obojga oczu bez odchyleń. Pacjentkę zakwalifikowano do operacji usunięcia zaćmy oka prawego, niedowidzącego, z wszczepieniem soczewki torycznej wieloogniskowej.

TABELA 1

Dane przed- i pooperacyjne pacjentów.

Przypadek	Płeć	Wiek (lata)	Oko	AXL (mm)	ACD (mm)	K1/K2	BCVA przed operacją	BCVA po operacji
1.	K	38	prawe	23,90	2,99	38,88 D @8º/41,41 D @ 98º	0,5	0,9
2.	K	65	prawe	23,17	2,85	43,17 D @3º/45,00 D @ 93º	0,6	1,0
3.	M	44	prawe	20,75	3,21	43,21 D @174º/45,06 D @ 84º	0,8	1,0
			lewe	20,95	3,39	41,98 D @9º/44,64 D @ 99º	0,1	0,2
4.	M	56	lewe	22,83	3,03	42,92 D @156º/44,16 D @ 66º	1,0	1,0

AXL (*axial length*) – długość osiowa, ACD (*anterior chamber depth*) – głębokość komory przedniej, K1 – krzywizna rogówki w osi płaskiej, K2 – krzywizna rogówki w osi stromej, BCVA (*best corrected visual acuity*) – najlepsza skorygowana ostrość wzroku.

© Medical Education. For private and non-commercial use only. Downloaded from https://www.journalsmededu.pl/index.php/ophthatherapy/index: 03.08.2025; 16:45,31

Dane biometryczne oka prawego: AXL: 23,90 mm, ACD: 2,99 mm, K1: 38,88 D @8º, K2: 41,41 D @ 98º. Protokół przedoperacyjny przedstawiono na rycinach 1a i 1b. Zabieg przeprowadzono z wszczepieniem soczewki Alcon PanOptix® Toric TFNT40 +24,0 D. W obserwacji śród- i pooperacyjnej nie stwierdzono powikłań.
W okresie pooperacyjnym pacjentka podawała poprawę ostrości wzroku. Po 8 tygodniach uzyskała następujące wyniki: AR oka prawego: -0,25/-0,25 x 150º; BCVA oka prawego: 0,9; do bliży 20/20 s.c. Wysoka ostrość wzroku po operacji zaćmy z usunięciem znacznego astygmatyzmu w oku uznanym pierwotnie za niedowidzące świadczy o doskonałości optyki, precyzji planu i dokładności ustawienia wszczepu.

PRZYPADEK 2.

Pacjentka, lat 65, zgłaszała stopniowe pogarszanie się ostrości wzroku obojga oczu. Oko lewe niedowidzące.
Przy kwalifikacji wyniki AR były następujące: oko prawe: -0,75/-0,75 x 152º; oko lewe: -0,75/-1,25 x 160º. BCVA oka prawego: 0,6; BCVA oka lewego: 0,1. Odcinek przedni oka prawego i lewego: zaćma jądrowa, poza tym bez odchyleń, ciśnienie wewnątrzgałkowe i odcinek tylny obojga oczu bez odchyleń. Pacjentkę zakwalifikowano do operacji usunięcia zaćmy oka prawego, z wszczepieniem soczewki torycznej jednoogniskowej.
Dane biometryczne oka prawego: AXL: 23,17 mm, ACD: 2,85 mm, K1: 43,17 D @3º, K2: 45,00 D @ 93º. Protokół przedoperacyjny przedstawiono na rycinach 2a i 2b. Zabieg przeprowadzono z wszczepieniem soczewki Alcon AcrySof® SN6AT2 +22,5 D. W obserwacji śród- i pooperacyjnej nie stwierdzono powikłań.
W okresie pooperacyjnym zanotowano poprawę ostrości wzroku. AR oka prawego po 6 miesiącach: 0,00/-0,50 x 138, BCVA: 1,0 s.c.

PRZYPADEK 3.

Pacjent, lat 44, z wysoką nadwzrocznością i astygmatyzmem obojga oczu. Oko lewe niedowidzące.
Przy kwalifikacji wyniki AR były następujące: oko prawe: +7,75/-2,00 z 173º; oko lewe: +7,75/-2,00 x 9º. BCVA oka prawego: 0,8; BCVA oka lewego: 0,1. Odcinek przedni obojga oczu: soczewki przezierne, bez innych odchyleń w odcinku przednim; ciśnienie wewnątrzgałkowe i odcinek tylny obojga oczu prawidłowe. Wobec słabej tolerancji korekcji okularowej i przy zupełnie przeziernych soczewkach pacjenta zakwalifikowano do jednoczesnej operacji refrakcyjnej wymiany soczewki obojga oczu z wszczepieniem soczewek torycznych jednoogniskowych.

RYCINA 1

Protokół przedoperacyjny dla prawego oka pacjentki 1 (A) i fotografia przedstawiająca osie astygmatyzmu (linia niebieska) oraz ustawienia soczewki (linia biała) (B).

A

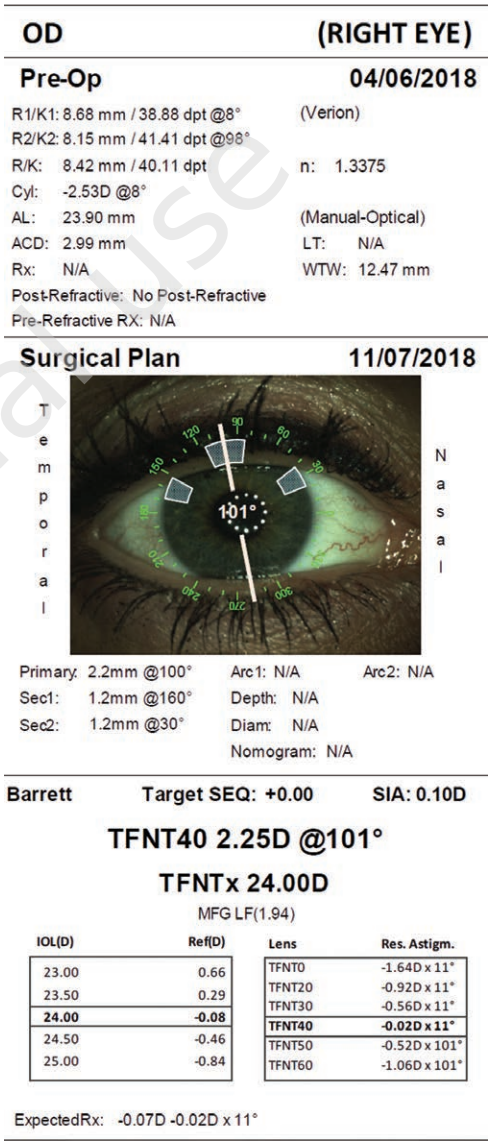

B

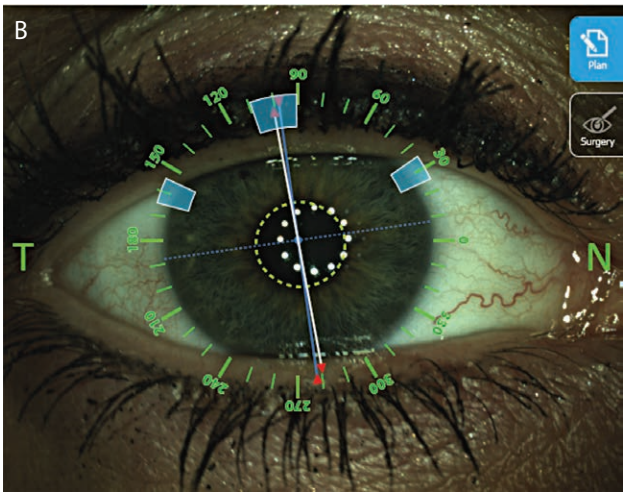

© Medical Education. For private and non-commercial use only. Downloaded from https://www.journalsmededu.pl/index.php/ophthatherapy/index: 03.08.2025; 16:45,31

RYCINA 2

Protokół przedoperacyjny dla prawego oka pacjentki 2 (A) i fotografia przedstawiająca osie astygmatyzmu (linia niebieska) oraz ustawienia soczewki (linia biała) (B).

A

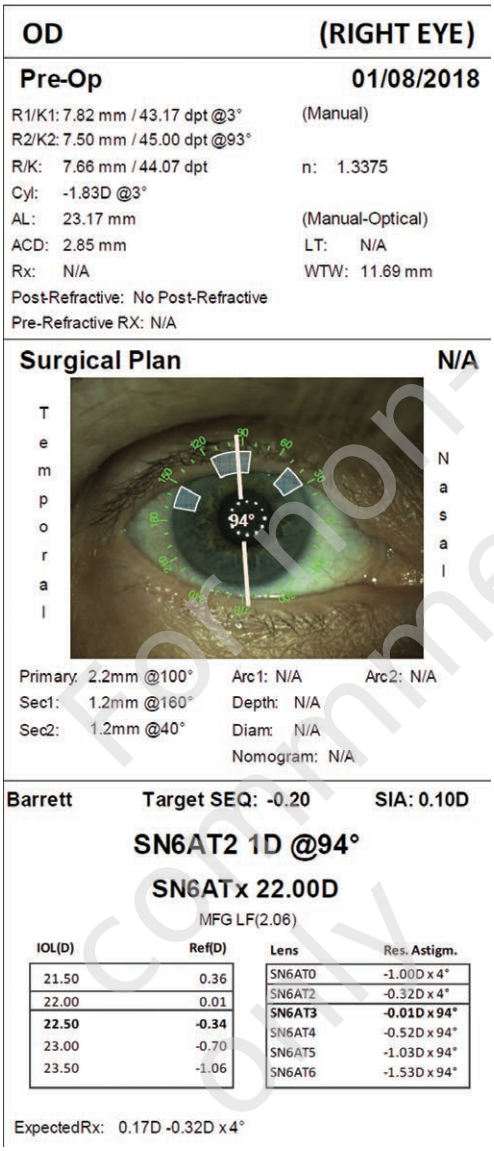

B

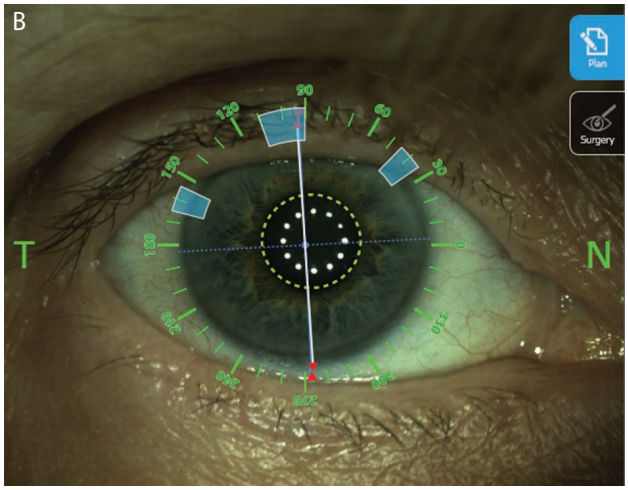

Dane biometryczne oka prawego: AXL: 20,75 mm, ACD: 3,21 mm, K1: 43,21 D @174º, K2: 45,06 D @ 84º. Dane biometryczne oka lewego: AXL: 20,95 mm, ACD: 3,39 mm, K1: 41,98 D @9º, K2: 44,64 D @ 99º. Protokoły przedoperacyjne przedstawiono na rycinach 3a i 3b oraz 4a i 4b. Zabieg przeprowadzono z wszczepieniem soczewki Alcon AcrySof® SN6AT3 +32,0 D w oku prawym i SN6AT4 +32,0 D w oku lewym. W obserwacji śród- i pooperacyjnej nie stwierdzono powikłań.

W okresie pooperacyjnym zanotowano poprawę ostrości wzroku. AR oka prawego po 6 tygodniach: +0,25/0,00; AR oka lewego: 0,00/-0,50 x 159. BCVA oka prawego: 1,0 s.c.; BCVA oka lewego: 0,2 s.c.; korekcja nie poprawiała ostrości wzroku oka lewego.

Powyższy przypadek pokazuje, że refrakcyjna wymiana soczewki u pacjenta z dużą nadwzrocznością i astygmatyzmem pozwala uzyskać pooperacyjnie lepszą ostrość wzroku bez korekcji niż w najlepszej korekcji okularowej przed operacją, zarówno w oku lepiej widzącym, jak i niedowidzącym. Co więcej, zabiegi można przeprowadzać jednocześnie i uzyskiwać dobrą tolerancję widzenia obuocznego.

PRZYPADEK 4.

Pacjent, lat 56, stosujący korekcję okularową do bliży z powodu postępującej starczowzroczności, o wysokich oczekiwaniach związanych ze swoją ostrością wzroku, do czasu operacji niestosujący zaleconej korekcji do dali i nieakceptujący w pełni potrzeby stosowania dodatkowej korekcji okularowej do bliży. Skierowany na zabieg z powodu zaćmy początkowej obojga oczu.

Przy kwalifikacji wyniki AR były następujące: oko prawe: +1,0/-1,00 x 168º; oko lewe: +2,25/-1,50 x 167º. BCVA oka prawego i lewego: 1,0. Odcinek przedni oka prawego i lewego: zaćma początkowa, poza tym bez odchyleń, ciśnienie wewnątrzgałkowe i odcinek tylny obojga oczu bez odchyleń. Pacjenta zakwalifikowano do operacji usunięcia zaćmy oka lewego z wszczepieniem soczewki torycznej wieloogniskowej. Dane biometryczne oka prawego: AXL: 22,83 mm, ACD: 3,03 mm, K1: 42,92 D @156º, K2: 44,16 D @ 66º. Protokół przedoperacyjny przedstawiono na rycinach 5a i 5b. Zabieg przeprowadzono z wszczepieniem soczewki Alcon PanOptix® Toric TFNT20 +24,0 D. Aby zapewnić centrację i dokładność wykonania kapsuloreksji, wykorzystano urządzenie Zepto® firmy Mynosys Cellular Devices. W obserwacji śród- i pooperacyjnej nie stwierdzono powikłań.

W okresie pooperacyjnym zanotowano subiektywną poprawę ostrości wzroku. AR oka lewego po 6 tygodniach: 0,00/-0,25 x 106, BCVA: 1,0 s.c.

for non-commercial use only

© Medical Education. For private and non-commercial use only. Downloaded from https://www.journalsmededu.pl/index.php/ophthatherapy/index: 03.08.2025; 16:45,31

RYCINA 3

Protokół przedoperacyjny dla prawego oka pacjenta 3 (A) i fotografia przedstawiająca osie astygmatyzmu (linia niebieska) oraz ustawienia soczewki (linia biała) (B).

A

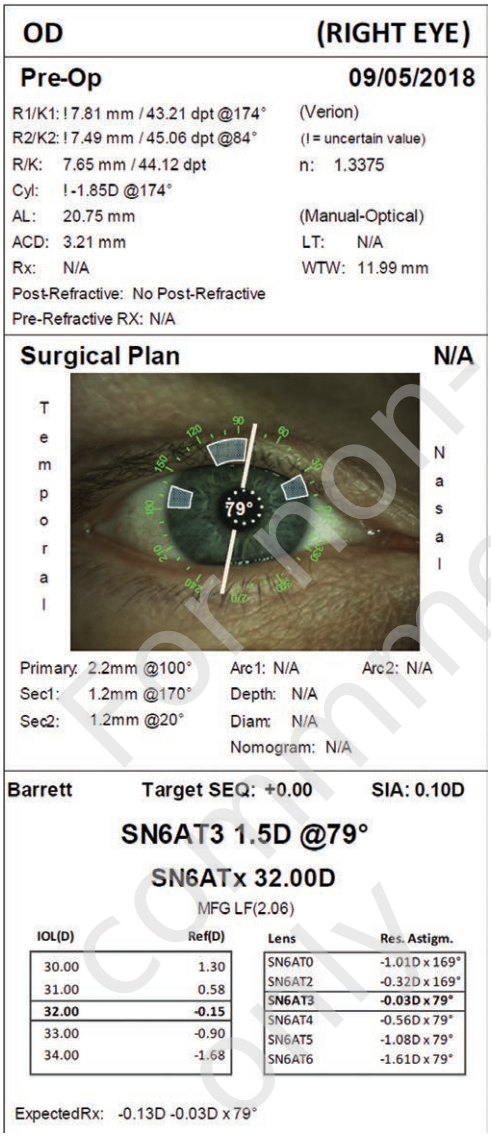

B

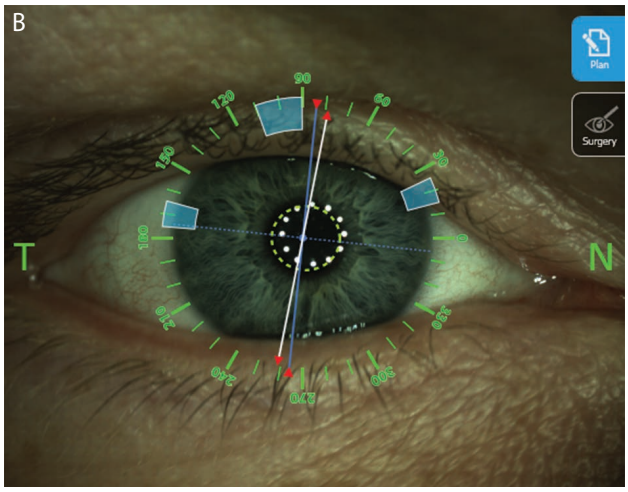

RYCINA 4

Protokół przedoperacyjny dla lewego oka pacjenta 3 (A) i fotografia przedstawiająca osie astygmatyzmu (linia niebieska) oraz ustawienia soczewki (linia biała) (B).

A

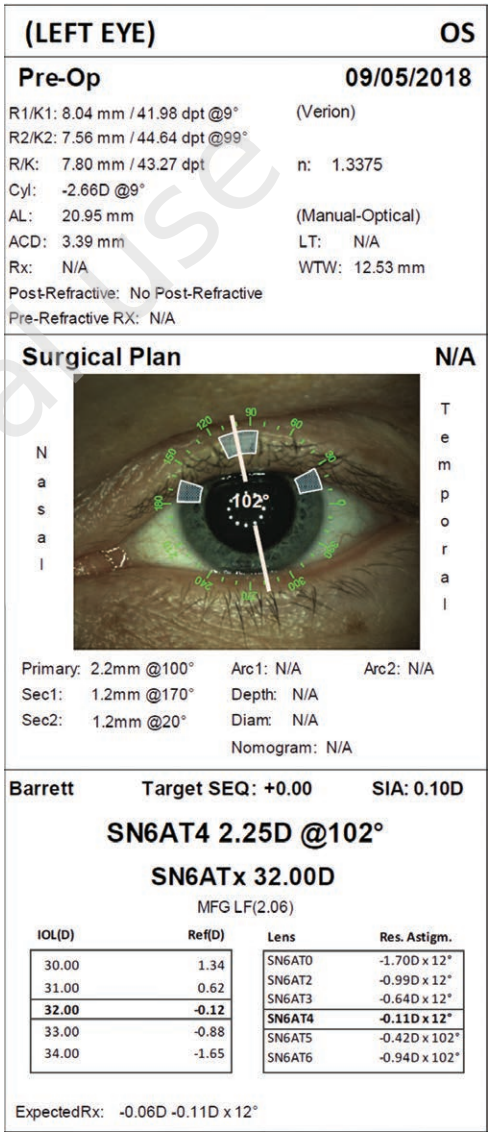

B

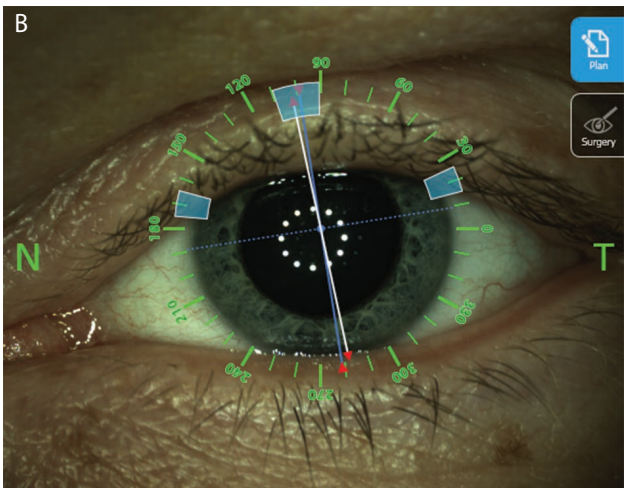

For non-commercial use only

© Medical Education. For private and non-commercial use only. Downloaded from https://www.journalsmededu.pl/index.php/ophthatherapy/index: 03.08.2025; 16:45,31

RYCINA 5

Protokół przedoperacyjny dla lewego oka pacjenta 4 (A) i fotografia przedstawiająca osie astygmatyzmu (linia niebieska) oraz ustawienia soczewki (linia biała) (B).

A

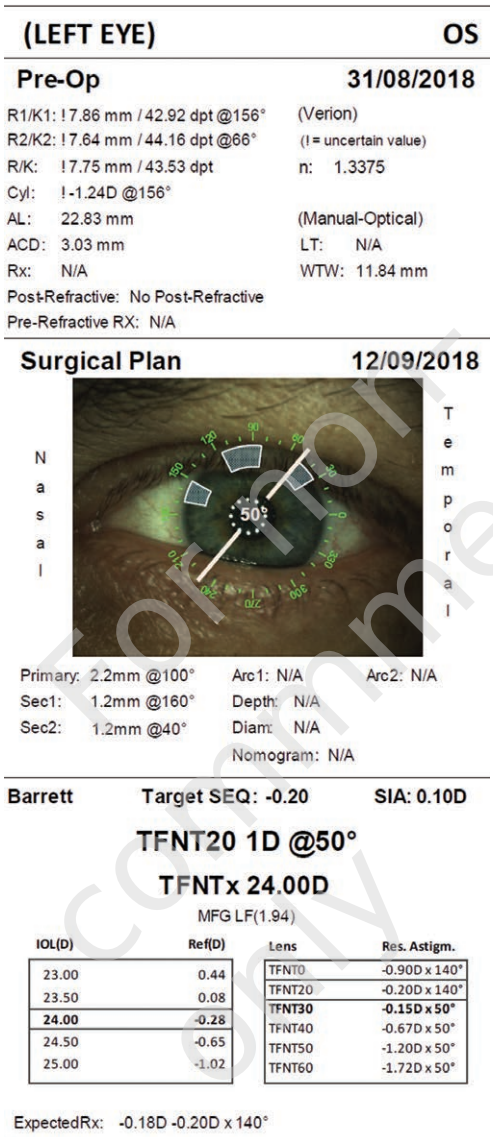

B

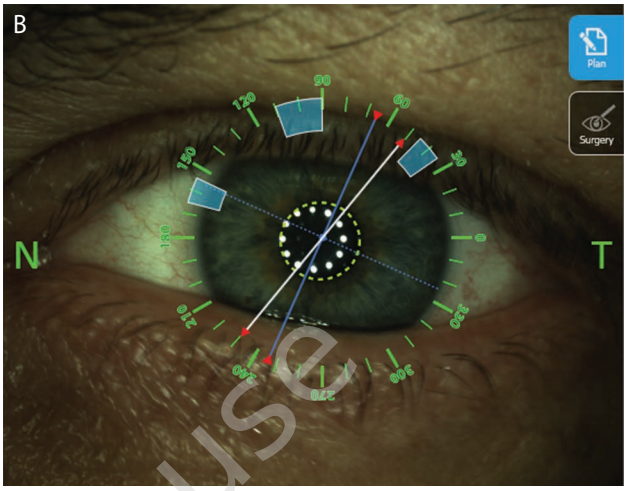

PODSUMOWANIE

Planowanie i wykonanie zabiegu usunięcia soczewki z zastosowaniem systemów planowania i wizualizacji śródoperacyjnej Verion™ pozwala na uzyskanie dokładnych pomiarów i precyzyjne wszczepienie soczewki nawet w trudnych przypadkach klinicznych, jakimi są: wysoka nadwzroczność, astygmatyzm czy niedowidzenie. Zastosowanie formuły Barretta uwzględniającej ELP od wersji 3.1 umożliwia obliczenie mocy soczewki wewnątrzgałkowej także w krótkich gałkach ocznych (poniżej 22 mm) oraz gałkach nieproporcjonalnych.

ADRES DO KORESPONDENCJI
dr n. med. Wojciech Adamski
Okulistyka Szpitala św. Wojciecha w Poznaniu
61-144 Poznań, ul. Bolesława Krzywoustego 114
e-mail: adamski.w@gmail.com

Piśmiennictwo

1. Hashemi H, Fotouhi A, Yekta A, et al. Global and regional estimates of prevalence of refractive errors: Systematic review and meta-analysis. J Curr Ophthalmol 2018; 30(1): 3-22.
2. Haigis W. Challenges and approaches in modern biometry and IOL calculation. Saudi J Ophthalmol 2012; 26(1): 7-12.
3. Holladay JT, Prager TC, Chandler TY, et al. A three-part system for refining intraocular lens power calculations. J Cataract Refract Surg 1988; 14: 17-24.
4. Barrett GD. An improved universal theoretical formula for intraocular lens power prediction. J Cataract Refract Surg 1993; 19(6): 713-720.

For non-commercial use only

© Medical Education. For private and non-commercial use only. Downloaded from https://www.journalsmededu.pl/index.php/ophthatherapy/index: 03.08.2025; 16:45,31