

Efektywność korekcji astygmatyzmu oraz obliczenia mocy sferycznej soczewki przy zastosowaniu formuły Barretta w Alcon® Verion™ Vision Planner 3.1

Effectiveness of astigmatism correction and spherical power calculation using the Barrett formula and Alcon® Verion™ Vision Planner 3.1



**Wojciech Adamski^{1,2}, Anna Chomicka², Agata Stodolska-Nowak¹,
Anna Rzeszotarska¹, Andrzej Dmitriew^{1,2}**

¹ Katedra i Klinika Okulistyki, Uniwersytet Medyczny w Poznaniu

Kierownik Kliniki: prof. dr hab. n. med. Jarosław Kocięcki

² Okulistyka, Szpital św. Wojciecha w Poznaniu

Koordinator Okulistyki: lek. Andrzej Dmitriew

NAJWAŻNIEJSZE

Planowanie i wykonanie zabiegu z zastosowaniem systemów wizualizacji śródoperacyjnej Verion™ pozwala uzyskać dokładne pomiary i precyzyjnie wszczepić soczewkę nawet w trudnych przypadkach klinicznych, takich jak wysoka nadwzroczność, astygmatyzm czy niedowidzenie.

HIGHLIGHTS

Planning and performing the surgery using Verion™ visualisation system allows for precise measurement and lens implantation even in difficult clinical scenarios such as high hyperopia, astigmatism or amblyopia.

STRESZCZENIE

W pracy przedstawiono 4 przypadki pacjentów poddanych fakoemulsyfikacji ze wskazań zaćmowych, refrakcyjnych bądź zaćmowych i refrakcyjnych. Zabieg zaplanowano i wykonano z zastosowaniem systemu Verion™ Vision Planner 3.1.

Słowa kluczowe: zaćma, refrakcyjna wymiana soczewki, astygmatyzm

ABSTRACT

This article presents 4 cases of patients that underwent phacoemulsification surgery. The reason for surgery was either a cataract or a refractive lens exchange. Preoperative planning was conducted using Verion™ Vision Planner 3.1 system.

Key words: cataract, refractive lens exchange, astigmatism

WSTĘP

Sferyczne wady refrakcji dotyczą od 16,2% do 38,2% populacji. Astygmatyzm występuje w ok. 11,4–45,6% oczu [1]. Do niedawna pacjenci oczekujący pełnego wyrównania zarówno wady refrakcji sferycznej, jak i cylindrycznej po operacji zaćmy wymagali dodatkowego zabiegu chirurgicznego, np. laserem ekscymerowym. Wprowadzenie soczewek torycznych pozwoliło na usunięcie zaćmy z wszczepieniem soczewki o określonej mocy sferycznej wraz z wyrównaniem astygmatyzmu rogówkowego. Pozwala to na zmaksymalizowanie satysfakcji pacjenta po zabiegu i całkowite uwolnienie go od konieczności stosowania korekcji okularowej do dali. Wykorzystanie nowoczesnych formuł przewidujących tzw. efektywną pozycję soczewki (ELP, *effective lens position*), takich jak Haigis [2], Holladay II [3] i Barrett [4], umożliwia precyzyjne obliczenie mocy soczewki wewnątrzgałkowej także w trudnych klinicznie przypadkach, jakimi są krótkie gałki oczne (poniżej 22 mm). Dzięki temu można bezpiecznie i precyzyjnie przewidzieć refrakcję pooperacyjną pacjenta, co jest niezwykle istotne przy wszczepianiu soczewki wieloogniskowej oraz przy operacji jedynie ze wskazań refrakcyjnych (RLE, *refractive lens exchange*).

MATERIAŁ I METODY

Praca przedstawia retrospektywne dane przed- i pooperacyjne 4 pacjentów leczonych w Szpitalu św. Wojciecha w Poznaniu. Do badania włączono pacjentów zakwalifikowanych do operacji usunięcia soczewki ze wskazań zaćmowych, refrakcyjnych bądź obu. Wykonywano u nich pełne badanie okulistyczne uwzględniające badanie refrakcji – autorefraktometrię (AR), najlepszej skorygowanej ostrości wzroku (BCVA, *best corrected visual acuity*), ciśnienia wewnątrzgałkowego, odcinka przedniego i tylnego po rozszerzeniu źrenicy, biometrię optyczną z keratometrią za pomocą urządzenia Zeiss IOL Master® 500 z uzyskaniem pomiarów keratometrii (K1 i K2), długości osiowej gałki ocznej (AXL, *axial length*) oraz głębokości komory przedniej (ACD, *anterior chamber depth*) i badanie przedoperacyjne z wykorzystaniem urządzenia Alcon® Verion™ Vision Planner w wersji 3.1. Moc soczewki oblicza-

no przy użyciu formuły Barretta, dzięki połączeniu danych zebranych przez IOL Master® 500 i Verion™ Vision Planner, z wykonaniem fotografii przedoperacyjnej i oznaczeniem osi wszczepianej soczewki. Pacjenci byli operowani przy użyciu aparatów Alcon Centurion®, techniką fakoemulsyfikacji bimanualnej, przez jednego chirurga, wykorzystującego cięcie główne o szerokości 2,20 mm w osi 100° i porty boczne o szerokości 1,20 mm w osiach 160–170° i 20–40°. Astygmatyzm indukowany chirurgicznie dla operującego chirurga został wyliczony indywidualnie i wynosił 0,10 D, co również uwzględniono w planowaniu. Wykluczono z pracy pacjentów ze schorzeniami ogólnoustrojowymi lub miejscowymi, mogącymi istotnie wpływać na pomiary refrakcji, ostrości wzroku czy ustawienie wszczepionej soczewki.

WYNIKI

Do badania włączono 4 pacjentów (5 oczu). Średnia wieku badanych wynosiła 50,8 roku. U 3 pacjentów operowano 1 oko, u 1 pacjenta wykonano jednoczesną operację w obojgu oczach. Szczegółowe dane kliniczne przedstawiono w tabeli 1 i omówiono poniżej.

PRZYPADEK 1.

Pacjentka, lat 38, nadwzroczność i astygmatyzm, od dziecka słaba tolerancja korekcji okularowej. W wywiadzie niedowidzenie oka prawego oraz stopniowy spadek ostrości wzroku obojga oczu od kilku miesięcy. Zdyskwalifikowana kilka lat temu z laserowej korekcji wzroku ze względu na cienką rogówkę – 470 µm.

Przy kwalifikacji wyniki AR przed cykloplegią były następujące: oko prawe: +3,50/-3,75 × 4°; oko lewe: +1,75/-1,75 × 180°; po cykloplegii: oko prawe: +5,25/-3,25 × 179°; oko lewe: +3,25/-1,50 × 6°. BCVA oka prawego: 0,5; BCVA oka lewego: 0,9. Odcinek przedni oka prawego: zaćma podto-rebkowa tylna, poza tym bez odchyłań, odcinek przedni oka lewego, ciśnienie wewnątrzgałkowe i odcinek tylny obojga oczu bez odchyłań. Pacjentkę zakwalifikowano do operacji usunięcia zaćmy oka prawego, niedowidzącego, z wszczepieniem soczewki torycznej wieloogniskowej.

TABELA 1

Dane przed- i pooperacyjne pacjentów.

Przypadek	Płeć	Wiek (lata)	Oko	AXL (mm)	ACD (mm)	K1/K2	BCVA przed operacją	BCVA po operacji
1.	K	38	prawe	23,90	2,99	38,88 D @8°/41,41 D @ 98°	0,5	0,9
2.	K	65	prawe	23,17	2,85	43,17 D @3°/45,00 D @ 93°	0,6	1,0
3.	M	44	prawe	20,75	3,21	43,21 D @174°/45,06 D @ 84°	0,8	1,0
			lewe	20,95	3,39	41,98 D @9°/44,64 D @ 99°	0,1	0,2
4.	M	56	lewe	22,83	3,03	42,92 D @156°/44,16 D @ 66°	1,0	1,0

AXL (*axial length*) – długość osiowa, ACD (*anterior chamber depth*) – głębokość komory przedniej, K1 – krzywizna rogówki w osi płaskiej, K2 – krzywizna rogówki w osi stromej, BCVA (*best corrected visual acuity*) – najlepsza skorygowana ostrość wzroku.

Dane biometryczne oka prawego: AXL: 23,90 mm, ACD: 2,99 mm, K1: 38,88 D @8°, K2: 41,41 D @ 98°. Protokół przedoperacyjny przedstawiono na rycinach 1a i 1b. Zabieg przeprowadzono z wszczepieniem soczewki Alcon PanOptix® Toric TFNT40 +24,0 D. W obserwacji śród- i pooperacyjnej nie stwierdzono powikłań.

W okresie pooperacyjnym pacjentka podawała poprawę ostrości wzroku. Po 8 tygodniach uzyskała następujące wyniki: AR oka prawego: -0,25/-0,25 x 150°; BCVA oka prawego: 0,9; do bliży 20/20 s.c. Wysoka ostrość wzroku po operacji zaćmy z usunięciem znacznego astygmatyzmu w oku uznanym pierwotnie za niedowidzące świadczy o doskonałości optyki, precyzji planu i dokładności ustawienia wszczepu.

PRZYPADK 2.

Pacjentka, lat 65, zgłaszała stopniowe pogarszanie się ostrości wzroku obojga oczu. Oko lewe niedowidzące.

Przy kwalifikacji wyniki AR były następujące: oko prawe: -0,75/-0,75 x 152°; oko lewe: -0,75/-1,25 x 160°. BCVA oka prawego: 0,6; BCVA oka lewego: 0,1. Odcinek przedni oka prawego i lewego: zaćma jądrowa, poza tym bez odchyłań, ciśnienie wewnątrzgałkowe i odcinek tylny obojga oczu bez odchyłań. Pacjentkę zakwalifikowano do operacji usunięcia zaćmy oka prawego, z wszczepieniem soczewki torycznej jednoogniskowej.

Dane biometryczne oka prawego: AXL: 23,17 mm, ACD: 2,85 mm, K1: 43,17 D @3°, K2: 45,00 D @ 93°. Protokół przedoperacyjny przedstawiono na rycinach 2a i 2b. Zabieg przeprowadzono z wszczepieniem soczewki Alcon AcrySof® SN6AT2 +22,5 D. W obserwacji śród- i pooperacyjnej nie stwierdzono powikłań.

W okresie pooperacyjnym zanotowano poprawę ostrości wzroku. AR oka prawego po 6 miesiącach: 0,00/-0,50 x 138, BCVA: 1,0 s.c.

PRZYPADK 3.

Pacjent, lat 44, z wysoką nadwzrocznością i astygmatyzmem obojga oczu. Oko lewe niedowidzące.

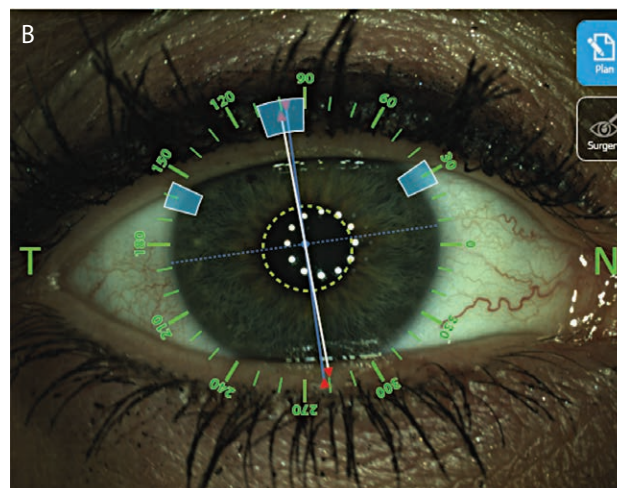
Przy kwalifikacji wyniki AR były następujące: oko prawe: +7,75/-2,00 x 173°; oko lewe: +7,75/-2,00 x 9°. BCVA oka prawego: 0,8; BCVA oka lewego: 0,1. Odcinek przedni obojga oczu: soczewki przeziernie, bez innych odchyłań w odcinku przednim; ciśnienie wewnątrzgałkowe i odcinek tylny obojga oczu prawidłowe. Wobec słabej tolerancji korekcji okularowej i przy zupełnie przeziernych soczewkach pacjenta zakwalifikowano do jednoczesnej operacji refrakcyjnej wymiany soczewki obojga oczu z wszczepieniem soczewek torycznych jednoogniskowych.

RYCINA 1

Protokół przedoperacyjny dla prawego oka pacjentki 1 (A) i fotografia przedstawiająca osie astygmatyzmu (linia niebieska) oraz ustawienia soczewki (linia biała) (B).

A

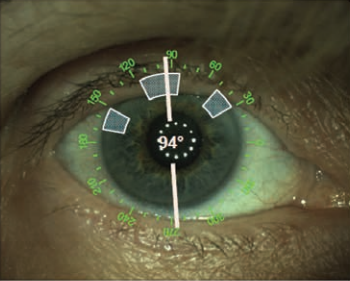
OD	(RIGHT EYE)		
Pre-Op	04/06/2018		
R1/K1: 8.68 mm / 38.88 dpt @8°	(Verion)		
R2/K2: 8.15 mm / 41.41 dpt @98°			
R/K: 8.42 mm / 40.11 dpt	n: 1.3375		
Cyl: -2.53D @8°			
AL: 23.90 mm	(Manual-Optical)		
ACD: 2.99 mm	LT: N/A		
Rx: N/A	WTW: 12.47 mm		
Post-Refractive: No Post-Refractive			
Pre-Refractive RX: N/A			
Surgical Plan	11/07/2018		
Primary: 2.2mm @100°	Arc1: N/A Arc2: N/A		
Sec1: 1.2mm @160°	Depth: N/A		
Sec2: 1.2mm @30°	Diam: N/A		
Nomogram: N/A			
Barrett	Target SEQ: +0.00 SIA: 0.10D		
TFNT40 2.25D @101°			
TFNTx 24.00D			
MFG LF(1.94)			
IOL(D)	Ref(D)	Lens	Res. Astigm.
23.00	0.66	TFNT0	-1.64D x 11°
23.50	0.29	TFNT20	-0.92D x 11°
24.00	-0.08	TFNT40	-0.02D x 11°
24.50	-0.46	TFNT50	-0.52D x 101°
25.00	-0.84	TFNT60	-1.06D x 101°

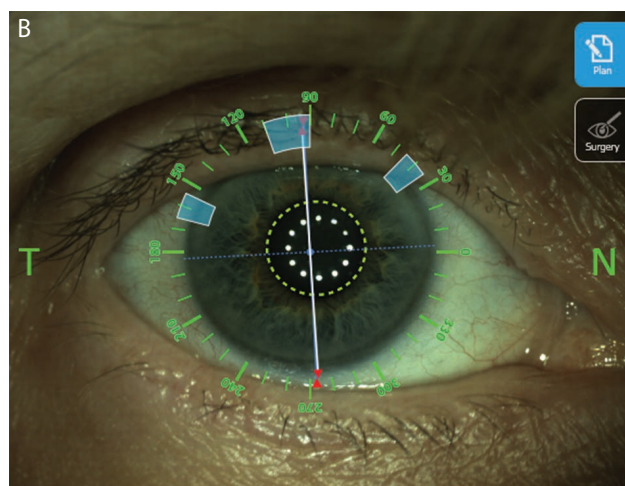


RYCINA 2

Protokół przedoperacyjny dla prawego oka pacjentki 2 (A) i fotografia przedstawiająca osie astygmatyzmu (linia niebieska) oraz ustawienia soczewki (linia biała) (B).

A

OD (RIGHT EYE)																											
Pre-Op	01/08/2018																										
R1/K1: 7.82 mm / 43.17 dpt @3°	(Manual)																										
R2/K2: 7.50 mm / 45.00 dpt @93°																											
R/K: 7.66 mm / 44.07 dpt	n: 1.3375																										
Cyl: -1.83D @3°																											
AL: 23.17 mm	(Manual-Optical)																										
ACD: 2.85 mm	LT: N/A																										
Rx: N/A	WTW: 11.69 mm																										
Post-Refractive: No Post-Refractive																											
Pre-Refractive RX: N/A																											
Surgical Plan N/A																											
																											
Primary: 2.2mm @100°	Arc1: N/A Arc2: N/A																										
Sec1: 1.2mm @160°	Depth: N/A																										
Sec2: 1.2mm @40°	Diam: N/A																										
Nomogram: N/A																											
Barrett	Target SEQ: -0.20 SIA: 0.10D																										
SN6AT2 1D @94°																											
SN6ATx 22.00D																											
MFG LF(2.06)																											
<table border="1"> <thead> <tr> <th>IOL(D)</th> <th>Ref(D)</th> </tr> </thead> <tbody> <tr><td>21.50</td><td>0.36</td></tr> <tr><td>22.00</td><td>0.01</td></tr> <tr><td>22.50</td><td>-0.34</td></tr> <tr><td>23.00</td><td>-0.70</td></tr> <tr><td>23.50</td><td>-1.06</td></tr> </tbody> </table>	IOL(D)	Ref(D)	21.50	0.36	22.00	0.01	22.50	-0.34	23.00	-0.70	23.50	-1.06	<table border="1"> <thead> <tr> <th>Lens</th> <th>Res. Astigm.</th> </tr> </thead> <tbody> <tr><td>SN6AT0</td><td>-1.00D x 4°</td></tr> <tr><td>SN6AT2</td><td>-0.32D x 4°</td></tr> <tr><td>SN6AT3</td><td>-0.01D x 94°</td></tr> <tr><td>SN6AT4</td><td>-0.52D x 94°</td></tr> <tr><td>SN6AT5</td><td>-1.03D x 94°</td></tr> <tr><td>SN6AT6</td><td>-1.53D x 94°</td></tr> </tbody> </table>	Lens	Res. Astigm.	SN6AT0	-1.00D x 4°	SN6AT2	-0.32D x 4°	SN6AT3	-0.01D x 94°	SN6AT4	-0.52D x 94°	SN6AT5	-1.03D x 94°	SN6AT6	-1.53D x 94°
IOL(D)	Ref(D)																										
21.50	0.36																										
22.00	0.01																										
22.50	-0.34																										
23.00	-0.70																										
23.50	-1.06																										
Lens	Res. Astigm.																										
SN6AT0	-1.00D x 4°																										
SN6AT2	-0.32D x 4°																										
SN6AT3	-0.01D x 94°																										
SN6AT4	-0.52D x 94°																										
SN6AT5	-1.03D x 94°																										
SN6AT6	-1.53D x 94°																										
ExpectedRx: 0.17D -0.32D x 4°																											



Dane biometryczne oka prawego: AXL: 20,75 mm, ACD: 3,21 mm, K1: 43,21 D @174°, K2: 45,06 D @ 84°. Dane biometryczne oka lewego: AXL: 20,95 mm, ACD: 3,39 mm, K1: 41,98 D @9°, K2: 44,64 D @ 99°. Protokoły przedoperacyjne przedstawiono na rycinach 3a i 3b oraz 4a i 4b. Zabieg przeprowadzono z wszczepieniem soczewki Alcon AcrySof® SN6AT3 +32,0D w oku prawym i SN6AT4 +32,0D w oku lewym. W obserwacji śród- i pooperacyjnej nie stwierdzono powikłań.

W okresie pooperacyjnym zanotowano poprawę ostrości wzroku. AR oka prawego po 6 tygodniach: +0,25/0,00; AR oka lewego: 0,00/-0,50 x 159. BCVA oka prawego: 1,0 s.c.; BCVA oka lewego: 0,2 s.c.; korekcja nie poprawiała ostrości wzroku oka lewego.

Powyższy przypadek pokazuje, że refrakcyjna wymiana soczewki u pacjenta z dużą nadwzrocznością i astygmatyzmem pozwala uzyskać pooperacyjnie lepszą ostrość wzroku bez korekcji niż w najlepszej korekcji okularowej przed operacją, zarówno w oku lepiej widzącym, jak i niedowidzącym. Co więcej, zabiegi można przeprowadzać jednocześnie i uzyskiwać dobrą tolerancję widzenia obuocznego.

PRZYPADEK 4.

Pacjent, lat 56, stosujący korekcję okularową do blizy z powodu postępującej starczowzroczności, o wysokich oczekiwaniach związanych ze swoją ostrością wzroku, do czasu operacji niestosujący zaleconej korekcji do dali i nieakceptujący w pełni potrzeby stosowania dodatkowej korekcji okularowej do blizy. Skierowany na zabieg z powodu zaćmy początkowej obojga oczu.

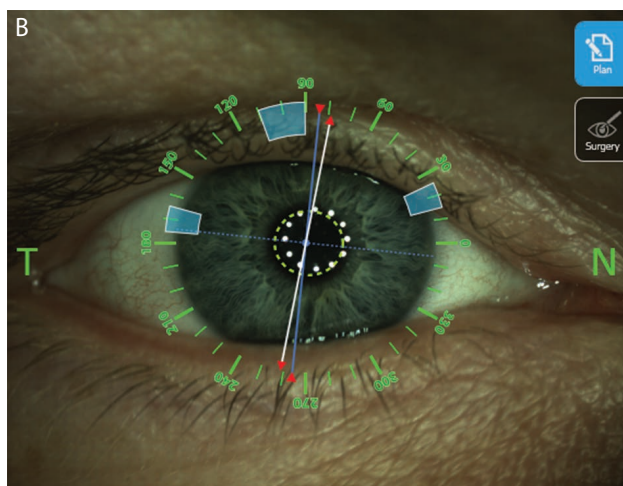
Przy kwalifikacji wyniki AR były następujące: oko prawe: +1,0/-1,00 x 168°; oko lewe: +2,25/-1,50 x 167°. BCVA oka prawego i lewego: 1,0. Odcinek przedni oka prawego i lewego: zaćma początkowa, poza tym bez odchyłań, ciśnienie wewnątrzgałkowe i odcinek tylny obojga oczu bez odchyłań. Pacjenta zakwalifikowano do operacji usunięcia zaćmy oka lewego z wszczepieniem soczewki torycznej wieloogniskowej. Dane biometryczne oka prawego: AXL: 22,83 mm, ACD: 3,03 mm, K1: 42,92 D @156°, K2: 44,16 D @ 66°. Protokół przedoperacyjny przedstawiono na rycinach 5a i 5b. Zabieg przeprowadzono z wszczepieniem soczewki Alcon PanOptix® Toric TFNT20 +24,0 D. Aby zapewnić centrację i dokładność wykonania kapsuloreksji, wykorzystano urządzenie Zepto® firmy Mynosys Cellular Devices. W obserwacji śród- i pooperacyjnej nie stwierdzono powikłań. W okresie pooperacyjnym zanotowano subiektywną poprawę ostrości wzroku. AR oka lewego po 6 tygodniach: 0,00/-0,25 x 106, BCVA: 1,0 s.c.

RYCINA 3

Protokół przedoperacyjny dla prawego oka pacjenta 3 (A) i fotografia przedstawiająca osie astygmatyzmu (linia niebieska) oraz ustawienia soczewki (linia biała) (B).

A

OD (RIGHT EYE)																													
Pre-Op	09/05/2018																												
R1/K1: 17.81 mm / 43.21 dpt @174°	(Verion)																												
R2/K2: 17.49 mm / 45.06 dpt @84°	(I = uncertain value)																												
R/K: 7.65 mm / 44.12 dpt	n: 1.3375																												
Cyl: -1.85D @174°																													
AL: 20.75 mm	(Manual-Optical)																												
ACD: 3.21 mm	LT: N/A																												
Rx: N/A	WTW: 11.99 mm																												
Post-Refractive: No Post-Refractive																													
Pre-Refractive RX: N/A																													
Surgical Plan N/A																													
Primary: 2.2mm @100° Arc1: N/A Arc2: N/A Sec1: 1.2mm @170° Depth: N/A Sec2: 1.2mm @20° Diam: N/A Nomogram: N/A																													
Barrett Target SEQ: +0.00 SIA: 0.10D SN6AT3 1.5D @79° SN6ATx 32.00D MFG LF(2.06)																													
<table border="1"> <thead> <tr> <th>IOL(D)</th> <th>Ref(D)</th> <th>Lens</th> <th>Res. Astigm.</th> </tr> </thead> <tbody> <tr> <td>30.00</td> <td>1.30</td> <td>SN6AT0</td> <td>-1.01D x 169°</td> </tr> <tr> <td>31.00</td> <td>0.58</td> <td>SN6AT2</td> <td>-0.32D x 169°</td> </tr> <tr> <td>32.00</td> <td>-0.15</td> <td>SN6AT3</td> <td>-0.03D x 79°</td> </tr> <tr> <td>33.00</td> <td>-0.90</td> <td>SN6AT4</td> <td>-0.56D x 79°</td> </tr> <tr> <td>34.00</td> <td>-1.68</td> <td>SN6AT5</td> <td>-1.08D x 79°</td> </tr> <tr> <td></td> <td></td> <td>SN6AT6</td> <td>-1.61D x 79°</td> </tr> </tbody> </table>	IOL(D)	Ref(D)	Lens	Res. Astigm.	30.00	1.30	SN6AT0	-1.01D x 169°	31.00	0.58	SN6AT2	-0.32D x 169°	32.00	-0.15	SN6AT3	-0.03D x 79°	33.00	-0.90	SN6AT4	-0.56D x 79°	34.00	-1.68	SN6AT5	-1.08D x 79°			SN6AT6	-1.61D x 79°	
IOL(D)	Ref(D)	Lens	Res. Astigm.																										
30.00	1.30	SN6AT0	-1.01D x 169°																										
31.00	0.58	SN6AT2	-0.32D x 169°																										
32.00	-0.15	SN6AT3	-0.03D x 79°																										
33.00	-0.90	SN6AT4	-0.56D x 79°																										
34.00	-1.68	SN6AT5	-1.08D x 79°																										
		SN6AT6	-1.61D x 79°																										
ExpectedRx: -0.13D -0.03D x 79°																													

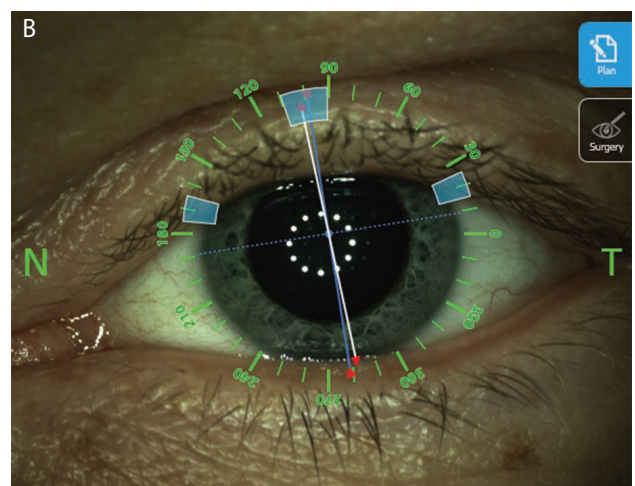


RYCINA 4

Protokół przedoperacyjny dla lewego oka pacjenta 3 (A) i fotografia przedstawiająca osie astygmatyzmu (linia niebieska) oraz ustawienia soczewki (linia biała) (B).

A

OS (LEFT EYE)																													
Pre-Op	09/05/2018																												
R1/K1: 8.04 mm / 41.98 dpt @9°	(Verion)																												
R2/K2: 7.56 mm / 44.64 dpt @99°																													
R/K: 7.80 mm / 43.27 dpt	n: 1.3375																												
Cyl: -2.66D @9°																													
AL: 20.95 mm	(Manual-Optical)																												
ACD: 3.39 mm	LT: N/A																												
Rx: N/A	WTW: 12.53 mm																												
Post-Refractive: No Post-Refractive																													
Pre-Refractive RX: N/A																													
Surgical Plan N/A																													
Primary: 2.2mm @100° Arc1: N/A Arc2: N/A Sec1: 1.2mm @170° Depth: N/A Sec2: 1.2mm @20° Diam: N/A Nomogram: N/A																													
Barrett Target SEQ: +0.00 SIA: 0.10D SN6AT4 2.25D @102° SN6ATx 32.00D MFG LF(2.06)																													
<table border="1"> <thead> <tr> <th>IOL(D)</th> <th>Ref(D)</th> <th>Lens</th> <th>Res. Astigm.</th> </tr> </thead> <tbody> <tr> <td>30.00</td> <td>1.34</td> <td>SN6AT0</td> <td>-1.70D x 12°</td> </tr> <tr> <td>31.00</td> <td>0.62</td> <td>SN6AT2</td> <td>-0.99D x 12°</td> </tr> <tr> <td></td> <td></td> <td>SN6AT3</td> <td>-0.64D x 12°</td> </tr> <tr> <td>32.00</td> <td>-0.12</td> <td>SN6AT4</td> <td>-0.11D x 12°</td> </tr> <tr> <td>33.00</td> <td>-0.88</td> <td>SN6AT5</td> <td>-0.42D x 102°</td> </tr> <tr> <td>34.00</td> <td>-1.65</td> <td>SN6AT6</td> <td>-0.94D x 102°</td> </tr> </tbody> </table>	IOL(D)	Ref(D)	Lens	Res. Astigm.	30.00	1.34	SN6AT0	-1.70D x 12°	31.00	0.62	SN6AT2	-0.99D x 12°			SN6AT3	-0.64D x 12°	32.00	-0.12	SN6AT4	-0.11D x 12°	33.00	-0.88	SN6AT5	-0.42D x 102°	34.00	-1.65	SN6AT6	-0.94D x 102°	
IOL(D)	Ref(D)	Lens	Res. Astigm.																										
30.00	1.34	SN6AT0	-1.70D x 12°																										
31.00	0.62	SN6AT2	-0.99D x 12°																										
		SN6AT3	-0.64D x 12°																										
32.00	-0.12	SN6AT4	-0.11D x 12°																										
33.00	-0.88	SN6AT5	-0.42D x 102°																										
34.00	-1.65	SN6AT6	-0.94D x 102°																										
ExpectedRx: -0.06D -0.11D x 12°																													

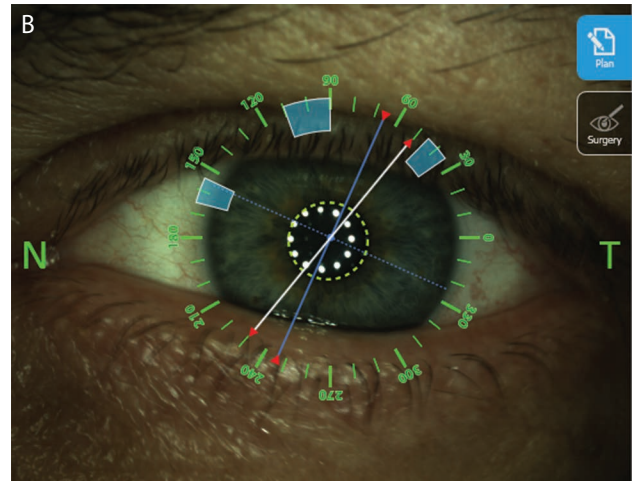


RYCINA 5

Protokół przedoperacyjny dla lewego oka pacjenta 4 (A) i fotografia przedstawiająca osie astygmatyzmu (linia niebieska) oraz ustawienia soczewki (linia biała) (B).

A

(LEFT EYE)		OS	
Pre-Op		31/08/2018	
R1/K1: ! 7.86 mm / 42.92 dpt @156°	(Verion)		
R2/K2: ! 7.64 mm / 44.16 dpt @66°	(I = uncertain value)		
R/K: ! 7.75 mm / 43.53 dpt	n: 1.3375		
Cyl: ! -1.24D @156°			
AL: 22.83 mm	(Manual-Optical)		
ACD: 3.03 mm	LT: N/A		
Rx: N/A	WTW: 11.84 mm		
Post-Refractive: No Post-Refractive			
Pre-Refractive RX: N/A			
Surgical Plan		12/09/2018	
Primary: 2.2mm @100°	Arc1: N/A	Arc2: N/A	
Sec1: 1.2mm @160°	Depth: N/A		
Sec2: 1.2mm @40°	Diam: N/A		
Nomogram: N/A			
Barrett Target SEQ: -0.20 SIA: 0.10D TFNT20 1D @50° TFNTx 24.00D MFG LF(1.94)			
IOL(D)	Ref(D)	Lens	Res. Astigm.
23.00	0.44	TFNT0	-0.90D x 140°
23.50	0.08	TFNT20	-0.20D x 140°
24.00	-0.28	TFNT30	-0.15D x 50°
24.50	-0.65	TFNT40	-0.67D x 50°
25.00	-1.02	TFNT50	-1.20D x 50°
		TFNT60	-1.72D x 50°



PODSUMOWANIE

Planowanie i wykonanie zabiegu usunięcia soczewki z zastosowaniem systemów planowania i wizualizacji śródoperacyjnej Verion™ pozwala na uzyskanie dokładnych pomiarów i precyzyjne wszczepienie soczewki nawet w trudnych przypadkach klinicznych, jakimi są: wysoka nadwzroczność, astygmatyzm czy niedowidzenie. Zastosowanie formuły Barretta uwzględniającej ELP od wersji 3.1 umożliwia obliczenie mocy soczewki wewnątrzgałkowej także w krótkich gałkach ocznych (poniżej 22 mm) oraz gałkach nieproporcjonalnych.

ADRES DO KORESPONDENCJI
dr n. med. Wojciech Adamski

Okulistyka Szpitala św. Wojciecha w Poznaniu
 61-144 Poznań, ul. Bolesława Krzywoustego 114
 e-mail: adamski.w@gmail.com

Piśmiennictwo

1. Hashemi H, Fotouhi A, Yekta A, et al. Global and regional estimates of prevalence of refractive errors: Systematic review and meta-analysis. J Curr Ophthalmol 2018; 30(1): 3-22.
2. Haigis W. Challenges and approaches in modern biometry and IOL calculation. Saudi J Ophthalmol 2012; 26(1): 7-12.
3. Holladay JT, Prager TC, Chandler TY, et al. A three-part system for refining intraocular lens power calculations. J Cataract Refract Surg 1988; 14: 17-24.
4. Barrett GD. An improved universal theoretical formula for intraocular lens power prediction. J Cataract Refract Surg 1993; 19(6): 713-720.