

Wewnątrzgałkowe soczewki toryczne i ich zastosowanie w korekcji astygmatyzmu w chirurgii zaćmy – analiza wyniku refrakcji oraz stabilności osiowej soczewki AcrySof® IQ Toric SN6ATx

Intraocular toric lenses and their application in the correction of astigmatism in cataract surgery – analysis of the refraction outcome and axial stability of the AcrySof® IQ Toric SN6ATx intraocular lens



Paweł Klonowski, Agata Prokopiuk

Centrum Okulistyczne EYEMED w Lublinie
Kierownik: dr. n. med. Paweł Klonowski

STRESZCZENIE

Cel: Celem pracy jest ocena wyników ostrości wzroku do dali, refrakcji obiektywnej, keratometrii rogówkowej oraz stabilności rotacyjnej soczewki u pacjentów poddanych operacji zaćmy z implantacją jednoogniskowej soczewki torycznej AcrySof® IQ Toric SN6ATx w 6-miesięcznym okresie obserwacji.

Materiał i metody: Do badania włączono 40 oczu 30 pacjentów. Poddano ich operacji zaćmy metodą koaksjalnej fakoemulsyfikacji z szerokością cięcia rogówkowego 2,2 mm oraz z implantacją soczewki AcrySof® IQ Toric SN6ATx. Przed zabiegiem oraz 6 miesięcy po nim oceniono ostrość wzroku do dali bez korekcji oraz z najlepszą korekcją, refrakcję obiektywną, keratometrię rogówkową oraz stabilność rotacyjną implantu w torebce.

Wyniki: W 6-miesięcznym okresie obserwacji zanotowano istotną statystycznie poprawę ostrości wzroku do dali bez korekcji oraz z najlepszą korekcją ($p = 0,00$ oraz $p = 0,00$). Nie zaobserwowano istotnej statystycznie zmiany w wielkości keratometrii rogówkowej w południku płaskim oraz stromym ($p = 0,45$ oraz $p = 0,12$) ani w cylindrze rogówkowym ($p = 0,49$). Odnotowano istotne statystycznie zmniejszenie mocy cylindrycznej w refrakcji obiektywnej ($p = 0,00$). Średnie odchylenie osi wszczepionej soczewki od zaplanowanej osi implantacji wyniosło $3,35^\circ$. Nie odnotowano powikłań śród- ani pooperacyjnych u żadnego z pacjentów.

Wnioski: Implantacja soczewki torycznej AcrySof® IQ Toric IOL SN6ATx jest bezpiecznym i efektywnym sposobem korekcji astygmatyzmu rogówkowego w trakcie operacji zaćmy.

Słowa kluczowe: astygmatyzm, operacja zaćmy, wewnątrzgałkowe soczewki toryczne

NAJWAŻNIEJSZE

Implantacja soczewki torycznej AcrySof® IQ Toric SN6ATx jest bezpiecznym i efektywnym sposobem korekcji astygmatyzmu rogówkowego w trakcie operacji zaćmy.

HIGHLIGHTS

Implantation of the the AcrySof® IQ Toric SN6ATx intraocular lens is a safe and effective way of correcting corneal astigmatism during cataract surgery.

ABSTRACT

Purpose: To evaluate distance visual acuity, objective refraction, corneal keratometry and rotational stability after cataract surgery with an implantation of monofocal AcrySof® IQ Toric SN6ATx in a 6 months follow up.

Material and methods: A total of 40 eyes of 30 patients underwent 2.2 mm coaxial cataract surgery with an implantation of AcrySof® IQ SN6ATx. Before and six months after the surgery uncorrected and best-corrected distance visual acuity, objective refraction, corneal keratometry and rotational stability of the implant were analyzed.

Results: Six months after the surgery there was statistically significant improvement of uncorrected and best-corrected distance visual acuity ($p = 0.00$). There was no significant change in corneal keratometry in flat and steep meridian ($p = 0.45$ and $p = 0.12$) and keratometric cylinder ($p = 0.49$). There was statistically significant decrease in objective refraction cylinder ($p = 0.00$). The mean rotation of an implanted intraocular lens axis was $3,35^\circ$. There were no intra- and post-operative complications in any of the patients.

Conclusions: AcrySof® IQ Toric SN6ATx implantation is a safe and effective method to correct corneal astigmatism during cataract surgery.

Key words: astigmatism, cataract surgery, toric intraocular lenses

WSTĘP

Pierwszą soczewkę toryczną, korygującą astygmatyzm rogówkowy, wprowadził Shimizu w 1994 r. [1]. Była to soczewka o haptycie S-Loop, posiadająca tylko dwie moce cylindra – 2 lub 3 D. Soczewka ta była niezwyjalna i implantowana poprzez cięcie rogówkowe o szerokości 5,7 mm. W ówczesnej chirurgii zaćmy każde zmniejszenie wielkości astygmatyzmu rogówkowego uznawano za sukces operacyjny. Należy pamiętać, iż nie dysponowano wtedy kalkulatorami soczewkowymi, a ponad 5-milimetrowa rana rogówki również generowała wzrost astygmatyzmu indukowanego chirurgicznie. Dopiero w późniejszych latach 90. technologia pozwoliła na zmniejszenie szerokości cięcia rogówkowego do wielkości poniżej 3 mm. Mimo to wielkość astygmatyzmu indukowanego chirurgicznie dochodziła do ok. 1 D. Dlatego też niebawem trudno było uzyskać pełną redukcję całkowitego pooperacyjnego astygmatyzmu, implantując coraz to nowsze soczewki toryczne. Obecny stopień rozwoju technologii soczewek torycznych oraz kalkulatorów bazujących na regresyjnych formułach III- i IV-rzędowych do kalkulacji mocy optycznej soczewki pozwala na coraz doskonalsze obliczanie mocy implantu. Równie ważna, co odpowiednia moc, jest stabilność platformy, z której zbudowana jest soczewka. To właśnie ona zapewnia pozycjonowanie soczewki w torebce, a także małą podatność na siły skręcające oraz minimalną ten-

dencję do ruchu rotacyjnego w torebce podczas procesu jej włóknienia. Niestety zmiany te nadal dotyczą wielu typów soczewek, a rotacja pooperacyjna może wynieść do kilkunastu stopni. O ile w przypadku soczewki sferycznej nie stanowi to problemu, to w przypadku soczewki torycznej każda niezaplanowana rotacja od osi implantacji o 1° powoduje spadek mocy korekcji astygmatyzmu o 3,3%.

Postęp technologii operacyjnej spowodował, iż obecnie standard stanowi usunięcie zaćmy metodą fakoemulsyfikacji koaksjalnej z zastosowaniem szerokości cięcia rogówkowego do 2,2 mm. Istnieją koaksjalne systemy operacyjne, w których szerokość cięcia rogówkowego została zredukowana do 1,8 mm, jednak większość soczewek torycznych nie jest jeszcze przystosowana do implantacji przez tak małe cięcia rogówkowe.

Szerokość cięcia rogówkowego 2,2 mm generuje astygmatyzm indukowany chirurgicznie na poziomie średnio 0,5 D. Taka wartość daje większą możliwość obliczenia pooperacyjnej refrakcji układu optycznego oka, dzięki czemu wynik refrakcji implantacji soczewki torycznej staje się bardziej przewidywalny.

Rozwój techniczny wpłynął na to, że dziś w operacji zaćmy zatarła się granica pomiędzy usunięciem zmętniałej soczewki i wszczępieniem implantu a refrakcyjną wymianą soczewki. Coraz większe oczekiwania pacjentów sprawiły, iż chirurdzy zaczynają się zastanawiać nad pooperacyjnym

rezultatem błędu refrakcji. Może się on przyczynić do powstania problemów z widzeniem nocnym, prowadzeniem samochodu oraz wykonywaniem wielu codziennych czynności. Rozwiązaniem staje się częstsze stosowanie soczewki torycznej w trakcie rutynowej operacji zaćmy. Z tego też powodu implantowanie soczewek torycznych w coraz szerszym zakresie ma swoje uzasadnienie merytoryczne.

Soczewka AcrySof® IQ Toric jest jedną z najpopularniejszych soczewek torycznych na świecie. To soczewka jednoczęściowa, o długości 13 mm i optyce o wielkości 6 mm, wykonana z akrylu hydrofobowego. Ponadto posiada filtr światła niebieskiego. Układ haptki o specjalnej konstrukcji przegubowej pozwala zaabsorbować siły naprężeń torebki po operacji zaćmy. W ten sposób soczewka wykazuje stabilność obrotową i nie ulega przemieszczeniu od osi implantacji. Zakres mocy korygowanego astygmatyzmu pokrywa najczęstsze zapotrzebowanie populacyjne pacjentów (astygmatyzm rogówkowy od 1 D do ponad 4 D).

CEL PRACY

Celem pracy jest ocena wyników refrakcji obiektywnej oraz keratometrii rogówkowej u pacjentów poddanych operacji zaćmy z implantacją jednoogniskowej soczewki torycznej AcrySof® IQ Toric SN6ATx (Alcon, USA) w Centrum Okulistycznym EYEMED. Ocenie poddano również stabilność rotacyjną soczewki w 6-miesięcznym pooperacyjnym okresie obserwacji.

MATERIAŁ I METODY

Do badania retrospektywnego włączono 40 oczu 30 pacjentów. Kryterium włączenia stanowiło zmętnienie soczewki w stopniu 2–5 w skali LOCS III przy braku kryteriów wykluczających. Kryteriami wyłączenia z badania były: przebyte urazy gałki ocznej, przebyte operacje gałki ocznej, przebyte lub istniejące stany zapalne gałki ocznej, choroby zwyrodnieniowe gałki ocznej, w tym dystrofia i ektazja rogówki, oraz astygmatyzm nieregularny.

Przed zabiegiem chirurgicznym wykonano refrakcję obiektywną (Autorefraktometr AR 8800, Topcon, Japonia) i oceniono ostrość wzroku do dali bez korekcji (UCDVA, *uncorrected distance visual acuity*) oraz ostrość wzroku do dali z najlepszą korekcją (BCDVA, *best-corrected distance visual acuity*) za pomocą standardowych tablic Snellena z odległości 5 m; wyniki podano w skali dziesiętnej.

Do pomiaru długości osiowej gałki ocznej zastosowano biometr optyczny Lenstar 900 (Haag-Streit Holding AG, Niemcy). Moc optyczną soczewki torycznej AcrySof® IQ Toric SN6ATx obliczano przy użyciu kalkulatora internetowego dostępnego na stronach: www.acrysoftoriccalculator.com oraz www.myalcon-toriccalc.com.

Wszyscy pacjenci zostali zoperowani przez jednego chirurga, metodą fakoemulsyfikacji koaksjalnej z zastosowaniem cięcia rogówkowego o szerokości 2,2 mm. Cięcie główne umiejscowiono w osi 125°.

Do oznaczenia osi implantowanej soczewki użyto Whitehouse Axis Marker oraz pierścienia Mendezza (Rumex International Co., Clearwater, USA).

U żadnego z pacjentów nie zaobserwowano powikłań śródoperacyjnych. Sztuczną soczewkę implantowano do torebki tylnej, a oś soczewki ustawiano zgodnie z wcześniejszymi obliczeniami i oznaczeniami uzyskanymi z kalkulatora soczewkowego.

Okres obserwacji wyniósł 6 miesięcy. Po tym czasie ponownie oceniono refrakcję obiektywną (Autorefraktometr AR 8800, Topcon, Japonia), UCDVA, BCDVA oraz keratometrię rogówkową. Rotację pooperacyjną soczewki obliczono przy użyciu metody Berdahl & Hardten Toric IOL Calculator.

Analizę statystyczną otrzymanych wyników przeprowadzono za pomocą programu Statistica 13.1 PL. Zgodność rozkładu poszczególnych zmiennych w obrębie grup z rozkładem normalnym sprawdzono za pomocą testów Kołmogorowa–Smirnowa z poprawką Lillieforsa i testu W Shapiro–Wilka. W analizie statystycznej posłużono się testem Wilcoxon'a w celu porównania różnic pomiędzy dwiema zmiennymi zależnymi. Otrzymane wyniki przedstawiono jako średnią oraz odchylenie standardowe. Wyniki uznawano za istotne statystycznie przy poziomie istotności $\alpha \leq 0,05$.

WYNIKI

W trakcie całego okresu obserwacji nie stwierdzono powikłań pooperacyjnych.

Sześć miesięcy po operacji, zgodnie z oczekiwaniami, uzyskano istotną statystycznie poprawę ostrości wzroku. Ostrość wzroku do dali bez korekcji poprawiła się z $0,12 \pm 0,12$ na $0,71 \pm 0,22$ ($p = 0,00$), natomiast ostrość wzroku do dali z najlepszą korekcją – z $0,375 \pm 0,22$ na $0,8 \pm 0,20$ ($p = 0,00$) (tab. 1).

Moc cylindryczna w refrakcji obiektywnej przed operacją wyniosła $-2,69 \pm 1,51$ D. Sześć miesięcy po operacji uległa istotnie statystycznemu zmniejszeniu do $-0,45 \pm 0,26$ D ($p = 0,00$) (tab. 1, ryc. 1).

Nie zanotowano istotnych statystycznie zmian w przed- oraz pooperacyjnej wielkości keratometrii rogówkowej (tab. 2). Natomiast stwierdzono istotną statystycznie zmianę w osi południka płaskiego oraz stromego (odpowiednio $p = 0,01$ i $p = 0,00$) (tab. 2).

W 6-miesięcznym okresie obserwacji średnie odchylenie osi wszczepionej soczewki od zaplanowanej osi implantacji wyniosło $3,35^\circ$ (tab. 3).

TABELA 1

Wyniki ostrości wzroku oraz refrakcji obiektywnej przed operacją oraz 6 miesięcy po usunięciu zaćmy z implantacją soczewki torycznej AcrySof® IQ Toric SN6ATx.

	Przed operacją	6 miesięcy po operacji	P Test Wilcoxona
UCDVA	0,12 ± 0,12	0,71 ± 0,22	0,00
BCDVA	0,375 ± 0,22	0,8 ± 0,20	0,00
Moc sferyczna	-0,77 ± 5,50	0,01 ± 0,53	0,65
Moc cylindryczna	-2,69 ± 1,51	-0,45 ± 0,26	0,00

TABELA 2

Wyniki keratometrii rogówkowej przed operacją oraz 6 miesięcy po usunięciu zaćmy z implantacją soczewki torycznej AcrySof® IQ Toric SN6ATx.

	Przed operacją	6 miesięcy po operacji	P Test Wilcoxona
Keratometria – południk płaski	42,34 ± 1,64	42,26 ± 1,74	0,45
Oś południka płaskiego	119,16 ± 68,66	123,94 ± 64,61	0,01
Keratometria – południk stromy	44,99 ± 1,66	44,86 ± 1,72	0,12
Oś południka stromego	94,38 ± 31,88	88,69 ± 32,59	0,00
Keratometria cylinder	-2,65 ± 0,86	-2,59 ± 1,05	0,49

RYCINA 1

Porównanie mocy cylindrycznej w refrakcji obiektywnej przed operacją oraz 6 miesięcy po usunięciu zaćmy z implantacją soczewki torycznej AcrySof® IQ Toric SN6ATx.

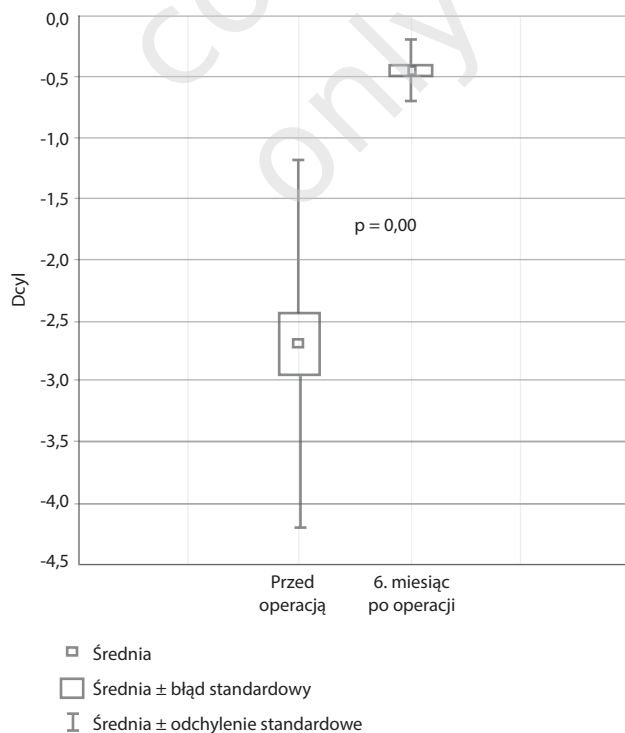


TABELA 3

Odchylenie osi soczewki implantowanej od osi wyliczonej przed operacją według kalkulatora Berdahl & Hardten Toric IOL Calculator.

Model soczewki	Moc cylindra (D) w płaszczyźnie soczewki	Moc cylindra (D) w płaszczyźnie rogówki	Średnie odchylenie od osi
SN6AT3	1,50	1,03	1°
SN6AT4	2,25	1,55	3,59°
SN6AT5	3,00	2,06	6°
SN6AT6	3,75	2,57	3,9°
SN6AT7	4,50	3,08	3°
SN6AT8	5,25	3,60	2°
SN6AT9	6,00	4,11	4°

DYSKUSJA

W ostatnich latach w krajach wysoko rozwiniętych operacje zaćmy z implantacją soczewek torycznych u pacjentów z astygmatyzmem rogówkowym stają się ważnym standardem. Różnorodność wielu modeli soczewek daje możliwość wyboru, a coraz większa liczba dostępnych publikacji pozwala na porównanie efektywności ich implantacji. Za dobry wynik można obecnie uznać rotację soczewki do 5° [2–5].

W przeprowadzonym badaniu uzyskaliśmy istotną statystycznie poprawę ostrości widzenia do dali w okresie pooperacyjnym, co było zgodne z oczekiwaniami i celem przeprowadzonej operacji. Sama technika operacji zaćmy nie spowodowała zmiany w pooperacyjnej keratometrii rogówkowej (cylinder rogówkowy po operacji nie uległ zmianie). Natomiast istotnie statystycznie zmniejszyła się wartość cylindra w refrakcji obiektywnej oka. Rezultat ten uzyskano dzięki implantacji odpowiednio skalkulowanej torycznej soczewki wewnątrzgałkowej. Średnia wartość cylindra w refrakcji obiektywnej wyniosła po operacji zaćmy $-0,45 \pm 0,26$ D w stosunku do wartości przedoperacyjnej $-2,69 \pm 1,51$ D ($p = 0,00$). Naszym zdaniem wynik ten pokazuje, jak skutecznym narzędziem jest soczewka toryczna w uzyskiwaniu ostatecznej refrakcji w granicach emetrii.

Oprócz prawidłowej kalkulacji mocy optycznej wszczepu ważnym elementem operacji zaćmy z implantacją soczewki torycznej jest jej prawidłowe i precyzyjne pozycjonowanie w torebce soczewki, ponieważ w największym stopniu determinuje to pooperacyjny wynik refrakcji. Analizę położenia soczewki oparliśmy na kalkulatorze Berdahl & Hardten Toric IOL Calculator używanym do oceny pozycji wszczepu po operacji zaćmy i ewentualnej możliwości jego rotacji w razie błędu położenia lub mocy. Uzyskane wyniki w przypadku poszczególnych soczewek wskazują, że w większości wypadków soczewki były umiejscowione w osi implantacji i odstępstwo od zaplanowanego położenia nie wynosiło więcej niż 6°. Co więcej, większość implantowanych soczewek była ustawiona w granicach 3°

wstępnej kalkulacji. Uzyskane przez nas wyniki są w dużym stopniu zgodne z danymi literaturowymi dla soczewki AcrySof® IQ Toric IOL SN6ATx [6, 7].

Astygmatyzm rogówkowy wynika z braku symetrii obrotowej rogówki i powoduje powstanie na siatkówce obrazu niepunktowego. Szacuje się, iż ok. 24% populacji europejskiej cierpi na astygmatyzm rogówkowy większy niż 1,25 D [8, 9]. Ponieważ obecnie operacji zaćmy poddawani są coraz młodsi pacjenci, którym nawet niewielki stopień zmętnienia soczewki może utrudniać funkcjonowanie społeczne oraz aktywność zawodową, ich oczekiwania co do wyników pooperacyjnych są zdecydowanie wyższe. Oczekują oni uzyskania pełnej ostrości wzroku zarówno do dali, jak i do bliży w możliwie jak najkrótszym czasie i powrotu do pełnej sprawności w życiu codziennym. Niestety operacja zaćmy z implantacją soczewki jednoogniskowej sferycznej u pacjentów z astygmatyzmem rogówkowym może to zdecydowanie utrudnić, ponieważ ze względu na resztkową wadę refrakcji wynikającą z nieskorygowanego astygmatyzmu rogówkowego ostrość wzroku do dali zazwyczaj jest niepełna, a jakość widzenia niesatysfakcjonująca. Może to rodzić frustrację z powodu pooperacyjnego wyniku widzenia oraz niezadowolenie z pracy wykonanej przez chirurga [4]. Istnieją oczywiście alternatywne metody korekcji astygmatyzmu rogówkowego w trakcie operacji zaćmy, takie jak cięcia relaksacyjne (RLI, *relaxing limbal incisions*) lub położenie głównego cięcia w osi stromego południka rogówki, jednak techniki te są mało przewidywalne [9]. Rozwiązanie może stanowić pooperacyjna korekcja laserowa rogówki, jednak wiąże się ona z powtórny zabiegiem chirurgicznym i jest to technika stosunkowo droga. Dlatego też jednoczesna operacja usunięcia zaćmy z implantacją soczewki torycznej u pacjentów z astygmatyzmem rogówkowym wydaje się idealnym rozwiązaniem w celu osiągnięcia emetrii pooperacyjnej, zaś zastosowanie soczewki torycznej wydaje się równie przewidywalną metodą w przypadkach zarówno dużego, jak i małego astygmatyzmu rogówkowego. Trzeba jednak pamiętać o prawidłowym zbadaniu pacjenta, wiarygodnym

miarze rogówki, precyzyjnej kalkulacji soczewki oraz o dokładnym oznaczeniu osi implantacji i wyborze stabilnej platformy implantowanej soczewki.

Uzyskane przez nas pooperacyjne wartości astygmatyzmu w refrakcji obiektywnej potwierdzają bardzo dobre metody kalkulacji na podstawie dostępnego kalkulatora oraz stabilność soczewki w torebce w 6-miesięcznym okresie pooperacyjnym. Jednoogniskowe soczewki toryczne w dużym stopniu przyczyniają się do pooperacyjnej niezależności od korekcji okularowej do dali i są ważnym elementem w nowoczesnej chirurgii zaćmy.

- Mały rozrzut pooperacyjnych wartości mocy sferycznej w refrakcji obiektywnej świadczy o przewidywalności implantacji tej soczewki, uzyskanej na bazie pomiaru optycznego.
- Rodzaj i moc korygującego cylindra soczewkowego nie mają wpływu na resztkowy astygmatyzm pooperacyjny.
- Cały zakres korygowanego astygmatyzmu rogówkowego jest kompensowany w takim samym zakresie bez istotnych statystycznie różnic przez całą gamę soczewek AcrySof® IQ Toric T3–T9.

WNIOSKI

- Implantacja soczewki torycznej AcrySof® IQ Toric SN6ATx jest efektywnym sposobem korekcji astygmatyzmu rogówkowego w trakcie operacji zaćmy.
- Mały rozrzut pooperacyjnych wartości mocy cylindrycznej w refrakcji obiektywnej świadczy o jakości kalkulatora soczewkowego oraz o stabilności soczewki w torebce.

ADRES DO KORESPONDENCJI

dr n. med. Paweł Klonowski

Centrum Okulistyczne EYEMED
20-093 Lublin, ul. Witolda Chodźki 13
e-mail: pawel.klonowski@gmail.com

Piśmiennictwo

1. Shimizu K, Misawa A, Suzuki Y. Toric intraocular lenses: correcting astigmatism while controlling axis shift. *J Cataract Refract Surg* 1994; 20(5): 523-526.
2. Höhn F, Tandogan T, Breyer DRH, et al. Funktionelle Ergebnisse 1 Jahr nach Implantation einer bitorischen, trifokalen Intraokularlinse. *Klin Monatsblätter Für Augenheilkd* 2015; 232(08): 957-961.
3. Gyöngyössy B, Jirak P, Schönherr U. Rotational Stability and Patient Satisfaction after Implantation of a New Toric IOL. *Eur J Ophthalmol* 2016; 26(4): 321-327.
4. Vale C, Menezes C, Firmino-Machado J, et al. Astigmatism management in cataract surgery with Precizon® toric intraocular lens: a prospective study. *Clin Ophthalmol Auckl NZ* 2016; 10: 151-159.
5. Marques EF, Ferreira TB, Simões P. Visual Performance and Rotational Stability of a Multifocal Toric Intraocular Lens. *J Refract Surg* 2016; 32(7): 444-450.
6. Emesz M, Dextl AK, Krall EM, et al. Randomized controlled clinical trial to evaluate different intraocular lenses for the surgical compensation of low to moderate-to-high regular corneal astigmatism during cataract surgery. *J Cataract Refract Surg* 2015; 41(12): 2683-2694.
7. Ng HR, Goh CH, Ngim YS, et al. Evaluation of visual outcomes after toric intraocular lens implantation. *Med J Malaysia* 2017; 72(6): 356-359.
8. Williams KM, Verhoeven VJM, Cumberland P, et al. Prevalence of refractive error in Europe: the European Eye Epidemiology (E3) Consortium. *Eur J Epidemiol*. 2015; 30(4): 305-315.
9. Ferrer-Blasco T, Montés-Micó R, Peixoto-de-Matos SC, et al. Prevalence of corneal astigmatism before cataract surgery. *J Cataract Refract Surg* 2009; 35(1): 70-75.