DOI: 10.24292/01.OT.300619.04

Zespół suchego oka – rekomendowany protokół diagnostyczny

The recommended diagnostic protocol for dry eye disease

Izabela K. Garaszczuk

Katedra Optyki i Fotoniki, Politechnika Wrocławska
Kierownik Katedry: prof. dr hab. inż. Wacław Urbańczyk

NAJWAŻNIEJSZE

Podczas jednej wizyty możemy wykonać ograniczoną liczbę obiektywnych testów diagnostycznych, dlatego też należy wybierać metody nieinwazyjne, obiektywne i automatyczne, kiedy tylko jest to możliwe, i opierać się na rekomendowanych schematach diagnostycznych.

HIGHLIGHTS

A battery of tests has to be used to diagnose dry eye disease. Eye care specialist can perform only a limited quantity of objective tests during each clinical visit. Therefore, it is crucial to choose non-invasive, objective and automatic clinical tools from the recommended diagnostic scheme.

STRESZCZENIE

W ciągu ostatniej dekady notuje się wzrost częstości występowania zaburzeń powierzchni oka, w tym zespołu suchego oka [1, 2]. Wiek jest istotnym czynnikiem ryzyka, jednakże coraz częściej objawy dotyczą młodych dorosłych [3]. Przyjmuje się, że problem dotyka nawet połowy populacji globalnej i co piąty pacjent opuszczający gabinet okulistyczny nie jest diagnozowany. Różnorodność raportowanych danych populacyjnych (5–75% występowania zespołu suchego oka w populacji) sugeruje potrzebę krytycznego spojrzenia na kryteria diagnostyczne, które nie doczekały się standaryzacji. Raport *Dry Eye Workshop II* powstał w celu zredefiniowania choroby [4] i usystematyzowania diagnostyki [5] na podstawie inicjatyw badawczych podejmowanych na przestrzeni ostatniej dekady. W niniejszej publikacji opisano rekomendowany protokół badań klinicznych pozwalający na postawienie jednoznacznej diagnozy.

Słowa kluczowe: zespół suchego oka, hiperosmolarność łez, triaż, ocena jakości filmu łzowego

ABSTRACT

The prevalence of ocular surface abnormalities, including dry eye disease, has been reported to increase over the last decade [1]. Dry eye incidence increases with age, however is notable among young adults. The disease affects half of the global population with one-fifth of the patients being undiagnosed. The lack of standardized diagnostic criteria results in a wide range of reported prevalence rates (ranging from 5–75%). Dry Eye Workshop II report summarizes a decade of important clinical studies and provides a new definition of the disease [2] and systematic clinical diagnostic protocol [3]. This protocol, provided below, enables the practitioner to perform full objective dry eye diagnosis.

Key words: dry eye disease, tear hyperosmolarity, triaging, qualitative tear film assessment

© Medical Education. For private and non-commercial use only. Downloaded from https://www.journalsmededu.pl/index.php/ophthatherapy/index: 15.07.2025; 06:15,07

WSTĘP

Zespół suchego oka (ZSO) jest „wieloczynnikową chorobą powierzchni oka charakteryzującą się utratą homeostazy filmu łzowego z towarzyszącymi objawami ocznymi, w etiologii której istotną rolę odgrywają takie czynniki, jak niestabilność i hiperosmolarność filmu łzowego, stan zapalny i uszkodzenie struktur powierzchni oka oraz nieprawidłowości neurosensoryczne" [4].

PATOMECHANIZM I KLASYFIKACJA ZSO

Patomechanizm ZSO przyjmuje formę zamkniętego kręgu, którego schemat przedstawiono na rycinie 1. Każdy z elementów tego „błędnego koła" może być zarówno czynnikiem wyzwalającym proces chorobowy, jak i jego konsekwencją.

Proponowana klasyfikacja opiera się na patofizjologii choroby. Zgodnie z nią ZSO dzieli się na:

- **postać związaną z niedoborem komponenty wodnej łez** (w 10–20% przypadków ZSO), za którą najczęściej odpowiada stan zapalny lub proces autoimmunologiczny z naciekami zapalnymi w obrębie gruczołów łzowych
- **postać związaną z nadmiernym parowaniem łez** (ZSO ewaporacyjny, 30–40% przypadków), za rozwojem której, w przeważającej większości przypadków, stoi dysfunkcja gruczołów Meiboma (MGD, *Meibomian gland dysfunction*)
- **postać mieszaną**, występującą w 40–50% przypadków. Nadmierne parowanie łez dotyczy zatem od 70% do nawet 90% wszystkich diagnozowanych przypadków ZSO.

CZYNNIKI RYZYKA ZSO

Wśród czynników ryzyka ZSO można wymienić MGD, skrzydlik, operacje refrakcyjne, zapalenie spojówek, wiek [2], płeć żeńską (1,3–1,5 raza częstsze występowanie choroby niż w przypadku płci męskiej) [7, 8], rasę azjatycką (2 razy częstsze występowanie niż w przypadku rasy kaukaskiej), choroby tkanki łącznej, niedobór androgenów, przeszczep krwiotwórczych komórek macierzystych, cukrzycę [9], trądzik różowaty, zakażenia wirusowe, chorobę tarczycy, zaburzenia psychiczne, niedobór witaminy A, wielogodzinne (> 5 h na dobę) korzystanie z komputera i czynniki środowiskowe, tj. niską wilgotność powietrza, klimatyzację i zespół chorego budynku [10, 11]. ZSO może być skutkiem zabu-

RYCINA 1

Błędny krąg ZSO. Przekład własny na podstawie raportu DEWS II. Na niebieskim tle wymieniono najczęściej raportowane patomechanizmy ZSO [6].

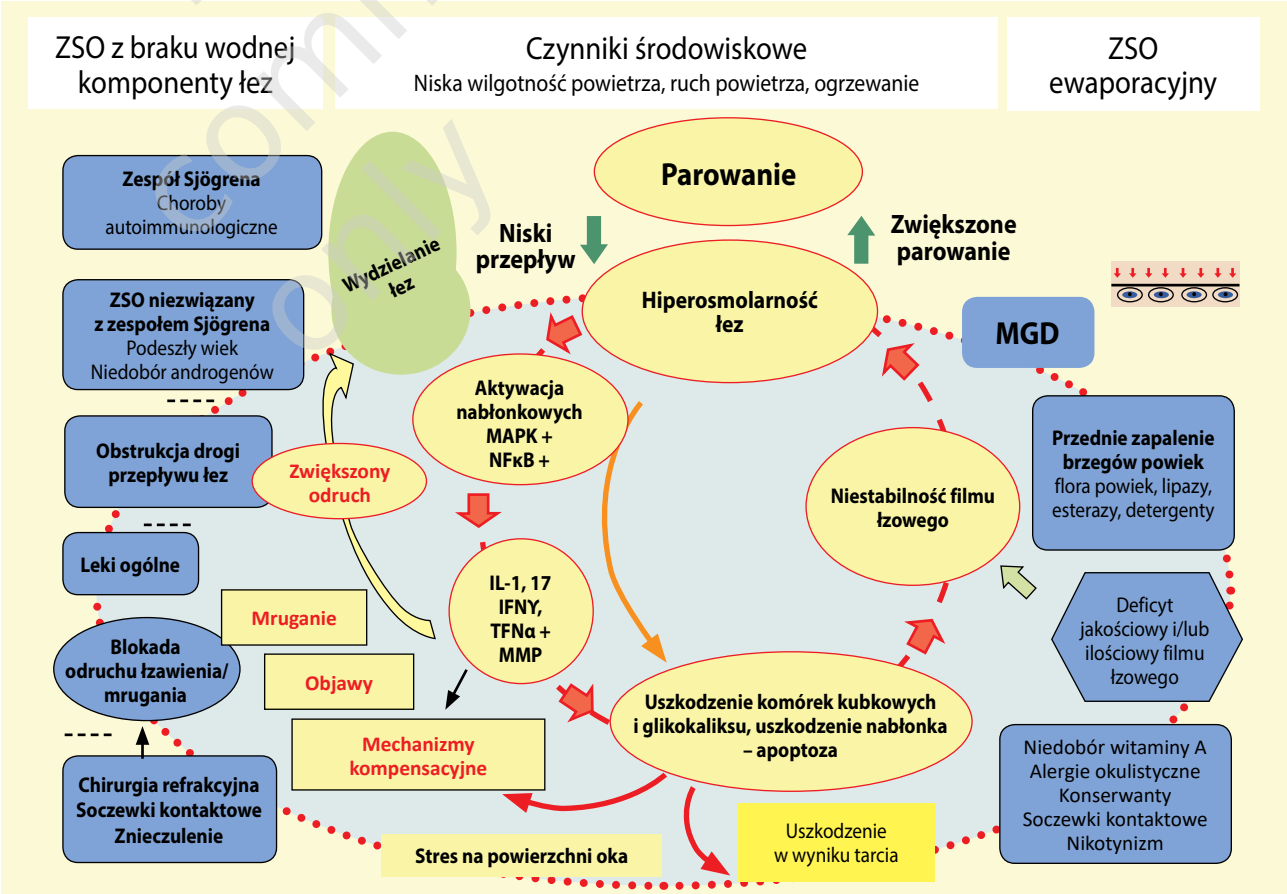

© Medical Education. For private and non-commercial use only. Downloaded from https://www.journalsmededu.pl/index.php/ophthatherapy/index: 15.07.2025; 06:15,07

rzenia odruchu produkcji łez i mrugania w wyniku znieczulenia, używania soczewek kontaktowych, uszkodzenia nerwu trójdzielnego, chirurgii refrakcyjnej, leków stosowanych ogólnie oraz uszkodzeń nerwów przywspółczulnych. Może być także spowodowany parkinsonizmem, migreną i zespołami bólowymi, a także cukrzycą. Blokada dróg przepływu łez może być skutkiem jaglicy, pemfigoidu, rumienia wielopostaciowego, przewlekłej choroby przeszczep przeciwko gospodarzowi, a także uszkodzeń powstałych w wyniku urazów, oparzeń i zmian atopowych. Głównym czynnikiem ryzyka niedoboru wodnej komponenty łez jest zespół Sjögrena, który przebiega jako proces pierwotny lub wtórny w chorobach z naciekami zapalnymi autoimmunologicznymi w gruczołach łzowych, tj. w reumatoidalnym zapaleniu stawów, twardzinie układowej, zapaleniu wielomięśniowym, toczniu układowym, pierwotnej żółciowej marskości wątroby lub zapaleniu tarczycy. Niedobór wodnej frakcji łez może być skutkiem wrodzonej hipoplazji lub braku gruczołu łzowego, zespołu Rileya-Daya, nacieków zapalnych w wyniku białaczki, hemochromatozy, amyloidozy i zakażeń wirusowych. W stanach niezwiązanych z zespołem Sjögrena zaburzenia mają zazwyczaj postać mieszaną. Czynnikami ryzyka ewaporacyjnego ZSO są: zapalenie brzegów powiek i MGD, trądzik różowaty, łojotokowe zapalenie skóry, *xerophthalmia*, gronkowcowe zapalenie brzegów powiek, demodekoza oraz inne zmiany na brzegach powiek, a także zaburzenia poziomu androgenów i gospodarki lipidowej [3, 12, 13].

Leki miejscowe i ogólne mające wpływ na ilość i jakość łez to m.in.: leki znieczulające miejscowo, przeciwjaskrowe, leki anemizujące spojówkę, konserwanty w kroplach okulistycznych (chlorek benzalkonium), leki cholinolityczne, leki obniżające ciśnienie tętnicze, preparaty przeciwhistaminowe, antyarytmiczne, leki psychotropowe, przeciwdepresyjne i neuroleptyczne, leki stosowane w chorobie wrzodowej żołądka, w chorobie Parkinsona, leki hormonalne, cytostatyki, leki przeciwmigrenowe, przeciwmalaryczne, leki stosowane w terapii trądziku różowatego, przeciwwirusowe, statyny i inhibitory konwertazy angiotensyny.

OBJAWY ZSO

Objawy ZSO są niespecyficzne i różnorodne [14]. W jego przebiegu keratopatia punktowa, keratopatia filamentowa, ubytki nabłonka rogówki oraz owrzodzenia rogówki w zaawansowanych postaciach mogą być przyczyną uczucia piasku pod powiekami, światłowstrętu i pogorszenia widzenia, które są najczęściej zgłaszanymi objawami podmiotowymi. Ostrość widzenia w wyniku niestabilności filmu łzowego najczęściej poprawia się po mrugnięciu. Pacjenci mogą zgłaszać trudności w wykonywaniu intensywnej pracy wzrokowej. W początkowej fazie ZSO może się pojawić łzawienie, szczególnie w ekspozycji na wiatr, zimne powietrze lub silne światło. W zaawansowanej fazie ZSO oczy są nieustannie zaczerwienione. Objawy z reguły nasilają się w ciągu dnia, mają charakter chroniczny i obuczony. Przy niedoborze komponenty wodnej łez dochodzi do osłabienia bariery ochronnej i ich zmniejszonego oczyszczania, co z kolei powoduje powstawanie filamentów (nitek śluzu pokrytych nabłonkiem, z jednej strony przytwierdzonych do powierzchni rogówki) oraz białoszarych płytek śluzowych, które świadczą o zaawansowaniu choroby.

Z obecnej definicji ZSO usunięto implikację, iż którykolwiek z wymienionych objawów musi się pojawić w jego przebiegu. Jest to choroba wieloczynnikowa, o złożonej i różnorodnej etiologii i nie ma pojedynczego markera pozwalającego na postawienie jednoznacznej diagnozy. Istnieje szereg rekomendowanych testów diagnostycznych (ryc. 2).

Pozytywny wynik wywiadu i/lub jednego z kwestionariuszy oraz obecny przynajmniej 1 marker homeostazy potwierdzają ZSO, lecz konieczna jest dalsza diagnostyka w celu subklasyfikacji i oceny stopnia zaawansowania zmian. Ponieważ w badaniu fizykalnym nie znajduje się objawów charakterystycznych, bardzo ważną rolę odgrywa wywiad celowany na wymienione wcześniej czynniki ryzyka. Wywiad uzupełniać można o rekomendowany zestaw pytań triażowych (tab. 1) [5].

ZSO należy różnicować z zapaleniem spojówek, alergicznym zapaleniem spojówek (wielkobrodawkowatym, atopowym oraz wiosennym zapaleniem rogówki i spojówki), wirusowym lub bakteryjnym zapaleniem spojówek, przednim zapaleniem brzegów powiek, demodekozą, infekcją pasożytniczą, anomaliami i urazami rogówki i spojówki oraz keratopatią filamentową. Zależność między objawami przedmiotowymi i podmiotowymi ZSO jest nieliniowa [15, 16]. Objawy podmiotowe bez objawów przedmiotowych, przy jednoczesnym braku odpowiedzi na terapię, powinno się różnicować w kierunku bólu neuropatycznego. Pacjent asymptomatyczny z objawami klinicznymi ZSO, u którego w wywiadzie nie stwierdzono innych dolegliwości, może wymagać terapii prewencyjnej.

METODY DIAGNOZOWANIA ZSO

Kwestionariusze

Możliwość ilościowej oceny objawów subiektywnych pozwala na ilościową ocenę progresji choroby, symptomów i przebiegu terapii. Rekomendowanymi kwestionariuszami są *Ocular Surface Disease Index* (OSDI) [17] i specyficzny dla ZSO *5-Item Dry Eye Questionnaire* (DEQ-5) [18]. Wynik pozytywny uzyskuje się, gdy OSDI ≥ 13 i/lub DEQ-5 ≥ 6. Kwestionariusze zawierają pytania dotyczące ostrości wzroku i sprawności wykonywania czynności wzrokowych. U pacjentów z ZSO astenopia często się pogłębia w ciągu dnia (od 10–30% pacjentów z ZSO i nawet 80% z zespołem Sjögrena) [19–21].

© Medical Education. For private and non-commercial use only. Downloaded from https://www.journalsmededu.pl/index.php/ophthatherapy/index: 15.07.2025; 06:15,07

RYCINA 2

Protokół diagnostyczny rekomendowany w raporcie DEWS II [6]. Przekład własny.

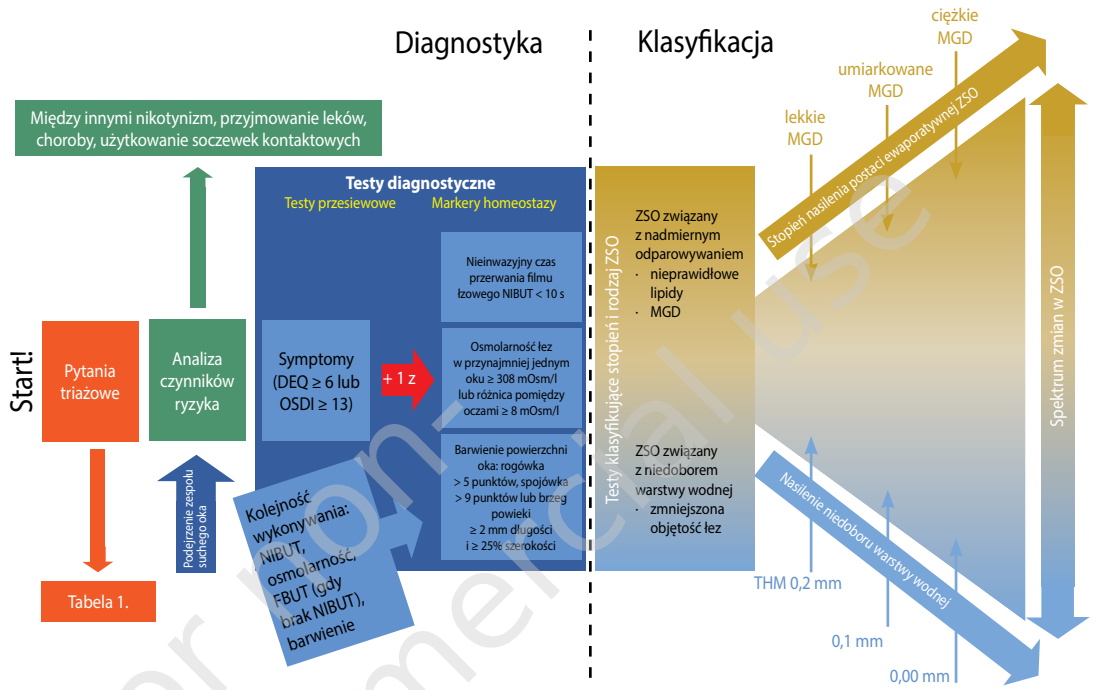

TABELA 1

Rekomendowany zestaw pytań triażowych.

Jak dotkliwy jest dyskomfort ze strony oczu?	Z wyjątkiem ciężkiego stadium choroby objawem podrażnienia w ZSO rzadko jest ból. Pacjent raportuje uczucie suchości lub piasku pod powiekami. Jeżeli występuje ból, powinniśmy szukać przyczyn pourazowych, infekcyjnych lub owrzodzeń.
Czy występuje uczucie suchości w jamie ustnej i/lub powiększenie węzłów chłonnych? Czy musi pan/pani popijać posiłek lub czy doszło ostatnio do zaostrzenia alergii?	Charakterystyczny objaw zespołu Sjögrena. Suchość w ustach mogą powodować także niektóre leki.
Od jak dawna mają miejsce dolegliwości? Czy występuje jakiś czynnik indukujący pojawienie się dyskomfortu?	ZSO ma charakter przewlekły i występuje przez cały dzień, a objawy mogą się nasilać pod jego koniec. Nagła przyczyna bądź pojawienie się objawów pod wpływem wyraźnego czynnika powinny skierować diagnostykę w kierunku zmian z przyczyn pourazowych, infekcyjnych lub owrzodzeń.
Czy występuje pogorszenie widzenia? Czy mrugnięcie poprawia ostrość wzroku?	Ostrość wzroku zwykle obniża się podczas wydłużonej pracy wzrokowej, lecz z reguły się poprawia po mrugnięciu. Obniżenie ostrości wzroku, które nie poprawia się po mrugnięciu, szczególnie kiedy występuje nagle, wymaga pilnej konsultacji okulistycznej.
Czy dolegliwości i/lub zaczerwienienie są większe na jednym oku?	ZSO jest schorzeniem obuocznym; jeżeli objawy są znacznie bardziej nasilone w jednym oku, wymagane jest badanie okulistyczne w celu wykluczenia urazu lub infekcji.
Czy oczy swędzą, wyglądają na spuchnięte, czy występuje suchy osad na powiekach albo wydzielina w worku spojówkowym?	Świąd jest charakterystycznym objawem alergii. Ropno-śluzowa wydzielina może wskazywać na infekcję.
Czy nosi pan/pani soczewki kontaktowe?	Mechanizm powstawania ZSO w wyniku noszenia soczewek kontaktowych jest nieco inny niż w przypadku klasycznego ZSO i wymaga odmiennego postępowania terapeutycznego. Soczewki kontaktowe mogą wzmagać objawy ZSO.
Czy zostały rozpoznane jakiekolwiek schorzenia ogólne (włączając infekcje górnych dróg oddechowych) i czy przyjmowane są leki?	Zebranie dokładnego wywiadu pozwoli na wykluczenie czynników ryzyka. Modyfikacja terapii może zaostrzyć lub załagodzić objawy ZSO.

© Medical Education. For private and non-commercial use only. Downloaded from https://www.journalsmededu.pl/index.php/ophthatherapy/index: 15.07.2025; 06:15,07

Pomiar czasu przerwania filmu łzowego

Metodę służącą do oceny stabilności przedrogówkowego filmu łzowego stanowi pomiar czasu przerwania filmu łzowego. Mierzony jest czas od ostatniego mrugnięcia do pojawienia się zaburzenia filmu łzowego lub do momentu, w którym pacjent nie może się dłużej powstrzymać od mrugania. Pomiary powinny być minimalnie inwazyjne i wykonywane przy ograniczeniu wpływu czynników zewnętrznych, np. poprzez zastosowanie promieniowania podczerwonego i obiektywnych metod detekcji. Wykonuje się 3 pomiary na każdym z oczu, przyjmując medianę jako wynik. Wynikiem pomiaru jest najniższa mediana dla obojga oczu. Punkt odcięcia zależy od stosowanej metody pomiaru i może wynosić zaledwie < 2,7 s (dla automatycznych algorytmów) [22] lub < 10 s (dla metody subiektywnej) [23]. Mimo rosnącej dostępności nowoczesnych rozwiązań najpopularniejszym pomiarem pozostaje pomiar inwazyjny z wykorzystaniem fluoresceiny.

Ocena osmolarności łez

Osmolarność łez jest markerem homeostazy produkcji łez, parowania, odpływu i absorpcji przez tkanki powierzchni oka [24]. Hiperosmolarność (osmolarność > 312 mOsm/l) [25] sprzyja obniżeniu poziomu zwilżalności mucyn, powodując śmierć komórek nabłonka i stan zapalny, a także wpływa na współczynnik załamania filmu łzowego, przez co zaburza wartości pomiarów keratometrycznych oraz astygmatyzmu przedniej powierzchni rogówki. Może spowodować błąd refrakcyjny w trakcie kalkulacji soczewki wewnątrzgałkowej nawet o 0,5 D. Dodatkowo skraca czas komfortowego noszenia soczewek kontaktowych. Nowoczesne osmometry pozwalają na pobranie niewielkiej (50 nl) próbki łez bez konieczności dotykania spojówki. Pomiar wykonujemy obuocznie. Za wartość odcięcia uznaje się ≥ 308 mOms/l (postać umiarkowana), ≥ 316 mOsm/l (postać ciężka) oraz różnicę między oczami ≥ 8 mOsm/l [5].

Ocena uszkodzenia powierzchni oka

Uszkodzenie powierzchni oka wpisane jest w definicję ZSO i obejmuje wszystkie struktury funkcjonalnej jednostki łzowej, czyli przydatki, film łzowy, gruczoły łzowe i gruczoły Meiboma, rogówkę, spojówkę, powieki oraz połączenia nerwowe. Oceniamy uszkodzenia w obrębie całej tej jednostki. W celu oceny uszkodzenia nabłonka spojówki gałkowej i powiekowej używa się najczęściej zieleni lizaminowej. Barwnik ten wybarwia martwe, zdegenerowane i złuszczone komórki nabłonka oraz śluz.

Wynik pozytywny notuje się w przypadku > 9 punktowych wybarwień spojówki i/lub epilopatii brzegu powieki w postaci barwienia na długości ≥ 2 mm i/lub o grubości ≥ 25% brzegu podwiniętej powieki [6]. Należy dążyć do zmaksymalizowania stężenia i objętości podanego barwnika, używając w tym celu 2 pasków. Rycina 3 przedstawia barwienie zielenią lizaminową w epiteliopatii brzegu powieki.

RYCINA 3

Barwienie w przebiegu epiteliopatii brzegu powieki. Archiwum autora.

Do oceny powierzchniowych uszkodzeń nabłonka rogówki używa się zwykle pasków nasączonych barwnikiem lub roztworu fluoresceiny 0,15%, filtru kobaltowego i żółtego Wratten 12. Wynik pozytywny daje > 5 punktowych wybarwień rogówki. Dodatkowo u młodych symptomatycznych pacjentów notuje się barwienie w ⅓ dolnej powierzchni rogówki, wynikające z ograniczonej amplitudy mrugania (ryc. 4).

RYCINA 4

Barwienie fluoresceiną wynikające z niepełnego mrugania. Archiwum autora.

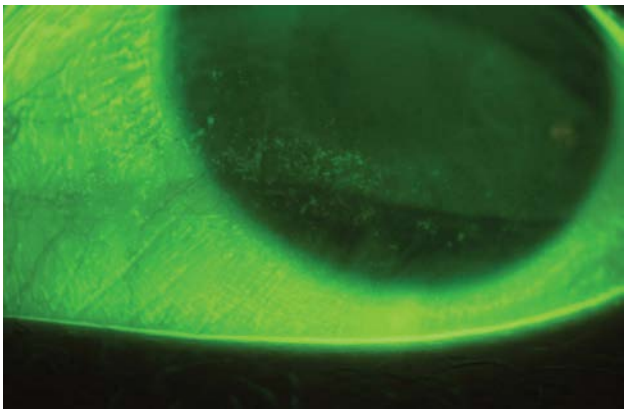

W ciężkim stadium stwierdza się obecność fałdów spojówkowych równoległych do brzegu powieki, które są widoczne zwykle w kwadrancie skroniowo-dolnym szpary powiekowej. Zmiany ocenia się w 5-stopniowej skali, porównując wysokość fałdy z wysokością menisku łzowego (od 0 do 4). Fałda spojówki jest istotnym wyznacznikiem zaawansowania ZSO [26].

Po postawieniu wstępnej diagnozy przechodzimy do klasyfikacji ZSO [4]. W tym celu oceniamy objętość łez i stopień MGD. Tę pierwszą szacuje się, mierząc wysokości menisku łez wzdłuż dolnego brzegu powieki. Prawidłowy menisk powinien mieć wysokość > 0,2 mm, być wypukły i regularny. Najdokładniejszą metodą oceny menisku jest pomiar

© Medical Education. For private and non-commercial use only. Downloaded from https://www.journalsmededu.pl/index.php/ophthatherapy/index: 15.07.2025; 06:15,07

jego parametrów geometrycznych za pomocą optycznej koherentnej tomografii przedniego odcinka, jednakże ze względu na ograniczoną kliniczną dostępność tej metody stosuje się ocenę wysokości menisku łez w lampie szczelinowej lub korzysta się z innych metod wizualizacji bezpośredniej. Trzeba pamiętać, że pomiar wysokości menisku łzowego należy wykonać na samym początku procedury diagnostycznej. **Test Schirmera** nie jest rekomendowany ze względu na udowodnioną niską powtarzalność, inwazyjność i ograniczoną zdolność diagnozowania ZSO na wczesnym etapie.

Ocena stopnia zaawansowania MGD

Ewaporacyjny ZSO klasyfikuje się na podstawie oceny stopnia zaawansowania MGD. W tym celu ocenia się drożność gruczołów Meiboma oraz jakość ich wydzieliny [27]. Ocenia się, z ilu spośród 5 gruczołów dolnej lub górnej powieki uda się wycisnąć wydzielinę . Stosuje się skalę czterostopniową (0 – wydzielina wyciska się ze wszystkich gruczołów; 1 – z 3 do 4 gruczołów; 2 – z 1 do 2 gruczołów; 3 – wydzielina nie wyciska się z żadnego gruczołu). Jakość wydzieliny gruczołów Meiboma ocenia się w każdym z 8 gruczołów środkowej ⅓ dolnej powieki (0 – wydzielina klarowna; 1 – mętna; 2 – mętna i ziarnista; 3 – o konsystencji pasty do zębów). Nowoczesną metodą oceny stopnia MGD jest bezkontaktowa meibografia w podczerwieni (ryc. 5) [28] i ocena ubytku w gruczołach Meiboma na podstawie czterostopniowej klasyfikacji *Meiboscore* (0 – wszystkie gruczoły zachowane; 1 – utrata gruczołów < 33%; 2 – utrata gruczołów > 33%; 3 – utrata gruczołów > 66%). Gruczoły o nieregularnym kształcie to prodrom MGD.

Test ten pozwala na uchwycenie objawów przedmiotowych poprzedzających objawy subiektywne. Jest też istotnym klinicznie wyznacznikiem potencjalnego odrzucenia soczewek kontaktowych. Normy zależą od wieku. Diagnostykę MGD możemy poszerzyć o jakościową ocenę lipidowej warstwy powierzchniowej filmu łzowego na podstawie zjawiska interferencji na cienkiej warstwie [29].

PODSUMOWANIE

Podsumowując, istnieje szerokie spektrum metod diagnostycznych, które wskazują na niejednorodność ZSO oraz niedoskonałość diagnostyki. W praktyce klinicznej powinniśmy opracować własny zestaw diagnostyczny. Bez względu na schemat postępowania elementami protokołu klinicznego powinny być: celowany wywiad, ocena brzegów powiek, czas przerwania filmu łzowego (najlepiej mierzony nieinwazyjną metodą) oraz obszerna ocena barwienia całej powierzchni oka, najlepiej z wykorzystaniem zieleni lizaminowej. Podczas jednej wizyty możemy wykonać ograniczoną liczbę obiektywnych testów diagnostycznych, stąd należy wybierać metody nieinwazyjne, obiektywne i automatyczne, kiedy tylko jest to możliwe.

RYCINA 5

Bezkontaktowa meibografia w podczerwieni. Zmiany o różnym stopniu zaawansowania MGD. Archiwum autora.

ADRES DO KORESPONDENCJI
dr inż., dr optom. Izabela K. Garaszczuk
Katedra Optyki i Fotoniki, Politechnika Wrocławska
50-370 Wrocław, wyb. Stanisława Wyspiańskiego 27
pokój 60, budynek A-1
tel.: 501-180-613
e-mail: izabela.garaszczuk@pwr.edu.pl

Piśmiennictwo

1. Stapleton F, Alves M, Bunya VY, et al. TFOS DEWS II Epidemiology Report. Ocul Surf 2017; 15(3): 334-365.
2. Dana R, Bradley JL, Guerin A, et al. Estimated Prevalence and Incidence of Dry Eye Disease Based on Coding Analysis of a Large, All-age United States Health Care System. Am J Ophthalmol 2019; 202: 47-54.
3. Farrand KF, Fridman M, Stillman IÖ, et al. Prevalence of diagnosed dry eye disease in the United States among adults aged 18 years and older. Am J Ophthalmol 2017; 182: 90-98. doi: 10.1016/j.ajo.2017.06.033.

© Medical Education. For private and non-commercial use only. Downloaded from
https://www.journalsmededu.pl/index.php/ophthatherapy/index: 15.07.2025; 06:15,07

4. Craig JP, Nichols KK, Akpek EK, et al. TFOS DEWS II definition and classification report. Ocul Surf 2017; 15(3): 276-283.
5. Wolffsohn JS, Arita R, Chalmers R, et al. TFOS DEWS II diagnostic methodology report. Ocul Surf 2017; 15(3): 539-574.
6. Craig JP, Nelson JD, Azar DT et al. TFOS DEWS II report executive summary. Ocul Surf 2017; 15(4): 802-812.
7. Matossian C, McDonald M, Donaldson KE, et al. Dry Eye Disease: Consideration for Women's Health. J Women's Health 2019; 28(4): 502-514.
8. Vehof J, Smitt-Kamminga NS, Nibourg SA, et al. Sex differences in clinical characteristics of dry eye disease. Ocul Surf 2018; 16(2): 242-248.
9. Ward MF, Le P, Donaldson JC, et al. Racial and Ethnic Differences in the Association Between Diabetes Mellitus and Dry Eye Disease. Ophthalmic Epidemiol. 2019. Apr 26: 1-6. DOI: 10.1080/09286586.2019.1607882. [Epub ahead of print].
10. Mo Z, Fu Q, Lyu D, et al. Impacts of air pollution on dry eye disease among residents in Hangzhou, China: A case-crossover study. Environ Pollut 2019; 246: 183-189.
11. Alex A, Edwards A, Daniel Hays J, et al. Factors predicting the ocular surface response to desiccating environmental stress. Invest Ophthalmol Vis Sci 2013; 54(5): 3325-3332.
12. Schaumberg DA, Sullivan DA, Buring JE, et al. Prevalence of dry eye syndrome among US women. Am J Ophthalmol 2003; 136(2): 318-326.
13. Moss SE, Klein R, Klein BEK. Prevalence of and risk factors for dry eye syndrome. Arch Ophthalmol 2000; 118(9): 1264-1268.
14. Nichols KK, Nichols JJ, Mitchell GL. The lack of association between signs and symptoms in patients with dry eye disease. Cornea 2004; 23(8): 762-770.
15. Pult H, Purslow C, Murphy PJ. The relationship between clinical signs and dry eye symptoms. Eye 2011; 25(4): 502.
16. Sullivan B. Challenges in using signs and symptoms to evaluate new biomarkers of dry eye disease. Ocul Surf 2014; 12(1): 2-9.
17. Schiffman RM, Christianson MD, Jacobsen G, et al. Reliability and validity of the ocular surface disease index. Arch Ophthalmol 2000; 118(5): 615-621.
18. Chalmers RL, Begley CG, Caffery B. Validation of the 5-Item Dry Eye Questionnaire (DEQ-5): Discrimination across self-assessed severity and aqueous tear deficient dry eye diagnoses. Contact Lens Anterior Eye 2010; 33(2): 55-60.
19. Li M, Gong L, Chapin WJ, et al. Assessment of vision-related quality of life in dry eye patients. Invest Ophthalmol Vis Sci 2012; 53(9): 5722-5727.
20. Begley CG, Chalmers RL, Abetz L, et al. The Relationship between Habitual Patient-Reported Symptoms and Clinical Signs among Patients with Dry Eye of Varying Severity. Invest Ophthalmol Vis Sci 2003; 44(11): 4753-4761.
21. Vitali C, Moutsopoulos HM, Bombardieri S. The European Community Study Group on diagnostic criteria for Sjögren's syndrome. Sensitivity and specificity of tests for ocular and oral involvement in Sjögren's syndrome. Ann Rheum Dis 1994; 53(10): 637.
22. Hong J, Sun X, Wei A, et al. Assessment of tear film stability in dry eye with a newly developed keratograph. Cornea 2013; 32(5): 716--721.
23. Mengher LS, Bron AJ, Tonge SR, et al. A non-invasive instrument for clinical assessment of the pre-corneal tear film stability. Curr Eye Res 1985; 4: 1-7.
24. Tomlinson A, Khanal S. Assessment of tear film dynamics: quantification approach. Ocul Surf 2005; 3(2): 81-95.
25. Lemp MA, Bron AJ, Baudouin C, et al. Tear osmolarity in the diagnosis and management of dry eye disease. Am J Ophthalmol 2011; 151(5): 792-798. e1.
26. Nemeth J, Fodor E, Lang Z, et al. Lid-parallel conjunctival folds (LIPCOF) and dry eye: a multicentre study. Br J Ophthalmol 2012; 96(11): 1380-1385.
27. Knop E, Knop N, Millar T, et al. The international workshop on meibomian gland dysfunction: report of the subcommittee on anatomy, physiology, and pathophysiology of the meibomian gland. Invest Ophthalmol Vis Sci 2011; 52(4): 1938-1978.
28. Ban Y, Shimazaki-Den S, Tsubota K, et al. Morphological evaluation of meibomian glands using noncontact infrared meibography. Ocul Surf 2013; 11(1): 47-53.
29. Segev F, Geffen N, Galor A, et al. Dynamic assessment of the tear film muco-aqueous and lipid layers using a novel tear film imager (TFI). Br J Ophthalmol. 2019 Apr 18. pii: bjophthalmol-2018-313379. doi: 10.1136/bjophthalmol-2018-313379. [Epub ahead of print].

For non-commercial use only

© Medical Education. For private and non-commercial use only. Downloaded from
https://www.journalsmededu.pl/index.php/ophthatherapy/index: 15.07.2025; 06:15,07