DOI: 10.24292/01.OT.300619.08

Zastosowanie wewnątrzgałkowych wieloogniskowych soczewek torycznych w korekcji prezbiopii oraz astygmatyzmu rogówkowego w chirurgii zaćmy – analiza wyniku refrakcji i stabilności osiowej soczewki AcrySof® IQ PanOptix TFNTx

Application of intraocular multifocal toric lenses in the correction of presbyopia and corneal astigmatism in cataract surgery – analysis of the refraction outcome and axial stability of the AcrySof® IQ PanOptix TFNTx Intraocular Lens

Paweł Klonowski, Agata Prokopiuk

Centrum Okulistyczne EYEMED w Lublinie
Kierownik: dr n. med. Paweł Klonowski

NAJWAŻNIEJSZE

Implantacja wieloogniskowej soczewki torycznej AcrySof® IQ PanOptix TFNTx jest bezpiecznym i efektywnym sposobem korekcji prezbiopii współistniejącej z astygmatyzmem rogówkowym w trakcie operacji zaćmy.

HIGHLIGHTS

Implantation of the toric multifocal AcrySof® IQ PanOptix TFNTx intraocular lens is a safe and effective way to correct presbyopia coexisting with corneal astigmatism during cataract surgery.

STRESZCZENIE

Cel: Celem pracy jest ocena wyników ostrości wzroku do dali, bliży i odległości pośredniej, refrakcji obiektywnej, keratometrii rogówkowej oraz stabilności rotacyjnej soczewki u pacjentów poddanych operacji zaćmy z implantacją wieloogniskowej soczewki torycznej AcrySof® IQ PanOptix TFNTx w rocznym okresie obserwacji.

Materiał i metody: Do badania włączono 20 oczu 14 pacjentów. Poddano ich operacji zaćmy metodą koaksjalnej fakoemulsyfikacji z szerokością cięcia rogówkowego 2,2 mm oraz z implantacją soczewki AcrySof® IQ PanOptix TFNTx. Przed zabiegiem oceniono ostrość wzroku do dali bez korekcji i z najlepszą korekcją, refrakcję obiektywną oraz keratometrię rogówkową. 12 miesięcy po operacji oceniono ostrość wzroku do dali bez korekcji i z najlepszą korekcją, ostrość wzroku do odległości pośredniej bez korekcji, ostrość wzroku do bliży bez korekcji, refrakcję obiektywną, keratometrię rogówkową oraz stabilność rotacyjną implantu w torebce.

Wyniki: W rocznym okresie obserwacji zanotowano istotną statystycznie poprawę ostrości wzroku do dali bez korekcji i z najlepszą korekcją ($p = 0{,}005$ oraz $p = 0{,}016$). Nie zaobserwowano istotnej statystycznie zmiany w wielkości keratometrii rogówkowej w południku płaskim i stromym ($p = 0{,}94$ oraz $p = 0{,}63$) oraz w wielkości cylindra rogówkowego ($p = 0{,}49$). Odnotowano istotne statystycznie zmniejszenie mocy cylindrycznej w refrakcji obiektywnej ($p = 0{,}002$). Średnie odchylenie osi wszczepionej soczewki od zaplanowanej osi implantacji wyniosło 2,51°. Nie zaobserwowano powikłań śród- ani pooperacyjnych u żadnego z pacjentów.

Wnioski: Implantacja wieloogniskowej torycznej soczewki AcrySof® IQ PanOptix TFNTx jest bezpiecznym i efektywnym sposobem leczenia prezbiopii współistniejącej z astygmatyzmem rogówkowym w trakcie operacji zaćmy.

Słowa kluczowe: prezbiopia, astygmatyzm rogówkowy, operacja zaćmy, wieloogniskowe soczewki toryczne

© Medical Education. For private and non-commercial use only. Downloaded from https://www.journalsmededu.pl/index.php/ophthatherapy/index: 15.07.2025; 06:20,35

ABSTRACT

Purpose: To evaluate distance, near and intermediate visual acuity, objective refraction, corneal keratometry and rotational stability after cataract surgery with an implantation of multifocal toric AcrySof® IQ PanOptix TFNTx intraocular lens in one-year follow-up.

Material and methods: A total of 20 eyes of 14 patients underwent 2.2 mm coaxial cataract surgery with an implantation of AcrySof® IQ PanOptix TFNTx intraocular lens. Before surgery uncorrected and best-corrected distance visual acuity, objective refraction and corneal keratometry were evaluated. Twelve months after the surgery uncorrected and best-corrected distance visual acuity, uncorrected near and intermediate visual acuity, objective refraction, corneal keratometry and rotational stability of the implant were analyzed.

Results: One year after the surgery there was statistically significant improvement of uncorrected and best-corrected distance visual acuity ($p = 0.005$ and $p = 0.016$). There was no significant change in corneal keratometry in flat and steep meridian ($p = 0.94$ and $p = 0.63$) and keratometric cylinder ($p = 0.49$). There was statistically significant decrease in objective refraction cylinder ($p = 0.002$). The mean rotation of an implanted intraocular lens axis was 2.51°. There were no intra- and post-operative complications in any of the patients.

Conclusions: AcrySof® IQ PanOptix TFNTx intraocular lens implantation is a safe and effective method to correct presbyopia coexisting with corneal astigmatism during cataract surgery.

Key words: presbyopia, corneal astigmatism, cataract surgery, multifocal toric intraocular lenses

For non-commercial use only

WSTĘP

Operacja usunięcia zaćmy jest powszechna i coraz bardziej dostępna dla pacjentów. Zabiegowi poddają się grupy coraz to młodszych chorych, w dalszym ciągu aktywnych zawodowo, dla których możliwość pooperacyjnego widzenia do dali i do bliży bez jakiejkolwiek korekcji okularowej jest priorytetowa. Odpowiedzią na te potrzeby są nowe i zaawansowane technologie soczewek wewnątrzgałkowych, które pozwalają na uzyskiwanie przewidywalnych wyników refrakcji oraz satysfakcjonującej ostrości wzroku bez potrzeby noszenia okularów. Ponadto – z myślą o zapewnieniu jak najlepszej jakości widzenia na wszystkich możliwych dystansach, przy stale zmniejszającym się dyskomforcie związanym z efektem *halo*, tak charakterystycznym dla starszych generacji soczewek wieloogniskowych – są konstruowane coraz nowsze wieloogniskowe dyfrakcyjne soczewki wewnątrzgałkowe. Popularność soczewek wieloogniskowych stale rośnie, w testach jakości życia i widzenia pooperacyjnego wykazują one znaczącą przewagę nad soczewkami jednoogniskowymi [1]. Obuoczne wszczepienie soczewki wieloogniskowej zapewnia 92% niezależność od noszenia okularów w stosunku do 12%, uzyskanej przy wszczepieniu obuocznym soczewki jednoogniskowej [2].

Trójogniskowa soczewka AcrySof® PanOptix (Alcon, USA) powstała w 2015 r., w zamyśle jako ewolucja już istniejącej dyfrakcyjnej soczewki dwuogniskowej AcrySof®IQ ReSTOR (Alcon, USA). Soczewka ta opiera się na bardzo podobnej platformie co jej poprzednia dwuoogniskowa wersja, jednak cechuje się wieloma innowacyjnymi zmianami. Wykorzystano w niej technologię ENLIGHTEN™ (ENhanced LIGHT ENergy), będącą doskonalszą wersją czteroogniskowego modelu dyfrakcyjnego. Polega to na tym, iż z ogniska 120 cm światło ulega redystrybucji i wzmacnia ognisko do dali, aczkolwiek wciąż ulega dystrybucji do ogniska do bliży (40 cm) i odległości pośredniej (60 cm). Ponadto soczewkę tę cechuje wysoka transmisja światła – dla 3-milimetrowej średnicy źrenicy aż 88%. Dzięki temu uzyskano zwiększenie poczucia kontrastu w poszczególnych 3 ogniskach oraz zmniejszenie niekorzystnych fenomenów optycznych związanych z rozogniskowaniem.

Kluczowa do uzyskania sukcesu pooperacyjnego i zadowolenia pacjenta jest jego prawidłowa kwalifikacja do wszczepienia soczewki wieloogniskowej. Nie tylko należy poznać potrzeby wzrokowe pacjenta, ale również określić jakość optyczną rogówki. Przede wszystkim powinno się ocenić aberracje rogówkowe niższego i wyższego rzędu w przedoperacyjnym badaniu topografii i aberrometrii. W przypadku stwierdzenia dużych aberracji wyższego rzędu wszczepienie soczewki wewnątrzgałkowej jest przeciwwskazane, ponieważ asymetryczne załamanie światła przez rogówkę

© Medical Education. For private and non-commercial use only. Downloaded from https://www.journalsmededu.pl/index.php/ophthatherapy/index: 15.07.2025; 06:20,35

będzie powodem nierównomiernego rozkładu światła na tylnej dyfrakcyjnej powierzchni soczewki, co z kolei może wpłynąć na strukturę powstających ognisk, a w konsekwencji pogorszyć jakość widzenia pooperacyjnego. Jedną z aberracji niższego rzędu, na jaką mamy wpływ w trakcie operacji zaćmy, jest astygmatyzm. W przypadku stwierdzenia astygmatyzmu rogówkowego w okresie przedoperacyjnym, możemy zaplanować jego wyrównanie poprzez wszczepienie wewnątrzgałkowej soczewki torycznej. Należy mieć świadomość, że niewyrównany astygmatyzm rogówkowy już powyżej 1 Dcyl może zniweczyć efekt wieloogniskowości uzyskany poprzez wszczepienie soczewki wieloogniskowej [3]. Szacuje się, iż w populacji europejskiej astygmatyzm rogówkowy powyżej 1 Dcyl występuje aż u 29% [4, 5]. Oznacza to, że prawie ⅓ pacjentów kwalifikowanych do operacji zaćmy z soczewką wieloogniskową powinna mieć wszczepioną soczewkę toryczną wieloogniskową.

CEL PRACY

Celem pracy jest ocena wyników ostrości widzenia do dali, bliży i odległości pośredniej, refrakcji obiektywnej, keratometrii rogówkowej oraz stabilności rotacyjnej soczewki w rocznym pooperacyjnym okresie obserwacji u pacjentów poddanych operacji zaćmy z implantacją trójogniskowej soczewki torycznej AcrySof® IQ PanOptix TFNTx (Alcon, USA) w Centrum Okulistycznym EYEMED.

METODYKA

Przeanalizowano historie chorób 14 pacjentów, w tym 8 kobiet i 6 mężczyzn, którzy przebyli operację zaćmy z implantacją torycznej wieloogniskowej soczewki AcrySof® IQ PanOptix TFNTx (Alcon, USA) w 2017 i 2018 r. Do analizy włączono 20 oczu. Średni wiek chorych wyniósł 57,11 ± 14,46 roku (min. 23 lata, maks. 69 lat). Kryteria zakwalifikowania pacjentów do zabiegu stanowiły zmętnienie soczewki w stopniu 2–5 w skali LOCS III oraz regularny astygmatyzm rogówkowy powyżej 0,75 Dcyl przy braku istnienia kryteriów wykluczających. Kryteriami dyskwalifikującymi z zabiegu były: przebyte urazy i operacje gałki ocznej, przebyte lub istniejące stany zapalne gałki ocznej, choroby zwyrodnieniowe gałki ocznej, w tym dystrofie i ektazje rogówki, duże aberracje wyższego rzędu, astygmatyzm nieregularny oraz choroby nerwu wzrokowego i siatkówki. Przed zabiegiem chirurgicznym wykonano refrakcję obiektywną (Autorefraktometr AR 8800, Topcon, Japonia), a także oceniono ostrość wzroku do dali bez korekcji (UCDVA, *uncorrected distance visual acuity*) i ostrość wzroku do dali z najlepszą korekcją (BCDVA, *best-corrected distance visual acuity*) za pomocą standardowych tablic Snellena z odległości 5 m; wyniki podano w skali dziesiętnej.

Ocenę keratometrii rogówkowej wykonano na podstawie topografii SIRIUS (Schwind Eye-Tech-Solutions, Niemcy) oraz aparatu Lenstar® 900 (Haag-Streit Holding AG, Niemcy). Do pomiaru długości osiowej gałki ocznej zastosowano biometr optyczny Lenstar® 900 (Haag-Streit Holding AG, Niemcy). Moc optyczną soczewki torycznej AcrySof® IQ PanOptix TFNTx obliczano przy użyciu kalkulatora internetowego dostępnego na stronach: www.acrysoftoriccalculator.com oraz www.myalcon-toriccalc.com.

Wszyscy pacjenci zostali zoperowani przez jednego chirurga metodą fakoemulsyfikacji koaksjalnej z zastosowaniem cięcia rogówkowego o szerokości 2,2 mm. Cięcie główne umiejscowiono na osi 125°. Do oznaczenia osi implantowanej soczewki użyto Whitehouse Gravity Axis Marker (Rumex International Co. Clearwater, USA) oraz pierścienia Mendeza (Rumex International Co., Clearwater, USA). W trakcie operacji nie zaobserwowano powikłań śródoperacyjnych u żadnego z pacjentów. Sztuczną soczewkę implantowano do torebki tylnej, a oś soczewki ustawiano zgodnie z wcześniejszymi obliczeniami i oznaczeniami uzyskanymi na podstawie kalkulatora soczewkowego.

Okres obserwacji wynosił 12 miesięcy. Po tym czasie ponownie oceniono UCDVA, BCDVA, ostrość wzroku do odległości pośredniej bez korekcji (UCIVA, *uncorrected intermediate visual acuity*) z 60 cm oraz ostrość wzroku do bliży bez korekcji (UCNVA, *uncorrected near visual acuity*) z 40 cm, refrakcję obiektywną oraz keratometrię rogówkową. Rotację pooperacyjną soczewki obliczono przy użyciu metody Berdahl & Hardten Toric IOL Calculator.

Analizę statystyczną otrzymanych wyników przeprowadzono za pomocą programu Statistica 13.1 PL. Zgodność rozkładu poszczególnych zmiennych w obrębie grup z rozkładem normalnym sprawdzono za pomocą testów Kołmogorowa-Smirnowa z poprawką Lillieforsa i testu W Shapiro-Wilka. W analizie statystycznej posłużono się testem t-Studenta w celu porównania różnic pomiędzy dwiema zmiennymi zależnymi. Otrzymane wyniki przedstawiono jako średnią oraz odchylenie standardowe. Uznawano je za istotne statystycznie przy poziomie istotności $\alpha \leq 0{,}05$.

WYNIKI

W trakcie rocznego okresu obserwacji nie stwierdzono powikłań pooperacyjnych oraz zmętnienia torebki tylnej.

Średnia wyjściowa UCDVA wynosiła 0,16 ± 0,11 i rok po zabiegu poprawiła się do 0,96 ± 0,05 ($p = 0{,}005$) (ryc. 1). Średnia wyjściowa BCDVA poprawiła się z 0,46 ± 0,25 do 0,96 ± 0,05 ($p = 0{,}016$) (ryc. 2). Średnia UCIVA wyniosła 0,67 ± 0,09. Średnia UCNVA, rok po zabiegu, wyniosła 0,59 ± 0,11.

© Medical Education. For private and non-commercial use only. Downloaded from https://www.journalsmededu.pl/index.php/ophthatherapy/index: 15.07.2025; 06:20,35

RYCINA 1

Porównanie ostrości wzroku do dali bez korekcji przed operacją oraz 12 miesięcy po niej.

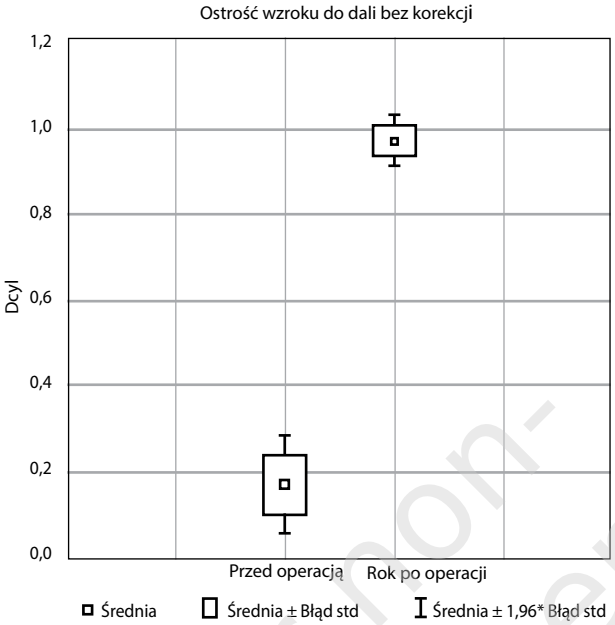

RYCINA 2

Porównanie ostrości wzroku do dali z najlepszą korekcją przed operacją oraz 12 miesięcy po niej.

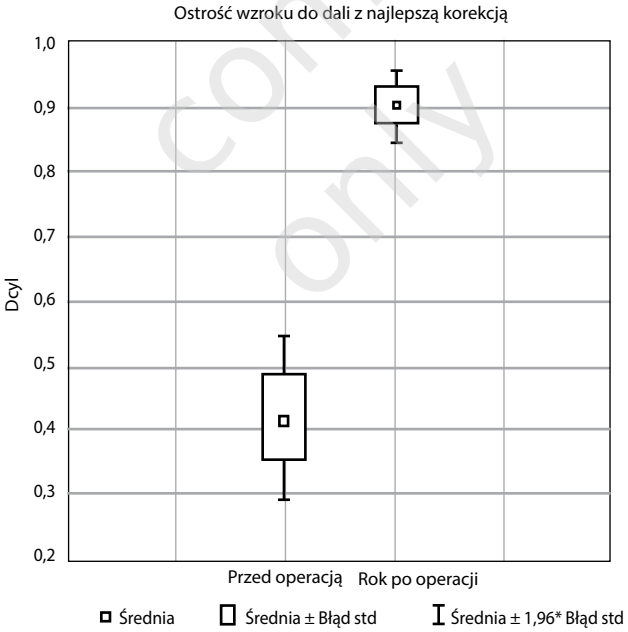

Wyniki refrakcji obiektywnej przedstawiają tabela 1 oraz ryciny 3 i 4. Wyniki keratometrii rogówkowej podano w tabeli 2 oraz na rycinach 5 i 6.

TABELA 1

Wyniki refrakcji obiektywnej przed operacją oraz 12 miesięcy po niej.

Refrakcja obiektywna	Przed operacją	12 miesięcy po operacji	p
Moc sferyczna	-1,01 ± 4,22	0,07 ± 0,53	0,312
Moc cylindryczna	-1,61 ± 1,10	-0,56 ± 0,48	**0,002**
Oś cylindra	103,30 ± 69,82	72,61 ± 59,71	0,164

RYCINA 3

Porównanie mocy sferycznej w refrakcji obiektywnej przed operacją oraz 12 miesięcy po niej.

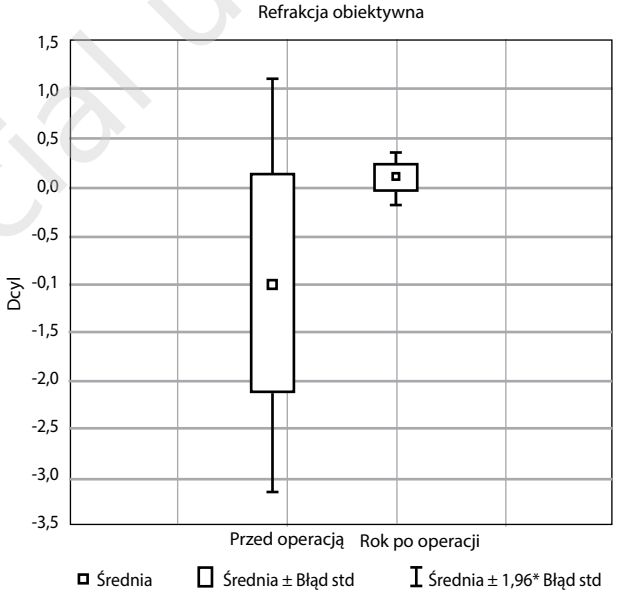

RYCINA 4

Porównanie mocy cylindrycznej w refrakcji obiektywnej przed operacją oraz 12 miesięcy po niej.

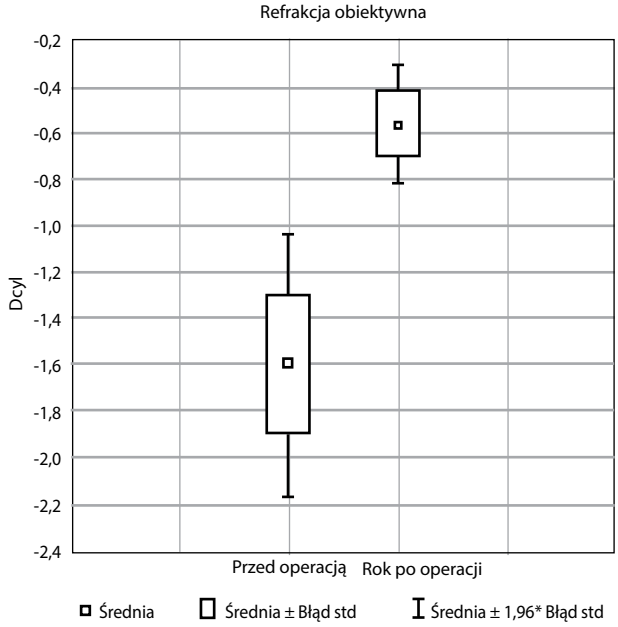

For non-commercial use only

© Medical Education. For private and non-commercial use only. Downloaded from https://www.journalsmededu.pl/index.php/ophthatherapy/index: 15.07.2025; 06:20,35

TABELA 2

Wyniki keratometrii rogówkowej przed operacją oraz 12 miesięcy po niej.

Keratometria	Przed operacją	12 miesięcy po operacji	p
Południk płaski	42,73 ± 1,27	42,76 ±1,26	0,94
Oś południka płaskiego	84,70 ± 76,24	107,64 ± 74,22	0,38
Południk stromy	44,54 ± 1,01	44,36 ± 1,16	0,63
Oś południka stromego	90 ± 27,74	75,88 ± 31,15	0,17

RYCINA 5

Porównanie keratometrii w południku płaskim przed operacją oraz 12 miesięcy po niej.

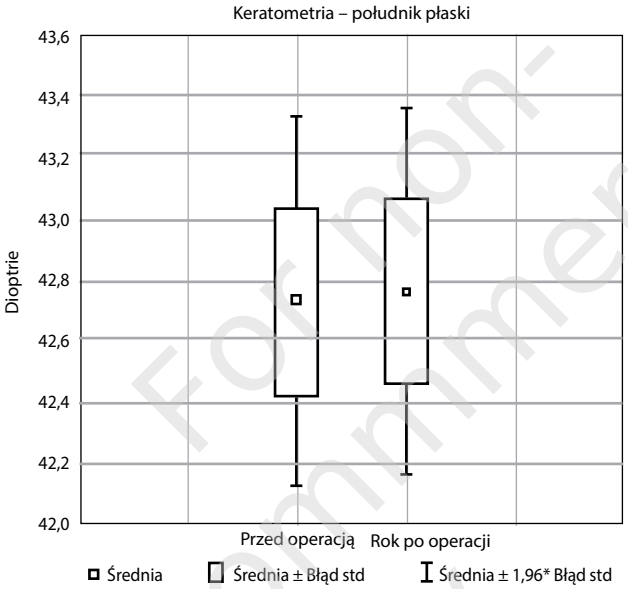

RYCINA 6

Porównanie keratometrii w południku stromym przed operacją oraz 12 miesięcy po niej.

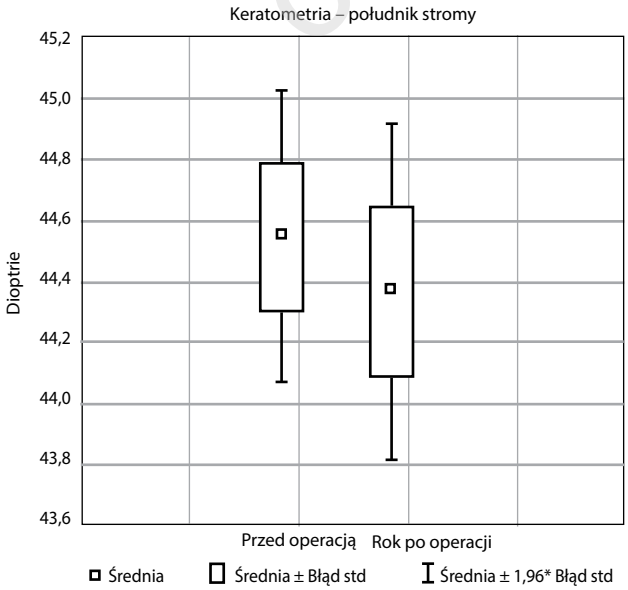

W rocznej obserwacji średnie odchylenie osi wszczepionej soczewki od zaplanowanej osi implantacji wyniosło 2,51°.

DYSKUSJA

Wszczepienie wieloogniskowej soczewki wewnątrzgałkowej jest najlepszym rozwiązaniem, aby zapewnić pacjentowi obuoczne widzenie do dali, odległości pośredniej i bliży bez konieczności użytkowania korekcji okularowej po zabiegu chirurgicznym.

Oprócz motywacji pacjenta do pozbycia się okularów bardzo ważne są: jego kwalifikacja, poznanie jego potrzeb wzrokowych oraz codziennych aktywności, a także wykluczenie schorzeń gałki ocznej, będących przeciwwskazaniem do implantacji soczewki wieloogniskowej. Kluczową rolę odgrywają również prawidłowo wykonana biometria gałki ocznej oraz dobór odpowiedniej metody kalkulacji soczewki wewnątrzgałkowej. Należy pamiętać również o ocenie astygmatyzmu rogówkowego. Pomimo iż mały astygmatyzm rogówkowy może powodować zwiększenie głębi ostrości przy zastosowaniu soczewek jednoogniskowych, to w przypadku soczewek wieloogniskowych jego wartość powyżej 1 Dcyl może się przyczynić do nasilenia efektów *halo* i *starburst*, co z kolei będzie pogarszało jakość widzenia i przyczyni się do późniejszego niezadowolenia pacjenta.

Uzyskanie ametropii pooperacyjnej powyżej 1,25 Dcyl może wymagać pooperacyjnej interwencji chirurgicznej w celu korekcji zaistniałego błędu refrakcyjnego [6]. Wedle statystyk, może to dotyczyć nawet 10% pacjentów poddanych operacji zaćmy, dlatego tak ważne są przedoperacyjna ocena rogówki z analizą astygmatyzmu rogówkowego i ewentualne zakwalifikowanie pacjenta do wszczepienia soczewki wieloogniskowej torycznej. Prawidłowo wykonana kwalifikacja pacjenta i odpowiedni dobór wewnątrzgałkowej soczewki wieloogniskowej, w tym torycznej, są niezbędne, aby pacjent był usatysfakcjonowany, a proces neuroadaptacji w pierwszych miesiącach okresu pooperacyjnego przebiegał prawidłowo.

W naszej pooperacyjnej ocenie przedstawiamy wyniki pacjentów z wszczepem torycznej soczewki wieloogniskowej, u których średnia wielkość astygmatyzmu rogówkowego przed operacją wynosiła 1,81 ± 0,60 Dcyl. Po roku od operacji ostrość widzenia do dali bez korekcji istotnie statystycznie się poprawiła i wyniosła 0,96 ± 0,05. Ostrość wzroku do odległości pośredniej bez korekcji wyniosła 0,67 ± 0,09, a ostrość wzroku do bliży bez korekcji 0,59 ± 0,11. Jednocześnie średni błąd refrakcji wyniósł 0,07 ± 0,53 Dsph oraz -0,56 ± 0,48 Dcyl. Uzyskany wynik refrakcji daje możliwość satysfakcjonującego widzenia zarówno do dali, jak i do bliży. Należy również podkreślić, że po roku od operacji śródoperacyjna indukcja astygmatyzmu rogówkowego nie spowodowała istotnie statystycznych zmian w keratometrii rogówkowej.

For non-commercial use only

© Medical Education. For private and non-commercial use only. Downloaded from
https://www.journalsmededu.pl/index.php/ophthatherapy/index: 15.07.2025; 06:20,35

Wyniki naszych badań są bardzo podobne do rezultatów uzyskanych przez Kohnena i wsp. [7], de Carneros-Llorente i wsp. [8] oraz García-Pérez i wsp. [9]. Świadczy to o wyjątkowej stabilności soczewki AcrySof® IQ PanOptix (Alcon, USA) w torebce oraz o powtarzalności uzyskiwanych wyników. Jest to bardzo ważna cecha soczewek wewnątrzgałkowych, implantowanych, szczególnie w przypadku operacji o charakterze refrakcyjnym.

Niezmienność pozycji w torebce stanowi dodatkowy atrybut dla wszczepów torycznych. Brak rotacji soczewki nawet w sytuacji włóknienia torebki tylnej pozwala na planowanie operacji refrakcyjnych, z użyciem soczewek torycznych, co jest ważne w przypadku implantacji soczewek wieloogniskowych. Oczywiście istnieją metody korekcji pooperacyjnego astygmatyzmu rogówkowego, np. rąbkowe cięcia relaksacyjne lub laserowa chirurgia rogówki, jednak rąbkowe cięcia relaksacyjne nie dają do końca przewidywalnych rezultatów, laserowa korekcja wymaga reoperacji pacjenta, a efekt, jakiego oczekujemy, jest rozłożony w czasie. W przypadku wszczepienia wewnątrzgałkowych torycznych soczewek wieloogniskowych rezultat operacji widoczny jest już po kilku dniach i – jak pokazało nasze badanie – utrzymuje się w rocznej obserwacji. Dodatkowo żaden pacjent nie wymagał kapsulotomii laserowej.

Badania kliniczne dotyczące poprzedniej generacji torycznych soczewek wieloogniskowych AcrySof® IQ ReSTOR wykazały bardzo dużą stabilność tej platformy [10, 11]. Potwierdziły również niezależność od okularów po obuocznej implantacji tej soczewki w ponad 90% [11–13]. Natomiast niewiele jest publikacji dotyczących wyników pooperacyjnych soczewki AcrySof® IQ PanOptix TFNTx. Dostępne wyniki Kohnena i wsp. oraz Cochener i wsp. opisują obuoczną prawie pełną niezależność od okularów do dali i do bliży [7, 14].

PODSUMOWANIE

Uzyskane wyniki pacjentów po wszczepieniu soczewki AcrySof®IQ PanOptix TFNTx potwierdzają jej wysoką skuteczność. Jednocześnie długotrwała stabilność toryczna tej soczewki w torebce uwierzytelnia ten implant jako wysoce efektywny w leczeniu prezbiopii współistniejącej z astygmatyzmem rogówkowym.

ADRES DO KORESPONDENCJI
dr n. med. Paweł Klonowski
Centrum Okulistyczne EYEMED
20-093 Lublin, ul. Witolda Chodźki 13
e-mail: pawel.klonowski@gmail.com

For non-commercial use only

Piśmiennictwo

1. Khandelwal SS, Jun JJ, Mak S, et al. Effectiveness of multifocal and monofocal intraocular lenses for cataract surgery and lens replacement: a systematic review and meta-analysis. Graefes Arch Clin Exp Ophthalmol 2019. DOI: 10.1007/s00417-018-04218-6. Dostęp: 24.03.2019.
2. Lehmann R, Waycaster C, Hileman K. A comparison of patient-reported outcomes from an apodized diffractive intraocular lens and a conventional monofocal intraocular lens. Curr Med Res Opin 2006; 22(12): 2591-2602.
3. Hayashi K, Manabe S, Yoshida M, Hayashi H. Effect of astigmatism on visual acuity in eyes with a diffractive multifocal intraocular lens. J Cataract Refract Surg 2010; 36(8): 1323-1329.
4. Ferrer-Blasco T, Montés-Micó R, Peixoto-de-Matos SC, et al. Prevalence of corneal astigmatism before cataract surgery. J Cataract Refract Surg 2009; 35(1): 70-75.
5. Sachdev GS, Sachdev M. Optimizing outcomes with multifocal intraocular lenses. Indian J Ophthalmol 2017; 65(12): 1294.
6. Gundersen KG, Makari S, Ostenstad S, Potvin R. Retreatments after multifocal intraocular lens implantation: an analysis. Clin Ophthalmol Auckl NZ 2016; 10: 365-371.
7. Kohnen T, Herzog M, Hemkeppler E, et al. Visual Performance of a Quadrifocal (Trifocal) Intraocular Lens Following Removal of the Crystalline Lens. Am J Ophthalmol 2017; 184: 52-62.
8. de Carneros-Llorente AM, de Carneros AM, de Carneros-Llorente PM, Jiménez-Alfaro I. Comparison of visual quality and subjective outcomes among three trifocal intraocular lenses and one bifocal intraocular lens. J Cataract Refract Surg 2018; 0(0) [online: https://www.jcrsjournal.org/article/S0886-3350(18)31000-9/abstract]. Dostęp: 31.03.2019.
9. García-Pérez JL, Gros-Otero J, Sánchez-Ramos C, et al. Short term visual outcomes of a new trifocal intraocular lens. BMC Ophthalmol [Internet] 2017; 17 [online: https://www.ncbi.nlm.nih.gov/pmc/articles/PMC5436431/]. Dostęp: 31.03.2019.
10. Lehmann R, Modi S, Fisher B, et al. Bilateral implantation of +3.0 D multifocal toric intraocular lenses: results of a US Food and Drug Administration clinical trial. Clin Ophthalmol Auckl NZ 2017; 11: 1321-1331.
11. Knorz MC, Rincón JL, Suarez E, et al. Subjective Outcomes After Bilateral Implantation of an Apodized Diffractive +3.0 D Multifocal Toric IOL in a Prospective Clinical Study. J Refract Surg 2013; 29(11): 762-767.
12. Kohnen T, Nuijts R, Levy P, et al. Visual function after bilateral implantation of apodized diffractive aspheric multifocal intraocular lenses with a +3.0 D addition. J Cataract Refract Surg 2009; 35(12): 2062-2069.
13. Lane SS, Javitt JC, Nethery DA, Waycaster C. Improvements in patient-reported outcomes and visual acuity after bilateral implantation of multifocal intraocular lenses with +3.0 diopter addition: Multicenter clinical trial. J Cataract Refract Surg 2010; 36(11): 1887-1896.
14. Cochener B, Boutillier G, Lamard M, Auberger-Zagnoli C. A Comparative Evaluation of a New Generation of Diffractive Trifocal and Extended Depth of Focus Intraocular Lenses. J Refract Surg 2018; 34(8): 507-514.

© Medical Education. For private and non-commercial use only. Downloaded from https://www.journalsmededu.pl/index.php/ophthatherapy/index: 15.07.2025; 06:20,35