DOI: 10.24292/01.OT.300919.01

Znaczenie kropli antybiotykowych w profilaktyce okołooperacyjnej zapalenia wnętrza gałki po operacjach zaćmy

The role of topical antibiotics in perioperative endophthalmitis prevention in cataract surgery

Andrzej Grzybowski[1, 2], Konrad Kupidura-Majewski[3]

[1] Katedra Okulistyki, Uniwersytet Warmińsko-Mazurski w Olsztynie
Kierownik: prof. dr hab. n. med. Andrzej Grzybowski
[2] Instytut Okulistycznych Badań Naukowych w Poznaniu
Kierownik: prof. dr hab. n. med. Andrzej Grzybowski
[3] Szpital św. Wojciecha w Poznaniu
Dyrektor ds. lecznictwa: lek. Grzegorz Wrona

NAJWAŻNIEJSZE

Stosowanie miejscowych antybiotyków przedoperacyjnie w profilaktyce pooperacyjnego zapalenia wnętrza gałki ocznej jest kontrowersyjne, ponieważ nie przynosi większych korzyści w porównaniu z jodkiem powidonu, chlorheksydyną czy antybiotykami podawanymi do komory przedniej oka pod koniec zabiegu.

HIGHLIGHTS

The use of topical antibiotics preoperatively in the prophylaxis of postoperative endophthalmitis is controversial, because it does not bring much benefit compared to povidone-iodine, chlorhexidine or antibiotics administered to the anterior chamber of the eye at the end of the surgery.

STRESZCZENIE

Zapalenie wnętrza gałki ocznej po operacji zaćmy pozostaje rzadką, ale istotną przyczyną utraty wzroku. Wzorce postępowania znacznie się różnią w wielu krajach europejskich. Obejmują miejscowe stosowanie antybiotyków przed zabiegiem, używanie roztworu jodku powidonu, aplikację antybiotyków do komory przedniej oka pod koniec zabiegu, iniekcje podspojówkowe, stosowanie miejscowych kropli po zabiegu oraz pojawiające się również nowe idee, np. chirurgię zaćmy bez użycia kropli. Celem tego artykułu jest prezentacja aktualnej strategii postępowania oraz roli miejscowej antybiotykoterapii stosowanej w profilaktyce zapalenia wnętrza gałki.

Słowa kluczowe: zapalenie wnętrza gałki ocznej, antyseptyka, antybiotyki, oporność, profilaktyka okołooperacyjna, powidon jodyny, cefuroksym, operacja zaćmy

ABSTRACT

Postoperative endophthalmitis after cataract surgery, although very rare, remains an important cause of blindness. Practice patterns vary in many European countries. They include topical antibiotics before surgery, use of povidone-iodine, intracameral antibiotics at the end of the procedure, subconjunctival injection, use of topical antibiotics after surgery, and also emerging ideas such as dropless cataract surgery. The purpose of this article is to present the current management strategy and the role of local antibiotic therapy used in the prevention of endophthalmitis.

Key words: endophthalmitis, antiseptics, antibiotics, resistance, perioperative prophylaxis, iodine povidone, cefuroxime, cataract surgery

Copyright © Medical Education

WSTĘP

Infekcje bakteryjne należą do jednych z najczęstszych schorzeń okulistycznych, z którymi borykają się okuliści w codziennej praktyce. Wiele z tych zakażeń pojawia się w okresie okołooperacyjnym i może powodować bardzo poważne powikłania niejednokrotnie prowadzące do znacznego pogorszenia widzenia czy nawet do utraty wzroku.

OBRAZ KLINICZNY I CZYNNIKI RYZYKA ZAPALENIA WNĘTRZA GAŁKI

Zapalenie wnętrza gałki ocznej, chociaż występuje bardzo rzadko, jest najpoważniejszym powikłaniem pooperacyjnym. Może do niego dojść podczas wielu operacji okulistycznych, niemniej największą częstość występowania zaobserwowano po wtórnej implantacji soczewki w trakcie operacji zaćmy (0,03–0,7%). Może być również powikłaniem operacji jaskry lub wiązać się z zastrzykami do ciała szklistego. Zapalenie wnętrza gałki ocznej zwykle objawia się ciężkim, ostrym stanem zapalnym powodowanym najczęściej przez gronkowce koagulazoujemne, pogorszeniem widzenia i bólem pojawiającym się w 4.–7. dniu po operacji. Objawy różnią się w zależności od nasilenia infekcji. Obejmują zaczerwienienie oka, ból, obecność wydzieliny, niewyraźne widzenie oraz obrzęk powieki (ryc. 1, tab. 1).

RYCINA 1

Zapalenie wnętrza gałki ocznej.

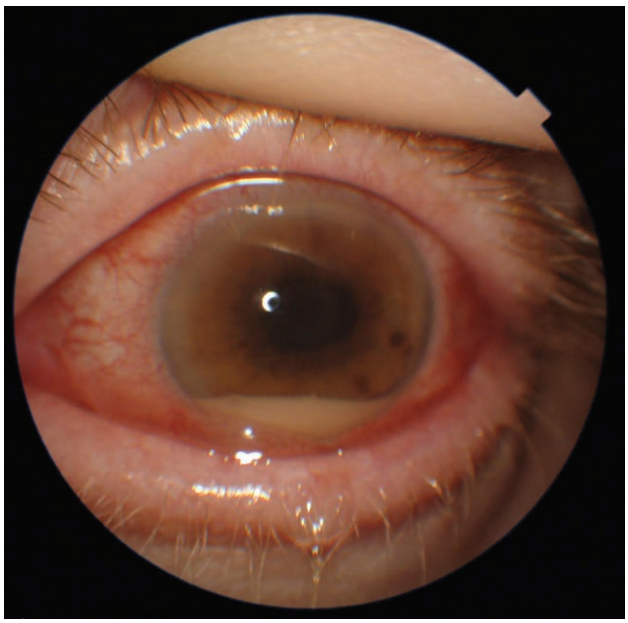

Źródło zakażenia często stanowią: własna flora pacjenta, stan zapalny powiek, zanieczyszczone narzędzia chirurgiczne, powikłania chirurgiczne (np. PCR z utratą ciała szklistego zwiększające ryzyko 10-krotnie), a także słabe lub opóźnione gojenie się ran [1]. Czynniki zwiększające ryzyko zapalenia wnętrza gałki ocznej obejmują: wydłużony czas operacji, stany niedoboru odporności, aktywne zapalenie powiek, niedrożność kanału łzowego, umiejscowienie cięcia, niepełne usunięcie mas korowych, płeć męską, starszy wiek, wcześniejsze iniekcje wewnątrzgałkowe czy małe doświadczenie chirurga (tab. 2) [1].

TABELA 1

Objawy zapalenia wnętrza gałki.

- spadek ostrości wzroku
- ból
- czerwone oko
- ropostek
- zmętnienie ośrodków optycznych
- obrzęk powiek

TABELA 2

Czynniki ryzyka zapalenia wnętrza gałki*.

Przedoperacyjne	Śródoperacyjne
• własna flora pacjenta • stan zapalny powiek • noszenie soczewek kontaktowych • niektóre choroby ogólne, np. cukrzyca • starszy wiek pacjenta • iniekcje wewnątrzgałkowe w wywiadzie • stany niedoboru odporności • niedrożność kanału łzowego	• niedokładne zabezpieczenie brzegów powiek i rzęs • zanieczyszczone narzędzia chirurgiczne • narzędzia wielokrotnego użytku • **powikłania zabiegu chirurgicznego, szczególnie pęknięcie torby tylnej z upływem ciała szklistego** • opóźnione gojenie się ran • **nieszczelność rany** • wydłużony czas operacji • **cięcia rogówkowe** • niepełne usunięcie mas korowych • małe doświadczenie chirurga • soczewki silikonowe

* Pogrubioną czcionką wyróżniono najważniejsze czynniki ryzyka.

MIKROBIOLOGIA ZAPALENIA WNĘTRZA GAŁKI

Znaczna większość bakterii wywołująca zapalenie wnętrza gałki ocznej w krajach zachodnich należy do drobnoustrojów Gram-dodatnich, tj. *S. epidermidis*, *S. aureus*, paciorkowce β-hemolizujące, *E. faecalis*. Do gatunków Gram-ujemnych należą m.in. *Haemophilus influenzae* oraz *Pseudomonas aeruginosa*. Spektrum to jest odmienne w przebiegu przewlekłego zapalenia wnętrza gałki ocznej, w przypadku którego częściej izoluje się *P. acnes*, bakterie *Corynebacterium* inne niż *C. diphtheriae*, *S. epidermidis* oraz grzyby. Wirulentne szczepy paciorkowców wytwarzające toksyny i Gram-ujemne bakterie, np. *Pseudomonas aeruginosa*, choć występują z mniejszą częstotliwością, mogą dawać szczególnie negatywne skutki dotyczące wzroku [2].

Copyright © Medical Education

Najważniejsza w zapobieganiu zapaleniu wnętrza gałki ocznej jest odpowiednia profilaktyka. Powszechne wzorce postępowania znacznie się różnią w zależności od kraju. Obejmują miejscowe stosowanie antybiotyków przed zabiegiem, podawanie roztworu jodku powidonu do worka spojówkowego oraz na skórę, dokładne zabezpieczenie brzegów powiek i rzęs, aplikację antybiotyków do roztworu irygacyjnego, do komory przedniej oka pod koniec zabiegu, iniekcje podspojówkowe, a także stosowanie miejscowych kropli po zabiegu [3, 4].

ROLA ANTYBIOTYKÓW W PROFILAKTYCE ZAPALENIA WNĘTRZA GAŁKI

W 2013 r. Europejskie Towarzystwo Chirurgów Zaćmy i Refrakcji (ESCRS) opublikowało wytyczne postępowania dotyczące zapobiegania zapaleniu wnętrza gałki ocznej i leczenia pooperacyjnego. Według tego źródła zaleca się wykonywanie zabiegów chirurgicznych w specjalnie przygotowanych salach operacyjnych (odpowiedni przepływ powietrza, sterylny i/lub jednorazowy sprzęt), mycie rąk antyseptycznym roztworem mydła, stosowanie masek, fartuchów i sterylnych rękawiczek. Obowiązkowa antyseptyka dotyczy okolicy skóry wokół oczu, rogówki i worka spojówkowego z zastosowaniem roztworu jodku powidonu. Roztwór jodku powidonu 5–10% pozostawia się na powierzchni skóry na co najmniej 3 min. W razie jakichkolwiek przeciwwskazań (alergii lub nadczynności tarczycy) można zamiast tego zastosować roztwór chlorheksydyny 0,05%. W przypadku antyseptyki spojówek i rogówki należy pozostawić roztwór jodu powidonu 5% w worku spojówkowym na co najmniej 3 min. Wytyczne ESCRS zalecają również stosowanie 1 mg cefuroksymu w 0,1 ml soli fizjologicznej (0,9%) podawanego do komory przedniej pod koniec zabiegu chirurgicznego (tab. 3). Nie ma natomiast zaleceń co do stosowania miejscowego kropli z antybiotykiem w okresie przedoperacyjnym, gdyż nie stwierdzono wyraźnej korzyści z ich podania w stosunku do grupy pacjentów, którym wstrzyknięto cefuroksym do komory przedniej oka i którzy nie otrzymali kropli [3].

W badaniu ESCRS z 2007 r. przeprowadzonym w 23 ośrodkach w 9 krajach na 16 000 pacjentów oceniano częstość występowania pooperacyjnego zapalenia wnętrza gałki ocznej, porównując osoby, u których pod koniec zabiegu chirurgicznego wykonano iniekcję cefuroksymu 1 mg do komory przedniej oka z innymi grupami badanymi, którym podawano okołooperacyjnie krople z antybiotykiem oraz substancje kontrolne. Wszystkie grupy badane otrzymały przed zabiegiem chirurgicznym stosowany standardowo powidon jodyny, a po zabiegu 4 razy na dobę przez 6 dni działające miejscowo krople z lewofloksacyną. W grupie kontrolnej zastosowano wyłącznie te dwie podstawowe metody profilaktyczne. W kolejnej grupie badanych wykonano iniekcję do komory przedniej oka 1 mg cefuroksymu pod koniec zabiegu chirurgicznego. W grupie trzeciej podano krople z lewofloksacyną o działaniu miejscowym. Grupa czwarta obejmowała pacjentów, u których zastosowano wszystkie wyżej wymienione metody (tab. 4). Stwierdzono, że wstrzyknięcie do komory przedniej oka 1 mg cefuroksymu pod koniec zabiegu chirurgicznego zmniejsza ryzyko wystąpienia pooperacyjnego zapalenia wnętrza gałki ocznej aż 5-krotnie. Najniższą częstość występowania obserwowano w grupie, w której podawano cefuroksym do komory przedniej oraz stosowano w okresie okołooperacyjnym działającą miejscowo lewofloksacynę. Nie wykazano natomiast, aby schemat pulsacyjnego podawania kropli z antybiotykiem pod koniec operacji zaćmy przyniósł statystycznie istotne korzyści w porównaniu z grupą kontrolną czy spowodował istotne statystycznie korzyści w połączeniu ze wstrzyknięciem do komory przedniej oka [3].

TABELA 3

Profilaktyka zapalenia wnętrza gałki według Europejskiego Towarzystwa Chirurgów Zaćmy i Refrakcji (ESCRS).

- przygotowanie sali operacyjnej (odpowiedni przepływ powietrza, sterylny i/lub jednorazowy sprzęt)
- mycie rąk antyseptycznym roztworem mydła, stosowanie masek, fartuchów i sterylnych rękawiczek
- antyseptyka okolicy skóry wokół oczu, rogówki i worka spojówkowego roztworem jodku powidonu:
  - roztwór jodku powidonu 5–10% pozostawiony na powierzchni skóry na co najmniej 3 min (w razie przeciwwskazań – roztwór chlorheksydyny 0,05%)
  - roztwór jodku powidonu 5% w worku spojówkowym przez co najmniej 3 min
- stosowanie cefuroksymu 1 mg w 0,1 ml soli fizjologicznej (0,9%) podawanego do komory przedniej pod koniec zabiegu chirurgicznego

TABELA 4

Grupy badane ESCRS.

Grupa 1. Jodek powidonu Krople z lewofloksacyną 4 razy na dobę przez 7 dni po zabiegu Krople z placebo 3 razy co 5 min pod koniec zabiegu Brak iniekcji cefuroksymu do komory przedniej	**Grupa 2.** Jodek powidonu Krople z lewofloksacyną 4 razy na dobę przez 7 dni po zabiegu Krople z placebo 3 razy co 5 min pod koniec zabiegu Iniekcja cefuroksymu do komory przedniej
Grupa 3. Jodek powidonu Krople z lewofloksacyną 4 razy na dobę przez 7 dni po zabiegu Krople z lewofloksacyną 3 razy co 5 min pod koniec zabiegu Brak iniekcji cefuroksymu do komory przedniej	**Grupa 4.** Jodek powidonu Krople z lewofloksacyną 4 razy na dobę przez 7 dni po zabiegu Krople z lewofloksacyną 3 razy co 5 min pod koniec zabiegu Iniekcja cefuroksymu do komory przedniej

Copyright © Medical Education

W 2012 r. po uzyskaniu aprobaty Europejskiej Agencji Leków na rynek europejski został wprowadzony produkt leczniczy, który zawiera 50 mg cefuroksymu w postaci proszku do sporządzania roztworu i wykonywania wstrzyknięć do komory przedniej oka po zakończeniu operacji zaćmy. Jego coraz powszechniejsze wdrażanie stopniowo doprowadziło do zmniejszania częstości przyjmowania antybiotyków w kroplach [2]. Stosowanie miejscowych antybiotyków jest zróżnicowane w wielu krajach europejskich. W Szwecji i Danii miejscowe antybiotyki zarówno przed operacją zaćmy, jak i po niej nie są w standardowych przypadkach zalecane przez krajowe wytyczne i większość chirurgów ich unika [1, 2]. Chociaż pooperacyjne miejscowe antybiotyki są przyjmowane w większości krajów europejskich przez 5–7 dni, ich przedoperacyjne stosowanie w ostatnich latach znacznie się zmniejszyło. We Francji istnieją wytyczne, które nie zalecają miejscowych antybiotyków przed zabiegiem chirurgicznym [1]. W Polsce w wytycznych leczenia operacyjnego zaćmy opracowanych przez Polskie Towarzystwo Okulistyczne (PTO) zalecane jest stosowanie do worka spojówkowego kropli z antybiotykiem z grupy fluorochinolonów przez 3–4 dni przed operacją oraz po zabiegu. To zalecenie nie ma jednak charakteru bezwzględnego, gdyż brakuje dowodów na jego skuteczność w profilaktyce pooperacyjnego zapalenia wewnątrzgałkowego [5]. Dodatkowo antybiotyki stosowane przed operacją w następstwie niszczenia flory wrażliwej mogą doprowadzić do rozwoju flory opornej, znacznie bardziej agresywnej i trudniejszej w leczeniu. Podanie miejscowe kropli na wczesnym etapie pooperacyjnym może być uzasadnione szczególnie w przypadku słabego gojenia się rany lub jej nieszczelności. Pojawia się wówczas duże ryzyko wniknięcia bakterii z worka spojówkowego do komory przedniej oka. Kluczowe aspekty właściwego działania środków przeciwdrobnoustrojowych to zastosowanie odpowiedniej dawki i długość leczenia. Długotrwałe podawanie antybiotyku w niskim stężeniu prowadzi do wzrostu antybiotykooporności. Zbyt niska dawka, tzw. dawka subterapeutyczna, może przyspieszyć rozwój oporności na leki. Drobnoustroje eksponowane na takie działanie nie giną, lecz stopniowo stają się mniej wrażliwe, zyskując możliwość namnażania się i rozprzestrzeniania. Podobny efekt występuje, gdy leczenie jest zbyt krótkie. Częste stosowanie antybiotyku, min. 3–4 razy dziennie przez 5–7 dni w wysokim stężeniu, ma za zadanie dotarcie do bakterii w stężeniu przekraczającym minimalne stężenie hamujące (MIC, *minimum inhibitory concentration*). Takie działanie zwiększa również prawdopodobieństwo zastosowania się pacjenta do zaleconych zasad antybiotykoterapii. Ma to tym większe znaczenie w przypadku pacjentów, którzy po operacji zaćmy otrzymują także inne leki, w tym glikokortykosteroidy, niesteroidowe leki przeciwzapalne, a czasami leki przeciwjaskrowe. Z ww. powodów antybiotyk powinien być stosowany 4–5 razy dziennie przez 5–7 dni. Problem rozwoju oporności dotyczy również preparatów łączących glikokortykosteroid z antybiotykiem stosowanych dłużej niż 7 dni, w których przypadku od drugiego tygodnia rozpoczynamy redukcję dawki glikokortykosteroidu, co jest równoznaczne ze zmniejszaniem dawki antybiotyku [6].

ZNACZENIE ANTYSEPTYKÓW W PROFILAKTYCE ZAPALENIA WNĘTRZA GAŁKI

Obowiązkową praktyką w celu obniżenia liczebności organizmów kolonizujących powierzchnię gałki ocznej, a może i nawet alternatywą dla miejscowo stosowanych antybiotyków jest antyseptyka z użyciem jodku powidonu lub chlorheksydyny. Środki antyseptyczne stały się podstawą profilaktyki pooperacyjnego zapalenia wnętrza gałki ocznej. Powidon jodyny i chlorheksydyna są obecnie dwoma głównymi środkami antyseptycznymi z wyboru w okulistyce. Powidon jodyny działa poprzez uwolnienie wolnego jodu, który łatwo przenika przez błonę bakteryjną, co powoduje utlenianie białek i śmierć komórek. Skuteczne stężenia powidonu jodyny wahają się od 0,005% do 10%. Uwalnianie wolnego jodu staje się trudniejsze wraz ze wzrostem stężenia jodku powidonu, a rozcieńczenie roztworu ułatwia jego uwalnianie. Niższe stężenia (0,1–1,0%) wymagają krótszego czasu kontaktu, ale wielokrotnego uzupełniania świeżego roztworu do mycia powierzchni oczu w celu utrzymania efektu bakteriobójczego, podczas gdy wyższe stężenia (2,5–10%) jodku powidonu wymagają dłuższego czasu ekspozycji w celu zabicia drobnoustrojów i dlatego są stosowane w sytuacjach pojedynczej aplikacji (dezynfekcja skóry powiek, wstrzyknięcia do ciała szklistego). Chlorheksydyna nie może przenikać przez ścianę bakteryjną, ale w zależności od stężenia wywiera działanie bakteriostatyczne lub bakteriobójcze. Wiadomo, że działa ona znacznie słabiej niż powidon jodyny i dlatego powinna być stosowana w sytuacjach wyjątkowych. Jak dotąd nie ma doniesień na temat rozwoju oporności na powidon jodyny [7–10].

CHIRURGIA ZAĆMY BEZ UŻYCIA KROPLI

Ze względu na ograniczenia profilaktyki antybakteryjnej opartej na kroplach, głównie ze względu na jej koszty i brak pewności co do stosowania kropel przez pacjenta we właściwej dawce, zaproponowano nowe metody polegające na zmniejszeniu zakresu leczenia miejscowego. Należą do nich zastosowanie leków o przedłużonym lub powolnym uwalnianiu oraz niedawno wprowadzona „chirurgia zaćmy bez użycia kropli" (*dropless cataract surgery*), która obejmuje jednorazowe wstrzyknięcie do ciała szklistego antybiotyku w połączeniu z glikokortykosteroidem. W USA dostępny jest jednorazowy produkt, wstępnie zmieszany, złożony preparat do wstrzykiwań, który zawiera 15 mg/ml triamcynolonu i 1 mg/ml moksyfloksacyny. Chirurg wstrzykuje

Copyright © Medical Education

0,2 mg zawiesiny niezawierającej konserwantów do przedniej części komory ciała szklistego, po czym uzyskuje 3 mg triamcynolonu i 0,2 mg moksyfloksacyny. Dotychczasowe wyniki są bardzo zachęcające. Metoda ta jest ważną zmianą w relacji lekarz–pacjent. Zamiast polegać na pacjencie w celu uzyskania dobrego wyniku, chirurg może podawać leki bezpośrednio, dzięki czemu zyskuje większe prawdopodobieństwo osiągnięcia właściwej dawki i większą pewność co do ostatecznego wyniku leczenia [11].

PODSUMOWANIE

Na świecie, szczególnie tam, gdzie nie stosuje się antybiotyków podawanych dokomorowo, nadal często używane są antybiotyki w kroplach przed operacją i po niej. W rzeczywistości praktykę rutynowego stosowania antybiotyków miejscowo z ewentualnym dodatkowym zastosowaniem iniekcji cefuroksymu do komory przedniej oka tylko w skomplikowanych przypadkach można by odwrócić, wdrażając rutynowo iniekcję antybiotyku do komory przedniej oka i dodając antybiotyki miejscowo tylko w skomplikowanych przypadkach. Może to nie tylko zapewnić rzeczywistą oszczędność kosztów, ale również zmniejszyć ryzyko indukowania flory opornej mogącej prowadzić do bardzo agresywnego i trudnego w leczeniu zapalenia wnętrza gałki [12, 13].

ADRES DO KORESPONDENCJI
prof. dr hab. n. med. Andrzej Grzybowski
Instytut Rozwoju Okulistyki, Fundacja Wspierania Rozwoju Okulistyki „Okulistyka 21"
60-554 Poznań, ul. Gorczyczewskiego 2/3
e-mail: ae.grzybowski@gmail.com
tel.: (+48) 503-036-136

Piśmiennictwo

1. Grzybowski A, Koerner JC, George MJ. Postoperative Endophthalmitis after Cataract Surgery: A Worldwide Review of Etiology, Incidence and the most Studied Prophylaxis Measures. Expert Rev Ophthalmol 2019. DOI: 10.1080/17469899.2019.1674140.
2. Wytyczne ESCRS dotyczące profilaktyki i leczenia zapalenia wnętrza gałki ocznej po operacji zaćmy 2013. W: The European Society for Cataract & Refractive Surgeons [online: www.escrs.com].
3. Grzybowski A, Schwartz SG, Matsuura K, et al. Endophthalmitis Prophylaxis in Cataract Surgery: Overview of Current Practice Patterns Around the World. Curr Pharm Des 2017; 23: 1-8.
4. Schwartz SS, Grzybowski A, Flynn HW. Antibiotic prophylaxis: different practice patterns within and outside the United States. Clin Ophthalmol 2016; 10: 251-256.
5. Wytyczne PTO – leczenie operacyjne zaćmy [online: www.pto.com.pl].
6. Grzybowski A, Brona P, Kim S. Microbial flora and resistance in ophthalmology: a review. Graefes Arch Clin Exp Ophthalmol 2017; 255: 851-862.
7. Grzybowski A, Kanclerz P, Myers WG. The use of povidone-iodine in ophthalmology. Curr Opin Ophthalmol (Philadelphia) 2018; 7(2): 72-75.
8. Grzybowski A, Kuklo P, Pieczyński J, Beiko G. A review of preoperative manoeuvres for prophylaxis of endophthalmitis in intraocular surgery: topical application of antibiotics, disinfectants, or both? Curr Opin Ophthalmol 2016; 27: 9-23.
9. Shimada H, Nakashizuka H, Grzybowski A. Prevention and Treatment of Postoperative Endophthalmitis Using Povidone-Iodine. Curr Pharm Des 2017; 23: 574-585.
10. Grzybowski A, Turczynowska M. More Antisepsis, Less Antibiotics Whenever Possible. Asia Pac J Ophthalmol (Philadelphia) 2017. DOI: 10.22608/APO.2017343.
11. Lindstrom R, Galloway M, Grzybowski A, Liegner J. Dropless Cataract Surgery: An Overview. Curr Pharm Des 2017; 23: 558-564.
12. Grzybowski A, Turczynowska M. Standard preoperative topical antibiotics do not additionally benefit in postcataract endophthalmitis prophylaxis. J Cataract Refract Surg 2017; 43(6): 861-862.
13. Schwartz SG, Flynn HW, Grzybowski A, et al. Intracameral Antibiotics And Cataract Surgery: Endophthalmitis Rates, Costs and Stewardship. Ophthalmol 2016; 123(7): 1411-1413.

Copyright © Medical Education