

Odwarstwienie nabłonka barwnikowego – diagnostyka multimodalna w codziennej praktyce klinicznej – część pierwsza

Pigment epithelial detachment – multimodal diagnosis in clinical practice – part one

Jan Kucharczuk, Katarzyna Lahutta-Kordys

Pracownia Chorób Siatkówki, 10. Wojskowy Szpital Kliniczny z Polikliniką w Bydgoszczy
Kierownik Polikliniki: płk rez. lek. Henryk Chołody



NAJWAŻNIEJSZE

Stosowanie w codziennej praktyce klinicznej obrazowania multimodalnego pozwala na prawidłowe rozpoznanie przyczyny i typu odwarstwienia nabłonka barwnikowego oraz wdrożenie odpowiedniego leczenia.

HIGHLIGHTS

The use of multimodal imaging in everyday clinical practice allows accurately diagnose the cause and type of pigment epithelial detachment and implement of appropriate treatment.

STRESZCZENIE

Odwarstwienie nabłonka barwnikowego jest częstą patologią występującą w różnych chorobach siatkówki. Rozpoznanie to ustala się bardzo często, ale nie zawsze w prawidłowym znaczeniu i bez wyraźnego rozróżnienia między jego typami. Odmienna patogeneza i typ zmian wiążą się z charakterystycznymi cechami w badaniu angiografii fluoresceinowej, autofluorescencji, spektralnej koherentnej tomografii optycznej i badaniu angiograficznym opartym na koherentnej tomografii optycznej. W niniejszym artykule zwrócimy uwagę na istotne elementy stosowanej w codziennej praktyce klinicznej diagnostyki multimodalnej tej patologii, pozwalające prawidłowo określić jej typ, naturalny przebieg oraz postępowanie terapeutyczne.

Słowa kluczowe: odwarstwienie nabłonka barwnikowego, PED, obrazowanie multimodalne

ABSTRACT

Pigment epithelial detachment is a common pathology occurring in various retinal diseases. This diagnosis is established very often, but not always accurately and without a clear distinction between its types. Different pathogenesis and type of lesions are associated with characteristic features in fluorescein angiography, autofluorescence, spectral optical coherence tomography and angiography based on optical coherence tomography. In this article we will try to draw attention to the essential elements used in daily practice multimodal diagnosis of this pathology that help correctly determine its type, natural course and therapeutic management.

Key words: pigment epithelial detachment, PED, multimodal imaging

WSTĘP

Odwarstwieniem nabłonka barwnikowego (PED, *pigment epithelial detachment*) nazywamy anatomiczne oddzielenie błony podstawnej nabłonka barwnikowego siatkówki (RPE, *retinal pigment epithelium*) od wewnętrznej warstwy kolagenowej błony Brucha [1–4]. Określenie PED jest używane bardzo często, ale nie zawsze w prawidłowym znaczeniu i bez wyraźnego rozróżnienia między jego różnymi typami. PED jest objawem różnego rodzaju chorób siatkówki i naczyniówki oraz chorób ogólnoustrojowych. Ze względu na etiologię dzielimy go na 4 główne kategorie: zapalny, niedokrwienny, idiopatyczny i zwyrodnieniowy [5]. Etiologia zapalna, obecna bardzo rzadko, występuje na przykład w zespole Vogta-Koyanagi-Harady (VKH, *Vogt-Koyanagi-Harada syndrome*), w którym odczyn zapalny ze strony naczyniówki powoduje zwiększoną przepuszczalność naczyń i uszkodzenie zewnętrznej bariery oko–krew, z wtórnym nagromadzeniem płynu bogatego w białko pod RPE [6]. PED występuje również w grupie chorób związanych z pachychoroidem, takich jak: centralna surowicza chorioretinopatia (CSCR, *central serous chorioretinopathy*) oraz polipoidalna waskulopatia naczyniówkowa (PCV, *polypoidal choroidal vasculopathy*), w których zaburzenie struktury i dysfunkcja naczyniówki powodują jej wieloogniskową hiperprzepuszczalność, co w połączeniu z uszkodzeniem RPE powoduje przeciek płynu do przestrzeni pod RPE [7, 8] lub rozwój pod RPE rozgałęzionej sieci naczyniowej z przeciekającymi obwodowymi polipami. Najczęściej występująca, zwyrodnieniowa kategoria PED obecna jest zarówno w suchej, jak i wsiękowej postaci zwyrodnienia plamki związanego z wiekiem (AMD, *age-related macular degeneration*). Należy również pamiętać, że PED może być objawem chorób ogólnoustrojowych, takich jak: nadciśnienie tętnicze złośliwe, rzucawka, błoniasto-rozplamowe kłębuszkowe zapalenie nerek, makroglobulinemia Waldenströma, chłoniak niezłośliwy [6].

Występowanie PED jest najczęściej związane z 3 chorobami:

- suchą i wilgotną postacią zwyrodnienia plamki związanego z wiekiem
- polipoidalną waskulopatią naczyniówkową
- centralną surowiczą chorioretinopatią.

Obecna w PED przestrzeń pomiędzy RPE a błoną Brucha może zawierać: wsięk, krew, materiał druzoidalny, błonę neowaskularną lub ich kombinacje [9]. W zależności od materiału powodującego uniesienie RPE rozróżniamy następujące typy PED: druzoidalne PED (dPED, *drusenoid PED*), surowicze PED (sPED, *serous PED*), włóknisto-naczyniowe PED (fvPED, *fibrovascular PED*) oraz krwotoczne PED (hPED, *hemorrhagic PED*).

Ze względu na patogenezę możemy podzielić PED na dwie duże grupy: zmiany naczyniopochodne (waskularne PED), gdy odwarstwienie nabłonka barwnikowego jest związane z obecnością błony neowaskularnej, oraz zmiany nienaczy-

niopochodne (awaskularne PED), do których dochodzi bez obecności nieprawidłowych naczyń. Kwalifikacja PED do odpowiedniego typu zmian jest niezwykle istotna ze względu na całkowicie odmienne postępowanie terapeutyczne. Poszczególne typy odwarstwienia nabłonka barwnikowego wiążą się z charakterystycznymi cechami obecnymi w wynikach badań obrazowych stosowanych w codziennej praktyce klinicznej, takich jak: angiografia fluoresceinowa (FA, *fluorescein angiography*), autofluorescencja (FAF, *fundus autofluorescence*), spektralna koherentna tomografia optyczna (SOCT, *spectral optical coherence tomography*) i badaniu angiograficznym opartym na koherentnej tomografii optycznej (angio-OCT, *optical coherence tomography angiography*). Ze względu na ograniczoną dostępność w codziennej diagnostyce w naszym artykule nie uwzględniono angiografii indocyjaninowej (ICG, *indocyanine green angiography*), skupiając się na powszechnie stosowanych i często używanych metodach diagnostycznych.

OBJAWY KLINICZNE I CECHY POSZCZEGÓLNYCH TYPÓW ODWARSTWIENIA NABŁONKA BARWNIKOWEGO OBECNE W BADANIACH OBRAZOWYCH

PED awaskularne

Druzoidalne odwarstwienie nabłonka barwnikowego

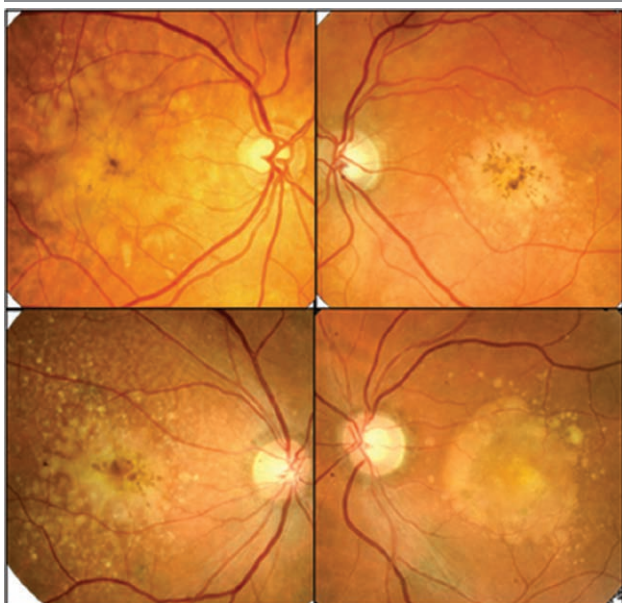
Druzoidalne PED (druzenoid) jest najczęstszym typem nie-naczyniowego PED. W dużej części przypadków występuje bezobjawowo. Jeżeli rozmiar dPED się powiększa i pojawiają się wtórne zmiany degeneracyjne na poziomie RPE i fotoreceptorów, pacjenci zgłaszają skargi na niewyraźne widzenie i metamorfopsje. W naturalnym przebiegu dPED nie ulega zmianie w 38%, do regresji druzenoidu i powstania w jego obszarze zaniku geograficznego (GA, *geographic atrophy*) dochodzi w 49%, natomiast w 13% pojawia się neowaskularyzacja naczyniówkowa (CNV, *choroidal neovascularization*) [10]. Na zdjęciach kolorowych, zwykle w obojgu oczach, ale asymetrycznie, widzimy żółtawo-kremowe policykliczne struktury. Często graniczą one z obecnymi na dnie oka druzami, które mogą ostatecznie tworzyć większe zmiany chorobowe. Na elewacji druzenoidu często widoczne będą zmiany barwnikowe o wzorze gwiazdystym lub ćętkowanym związane z hiperplazją RPE. W zaawansowanym stadium dPED mogą towarzyszyć ogniska zaniku RPE (ryc. 1).

W badaniu FAF dPED wykazuje często nieznacznie wzmożoną autofluorescencję o delikatnych, dobrze zdefiniowanych granicach. Ponieważ druzenoid powstaje jako następstwo zlewania się druz miękkich, często towarzyszy mu pseudożółtkowate odwarstwienie siatkówki zmysłowej (PVMD, *pseudo-vitelliform macular detachment*), na którego obszarze, z racji obecności podsiatkówkowych

złogów lipofuscyny, obecne są ogniska i obszary intensywnej hiperautofluorescencji (ryc. 2).

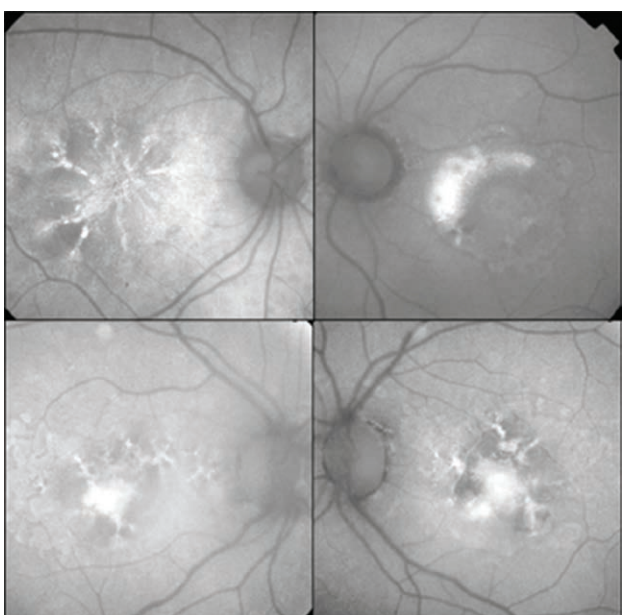
RYCINA 1

Zdjęcia kolorowe druzoidalnego PED. Widoczne żółtawo-kremowe policykliczne obszary, które graniczą z obecnymi na dnie oka druzami. Na ich tle obecne są ogniska hiperplazji RPE w postaci położonych centralnie cętkowanych i gwiazdzistych ciemnobrązowych zmian o różnym stopniu zaawansowania.



RYCINA 2

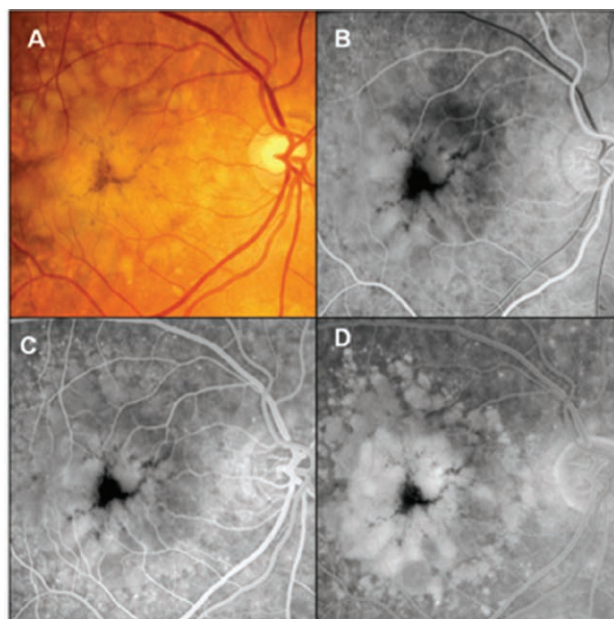
Zdjęcia FAF druzoidalnego PED. Na całym obszarze dPED widoczne ogniska i obszary intensywnej autofluorescencji w miejscu różnej wielkości ognisk hipertrofii RPE i materiału pseudożółtkowatego.



Druzoidalne PED w badaniu FA odpowiada obszarowi narastającej w czasie, delikatnej hiperfluorescencji związanej ze stopniowym wybarwianiem się przestrzeni pod RPE, bez cech przecieku. Późna hiperfluorescencja dPED jest zwykle nierównomierna i o mniejszej intensywności niż surowicze lub włóknisto-naczyniowe PED. Na jej tle często widzimy ogniska hipofluorescencji związane z obecnością zmian barwnikowych i skupisk materiału pseudożółtkowego (ryc. 3).

RYCINA 3

Zdjęcie kolorowe i zdjęcia FA druzoidalnego PED. Na zdjęciu kolorowym (A) obecny żółtawo-kremowy obszar dPED otoczony druzami. W fazie wypełnienia FA (B) widoczna delikatna, nierównomierna hiperfluorescencja w obszarze druzenoidu z zauważalną w centrum blokadą fluorescencji przez PVMD utrzymującą się przez cały czas badania. Faza obiegu (C) pokazuje narastającą w czasie delikatną hiperfluorescencję, której granice nie ulegają zmianie. W późnej fazie FA (D) widoczne dalsze wybarwianie dPED oraz otaczających druz (*pooling*).

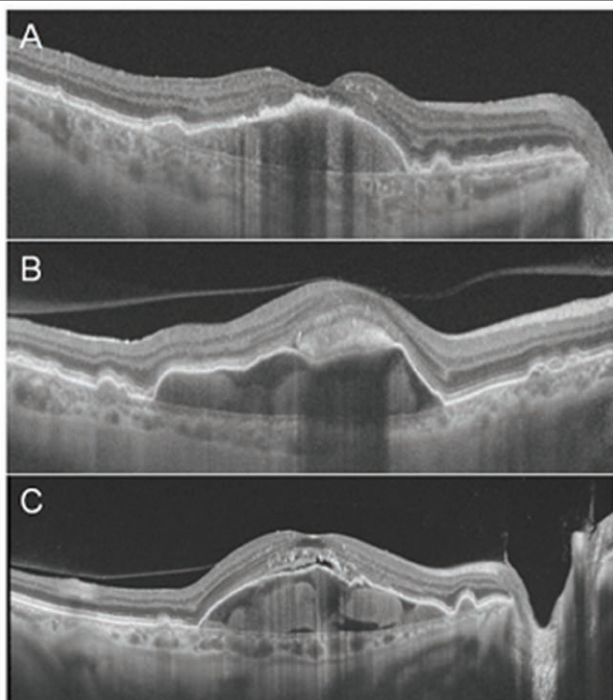


W badaniu SOCT typowy obraz druzenoidu to owalne, czasami policykliczne uniesienie RPE przez materiał o miernie podwyższonej, jednorodnej refleksyjności. W związku z tym, że dPED to efekt zlewania się druz, czasami materiał pod RPE nie jest homogeniczny, widzimy zarówno część hipo-, jak i hiperrefleksyjną. Ustalenie rozpoznania druzoidalnego PED wymaga, aby jego część hiperrefleksyjna przekraczała 50% [1]. Na powierzchni zmiany, zwłaszcza w jej centrum, obecne są często ogniska uszkodzenia lub hiperplazji RPE. Na elewacji dPED może być widoczny podsiatkówkowo materiał o podwyższonej refleksyjności odpowiadający

PVMD. Rozpad materiału pseudożółtkowatego prowadzi do pojawienia się podsiatkówkowej przestrzeni płynowej na elewacji dPED, której nie należy traktować jako objawu neowaskularyzacji naczyniówkowej (ryc. 4). Badanie angio-OCT w przypadku dPED ma niską wartość diagnostyczną ze względu na często obecną blokadę penetracji światła pod uniesiony RPE (ryc. 5).

RYCINA 4

B-skany SOCT druzoidalnego PED. Na skanie A pomiędzy uniesionym RPE a błoną Brucha widoczny materiał o jednorodnej gęstości typowy dla dPED. Na elewacji zmiany widoczne ognisko hiperplazji RPE w postaci jego pogrubienia o wzmożonej refleksyjności z blokadą penetracji światła. Skan B przedstawia dPED utworzony przez materiał o niejednorodnej refleksyjności, na którego elewacji widoczny jest podsiatkówkowo materiał o podwyższonej refleksyjności odpowiadający PVMD. Na skanie C na elewacji dPED widoczna niewielka podsiatkówkowa przestrzeń płynowa związana z rozpadem materiału pseudożółtkowatego. Uwagę zwraca obecny w tym obszarze zanik zewnętrznych segmentów fotoreceptorów.

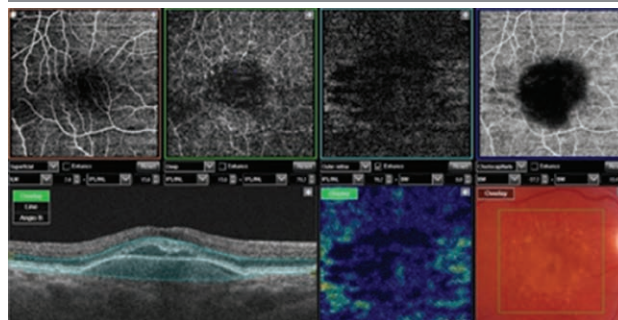


Surowicze PED

Surowicze PED ze względu na praktykę kliniczną, charakterystyczne cechy oraz odmienne postępowanie należy podzielić na sPED awaskularne występujące głównie w przebiegu suchej postaci AMD i CSCR oraz sPED waskularne występujące w przebiegu wysiękowej postaci AMD. Choć wymienione typy sPED różnią się znacznie pod wzglę-

RYCINA 5

Wynik badania angio-OCT druzoidalnego PED. Na poziomie choriokapilar (fioletowa ramka) widoczny ciemny obszar odpowiadający obszarowi dPED związany z blokadą penetracji światła pod RPE.



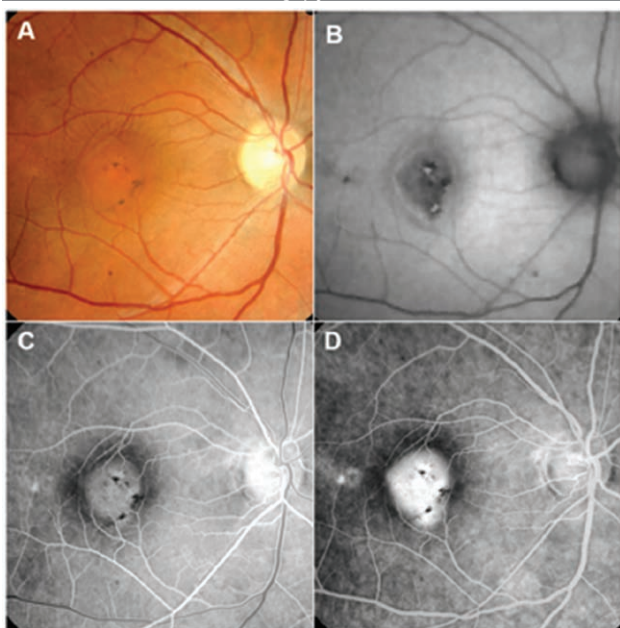
dem prognostycznym, objawy ich obecności mogą być podobne. Często sPED występuje jako zmiana bezobjawowa, czasami pacjenci zgłaszają skargi na niewyraźne widzenie, zniekształcenie obrazu, a gdy zajęty jest dołeczek – również metamorfopsje lub mikropsje. Należy również zwrócić uwagę na pojawiającą się nagle nadwzroczność, która indukowana jest uniesieniem siatkówki zmysłowej przez sPED.

SUROWICZE sPED W PRZEBIEGU CSCR

Awaskularne sPED w przebiegu CSCR występuje w 70–100% przypadków [1]. W postaci ostrej, gdy jest objawem dominującym, na dnie oka widoczne będzie jako ograniczona, gładka, żółto-kremowa zmiana w kształcie kopuły z obecnym delikatnym czerwono-pomarańczowym pierścieniem u jej podstawy, wynikającym z obecności płynu podsiatkówkowego (SRF, *subretinal fluid*). W badaniu FAF widzimy delikatny hiperautofluorescencyjny pierścień na obwodzie zmiany związany z obecnością SRF oraz ogniska hiper- i hipofluorescencji na jej elewacji. W badaniu FA, od fazy wypełnienia, widoczny jest owalny obszar delikatnej hiperfluorescencji o wyraźnych granicach. W trakcie trwania fazy obiegu ulega ona jednolitemu nasileniu, bez zmiany swoich pierwotnych granic. Na jej tle widoczne są czasami ogniska hipofluorescencji związane z blokadą fluorescencji przez barwnik i lipofuscynę (ryc. 6). W sytuacji gdy w postaci ostrej CSCR dominują objawy surowiczego odwarstwienia siatkówki zmysłowej, sPED jest z reguły niewielki i w badaniu oftalmoskopowym może być trudny do identyfikacji. Badanie FAF pokazuje obszar delikatnej hiperautofluorescencji o nieostrych granicach odpowiadający surowiczemu odwarstwieniu siatkówki zmysłowej. Na jego tle mogą być widoczne ogniska hipofluorescencji związane z uszkodzeniem RPE. W trakcie FA w obszarze sPED, od początku badania, widoczna będzie delikatna, równomierna hiperfluorescencja o względnie wyraźnych

RYCINA 6

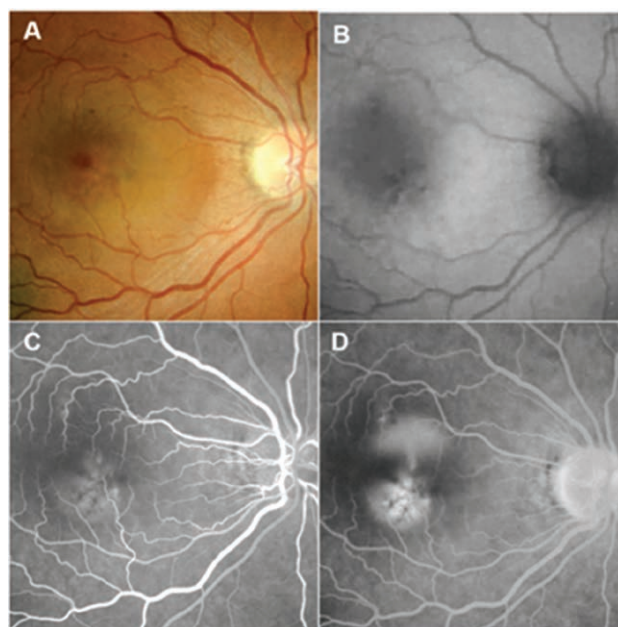
Zdjęcia kolorowe, FAF i FA w postaci ostrej CSCR z sPED jako objawem dominującym. Na zdjęciu kolorowym (A) w rzucie dołka widoczny żółto-kremowy obszar z delikatnymi zmianami barwnikowymi. W badaniu FAF (B) w obszarze zmiany obecna względna hipoautofluorescencja otoczona pierścieniem delikatnej hiperautofluorescencji z ogniskami hiper- i hipoautofluorescencji na ich tle. Od początku fazy wypełnienia FA (C) w obszarze sPED widoczna delikatna, równomierna hiperfluorescencja o wyraźnych granicach. Faza obiegu (D) pokazuje narastającą w czasie hiperfluorescencję, której granice nie ulegają zmianie.



granicach, której intensywność narasta w trakcie fazy obiegu. Na jej tle mogą być widoczne ogniska hipofluorescencji związane z blokadą fluorescencji przez barwnik. Obecne w postaci ostrej CSCR ognisko przecieku lokalizuje się zazwyczaj na krawędzi sPED. Jego fluorescencja nasila się w trakcie badania i pod koniec okresu obiegu dochodzi do pojawienia się mglistej, delikatnej hiperfluorescencji w całym obszarze odwarstwionej siatkówki zmysłowej (ryc. 7). W postaci przewlekłej CSCR, w badaniu oftalmoskopowym, zmiany na dnie oka przedstawiają się jako wieloogniskowe uszkodzenia nabłonka barwnikowego, a obecność sPED nie jest łatwa do identyfikacji. Często w obszarze odwarstwienia nabłonka barwnikowego obecne są ogniska hiperplazji RPE i złogi lipofuscyny jako wyraz przewlekłości procesu chorobowego. Wielu cennych informacji dostarcza badanie FAF ukazujące ogniska uszkodzenia RPE oraz miejsca, w których układał się SRF, tworząc tzw. szlaki grawitacyjne. Najczęściej zmiany te zlokalizowane są okołoplamkowo, okołotarczowo i w sąsiedztwie dużych arkad naczyniowych. W badaniu FA widzimy liczne ogniska nie-

RYCINA 7

Zdjęcia kolorowe, FAF i FA w postaci ostrej CSCR z odwarstwieniem siatkówki zmysłowej jako objawem dominującym. Na zdjęciu kolorowym (A) w obszarze plamki widoczny żółtawy, połyskujący obszar uniesionej siatkówki. W badaniu FAF (B) w obszarze odwarstwienia siatkówki zmysłowej obecna delikatna hiperautofluorescencja z ogniskami hiper- i hipoautofluorescencji na jej tle. Od początku fazy wypełnienia FA (C) w obszarze sPED widoczna delikatna hiperfluorescencja o względnie wyraźnych granicach. Faza obiegu (D) pokazuje narastającą w tym obszarze fluorescencję bez zmiany jej granic. Jednocześnie pojawia się i nasila ognisko przecieku na krawędzi sPED o typie „dymu z komina” z delikatną, mglistą, hiperfluorescencją w obszarze odwarstwionej siatkówki zmysłowej.

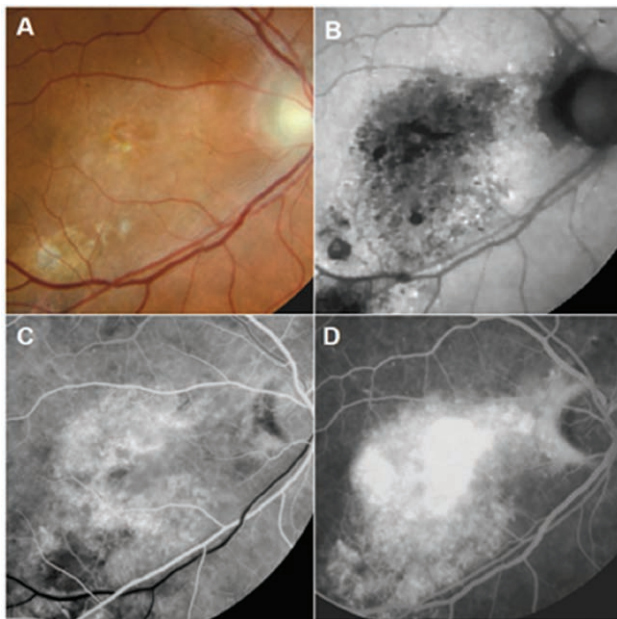


równomiernej hiperfluorescencji o typie ubytku okienkowego, pojawiające się już od fazy wypełnienia. W fazie obiegu na ich tle można zauważyć owalne obszary nasilającej się w czasie hiperfluorescencji odpowiadające sPED (ryc. 8).

W badaniu SOCT sPED w postaci ostrej CSCR widoczne jest jako strome, gładkie, hiporefleksyjne uniesienie RPE w kształcie kopuły, któremu towarzyszy SRF. W postaci przewlekłej CSCR sPED będzie widoczne jako płaskie, nieregularne uniesienie RPE o niskiej refleksyjności, z obecnością SRF, ogniskami uszkodzenia, zaniku RPE i zewnętrznych segmentów fotoreceptorów oraz bardzo rzadko, głównie u osób starszych, pseudotorbielami śródsiatkowymi (IRC, *intra-retinal cysts*). W obu przypadkach zawsze obserwowane jest pogrubienie i zaburzenie struktury naczyńki (pachychoroid) (ryc. 9). Badanie angio-OCT w przypadkach przewlekłej CSCR powinno być wykonane

RYCINA 8

Zdjęcia kolorowe, FAF i FA sPED w przewlekłej postaci CSCR. Na zdjęciu kolorowym (A) w obszarze plamki widoczne uszkodzenie i depigmentacja siatkówki bez możliwości identyfikacji sPED. W badaniu FAF (B) w całym tym obszarze widzimy ogniska hiper- i hipoautofluorescencji. Od początku FA (C) widoczny obszar nierównomiernej hiperfluorescencji. Na jej tle w fazie obiegu (D) widoczne obszary narastającej, intensywnej fluorescencji odpowiadające sPED.



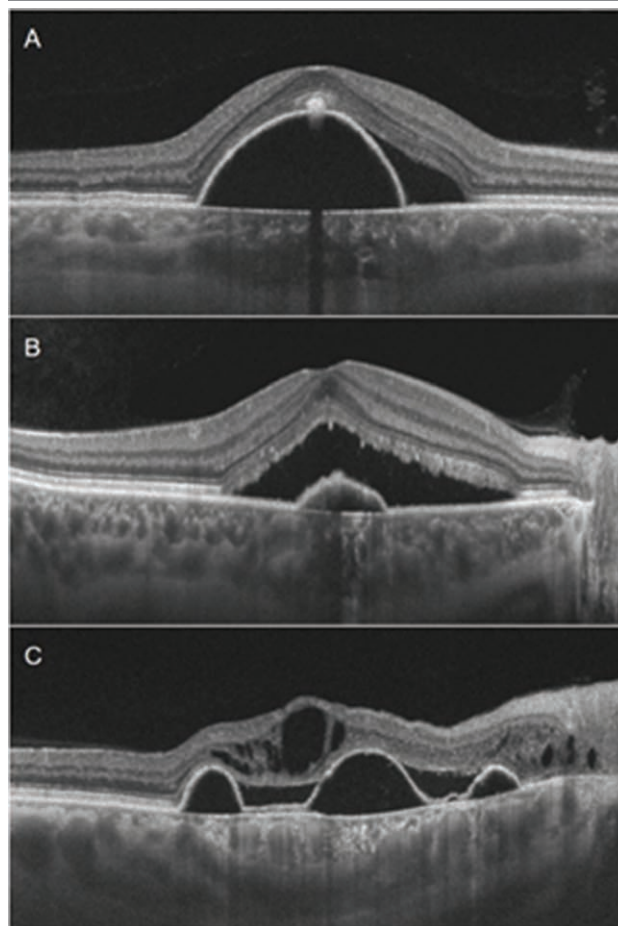
jako najlepsza metoda uwidocznienia CNV, jednak w diagnostyce sPED jest nieprzydatne ze względu na obecność blokady penetracji światła pod uniesiony RPE.

SUROWICZE PED W PRZEBIEGU SUCHEJ POSTACI AMD

Awaskularne sPED w suchej postaci AMD widoczne jest na dnie oka jako okrągły lub owalny obszar w kształcie kopuły, o wyraźnych granicach, koloru żółto-pomarańczowego. Na jego powierzchni zauważalne są często zmiany barwnikowe oraz PVMD, które występuje w 83% oczu z awaskularnym sPED w przebiegu AMD [1]. W związku z powyższym w badaniu FAF widzimy intensywną hiperautofluorescencję związaną z obecnością PVMD, ogniska blokady autofluorescencji przez barwnik. Na całym obszarze sPED obecna jest względna hipoautofluorescencja otoczona pierścieniem delikatnej hiperautofluorescencji. Jakość fluorescencji w badaniu FA jest podobna do tej występującej w przypadku sPED w CSCR. Od fazy wypełnienia obecny jest owalny obszar delikatnej hiperfluorescencji o wyraźnych granicach, która ulega jednolitemu nasileniu, bez zmiany swoich pierwotnych granic. Na jej tle widoczne są dużo częściej niż w CSCR ogniska hipo fluorescencji związane z blokadą fluorescencji przez barwnik i PVMD (ryc. 10).

RYCINA 9

B-skany SOCT sPED w przebiegu CSCR. Na skanie A (przypadek ryc. 6) widoczne wysokie, strome uniesienie RPE o niskiej refleksyjności z obecnością SRF oraz śladowa ilość materiału o wysokiej refleksyjności (PVMD) na elewacji zmiany. Skan B (przypadek ryc. 7) przedstawia niewielki sPED w postaci ostrej CSCR z charakterystycznym odwarstwieniem siatkówki zmysłowej w kształcie piramidy. Na skanie C (przypadek ryc. 8) obecne liczne sPED z SRF i IRCs oraz zanikiem zewnętrznych segmentów fotoreceptorów.

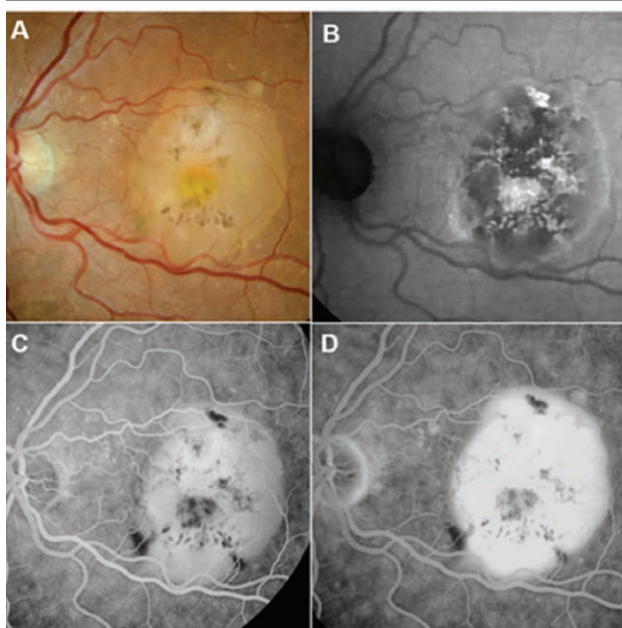


W badaniu SOCT awaskularne sPED w przebiegu AMD zostało zdefiniowane jako kopulaste uniesienie RPE, który stromo odrywa się od błony Brucha. W większości przypadków awaskularnych sPED związanych z AMD refleksyjność przestrzeni pod uniesionym RPE jest mieszana – składa się zarówno z części druzoidalnej (podwyższona refleksyjność), jak i surowiczej (niska refleksyjność). Za sPED uznajemy zmiany, w których hiporefleksyjny obszar pod uniesionym RPE zajmuje ponad 50% całkowitego obszaru zmiany. W przeciwnym przypadku mówimy o dPED [1, 11]. Ze względu na częste współistnienie PVMD, na elewacji sPED, pod siatkówką zmysłową będziemy obserwowali przestrzeń o różnym stopniu refleksyjności związaną z obecnością materiału depozytowego o różnym stopniu

gęstości. Czasami będzie to obszar o niskiej refleksyjności, o typie SRF, którego w tej lokalizacji nie należy interpretować jako cechy aktywności CNV (ryc. 11). W badaniu angio-OCT awaskularnego sPED w przebiegu AMD zobaczymy jedynie blokadę penetracji światła pod uniesiony RPE w postaci obszaru o niskiej refleksyjności na poziomie choriokapilar (ryc. 12). Przeprowadzone badania retrospektywne wykazały, że wśród pacjentów z AMD ze współistniejącym sPED zmiana awaskularna występowała jedynie u 4% z nich [2], a ryzyko rozwoju CNV w ciągu 2 lat wyniosło w tej grupie 24–34% [12, 13]. Ryzyko progresji do postaci wysiękowej AMD dotyczyło głównie pacjentów po 60. r.ż., z sPED o średnicy powyżej 1 DD z zajęciem dołeczka [12, 14]. Multimodalna diagnostyka obrazowa waskularnego PED zostanie omówiona w drugiej części artykułu.

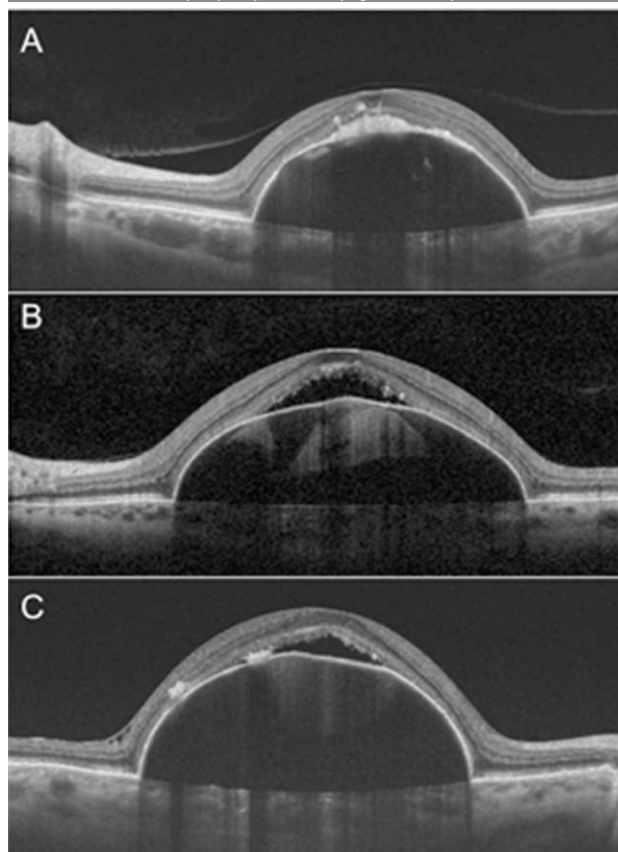
RYCINA 10

Zdjęcia kolorowe, FAF i FA awaskularnego sPED w przebiegu AMD. Na zdjęciu kolorowym (A) w rzucie dołka widoczny żółto-kremowy obszar z obecnymi zmianami barwnikowymi oraz PVMD w centrum. W badaniu FAF (B) w obszarze sPED obecna względna hipoa autofluorescencja otoczona pierścieniem delikatnej hiperautofluorescencji z ogniskami hiper- i hipoa autofluorescencji (barwnik i PVMD) na jej tle. Od początku fazy wypełnienia FA (C) w obszarze sPED widoczna delikatna, równomierna hiperfluorescencja o wyraźnych granicach z ogniskami blokady fluorescencji przez barwnik i PVMD. Faza obiegu (D) pokazuje narastającą w czasie hiperfluorescencję, której granice nie ulegają zmianie.



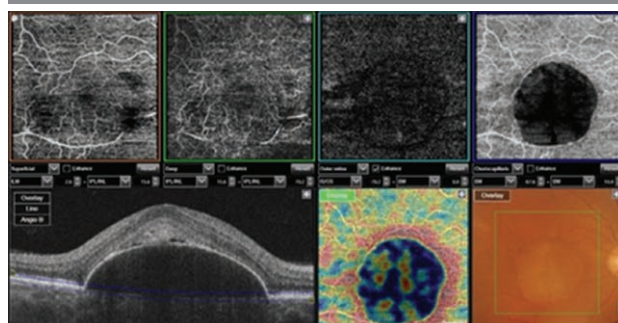
RYCINA 11

B-skany SOCT awaskularnego sPED w przebiegu AMD. Na skanie A widoczne wysokie, strome uniesienie RPE o niskiej refleksyjności z obecnością materiału o wysokiej refleksyjności (PVMD) na elewacji zmiany. Skan B przedstawia sPED o mieszanej refleksyjności, gdzie hiporefleksyjny obszar pod uniesionym RPE zajmuje ponad 50% całkowitego obszaru zmiany. Na elewacji PED obecny SRF oraz zanik zewnętrznych fragmentów fotoreceptorów. Skan C przedstawia sPED o podobnej charakterystyce z obecnym SRF oraz ogniskami hiperplazji RPE na jego elewacji.



RYCINA 12

Wynik badania angio-OCT awaskularnego sPED w przebiegu AMD. Na poziomie choriokapilar (fioletowa ramka) widoczny ciemny obszar odpowiadający obszarowi sPED związany z blokadą penetracji światła pod RPE.



Piśmiennictwo

1. Tan ACS, Simhaee D, Balaratnasingam C, et al. Perspective on the Nature and Frequency of Pigment Epithelial Detachments. *Am J Ophthalmol.* 2016; 172: 13-27.
2. Zayit-Soudry S, Moroz I, Loewenstein A. Retinal Pigment Epithelial Detachment. *Surv of Ophthalmol.* 2007; 52: 227-43.
3. Murphy RP, Yeo JH, Green WR, et al. Dehiscences of the pigment epithelium. *Trans Am Ophthalmol Soc.* 1985; 83: 63-81.
4. Verhoeff FH, Grossman HP. Pathogenesis of disciform degeneration of the macula. *Arch Ophthalmol.* 1937; 18: 561-85.
5. Mrejen S, Sarraf D, Mukkamala SK, et al. Multimodal imaging of pigment epithelial detachment: a guide to evaluation. *Retina.* 2013; 33: 1735-62.
6. Starita C, Hussain AA, Patmore A, et al. Localization of the site of major resistance to fluid transport in Bruch's membrane. *Invest Ophthalmol Vis Sci.* 1997; 38: 762-7.
7. Ciardell AP, Guyer DR, Spitznas M, et al. Central serous chorioretinopathy, in Ryan SJ (ed). *Retina* 2001; 68: 1153-81.
8. Spaide RF, Yannuzzi LA. Manifestations and pathophysiology of serous detachment of the retinal pigment epithelium and retina. In: Marmor MF, Wolfensberger TJ. *The Retinal Pigment Epithelium.* 1998; 439-55.
9. Bressler NM, Bressler SB, Fine SL. Age-related macular degeneration. *Surv Ophthalmol.* 1988; 32: 375-413.
10. Roquet W, Roudot-Thoraval F, Coscas G, et al. Clinical features of drusenoid pigment epithelial detachment in age related macular degeneration. *Br J Ophthalmol.* 2004; 88: 638-42.
11. Yannuzzi LA, Hope-Ross M, Slakter JS, et al. Analysis of vascularized pigment epithelial detachments using indocyanine green video-angiography. *Retina.* 1994; 14: 99-113.
12. Elman MJ, Fine SL, Murphy RP, et al. The natural history of serous retinal pigment epithelium detachment in patients with age-related macular degeneration. *Ophthalmology.* 1986; 93: 224-30.
13. Hartnett ME, Weiter JJ, Garsd A, et al. Classification of retinal pigment epithelial detachments associated with drusen. *Graefes Arch Clin Exp Ophthalmol.* 1992; 230: 11-9.
14. Shirakashi A. The natural history of serous retinal pigment epithelial detachment. *Nippon Ganka Gakkai Zasshi.* 1992; 96: 677-82.

ADRES DO KORESPONDENCJI

dr n. med. Jan Kucharczuk

Pracownia Chorób Siatkówki,
10. Wojskowy Szpital Kliniczny z Polikliniką SP ZOZ
85-681 Bydgoszcz, ul. Powstańców Warszawy 5
e-mail: jankucharczuk@wp.pl

ORCID:

Jan Kucharczuk – ID – orcid.org/0000-0001-8914-1798

Wkład autorów/Authors' contributions:

Wszyscy autorzy w równym stopniu przyczynili się do powstania artykułu.

Konflikt interesów/Conflict of interest:

Nie występuje.

Finansowanie/Financial support:

Nie występuje.

Etyka/Ethics:

Treści przedstawione w artykule są zgodne z zasadami Deklaracji Helsińskiej, dyrektywami EU oraz ujednoliconymi wymaganiami dla czasopism biomedycznych.