

# Choroby odzwierzęce w okulistyce.

## Część I – Toksoplazmозowe zapalenie siatkówki i naczyńiówki

*Zoonoses in ophthalmology. Part I – Toxoplasmic recurrent retinochoroiditis*

**Piotr Borkowski**

Prywatna praktyka lekarska Ewa i Piotr Borkowscy, s.c.



### NAJWAŻNIEJSZE

Rozpoznanie kliniczne toksoplazmozy należy potwierdzić odczynami serologicznymi. Najskuteczniejsza w leczeniu ostrego zapalenia siatkówki i naczyńiówki jest pyrimetamina z sulfonamidami (antyfolianty) wraz z antybiotykami.

### HIGHLIGHTS

The clinical diagnosis of toxoplasmosis should be confirmed by serological reactions. The most effective treatment for posterior retinochoroiditis is pyrimethamine with sulfonamides (antifolates) along with antibiotics.

### STRESZCZENIE

Inwazja *Toxoplasma gondii* jest prawdopodobnie najczęściej występującą parazytemią na świecie. Szacuje się, że może być nią zarażona nawet połowa populacji. Ten pasożyt jest oportunistą i rzadko powoduje objawy chorobowe, które są mało specyficzne, łagodne i szybko ustępujące, więc powszechnie się ignoruje istnienie tej choroby. Toksoplazmoza stanowi jednak najczęstszą przyczynę zapalenia tylnego odcinka oka w Polsce. Problem ten w naszym kraju szacunkowo może dotyczyć ok. 300 000 osób. Pomimo że specjaliści okuliści często widzą stare, nieczynne blizny toksoplazmозowe, to czynne ognisko toksoplazmозowe powoduje pewne trudności dotyczące rozpoznania i leczenia. Niniejszy artykuł opracowano w oparciu o najnowsze oraz stare, ale istotne, pozycje literatury i ma on pomóc specjalistom okulistom zrozumieć, diagnozować i leczyć tę chorobę.

**Słowa kluczowe:** *Toxoplasma gondii*, oczna toksoplazmoza, zapalenie siatkówki i naczyńiówki, antagoniści kwasu foliowego, wtórna profilaktyka, pyrimetamina, sulfadiazyna, kuracja, leczenie klindamycyną

### ABSTRACT

*Toxoplasma gondii* invasion is probably the most common parasitosis in the world. It is estimated that up to half of the world population can be infected with it. This parasite is an opportunist and rarely causes disease symptoms that are unspecific, mild and quickly disappearing, so the existence of this disease is widely ignored. However, in Poland toxoplasmosis is the most common cause of posterior segment inflammation and estimated to affect about 300,000 people. Although ophthalmologists often see old, inactive toxoplasmosis scars, an active toxoplasmic lesion can cause some difficulties in diagnosis and treatment. This article is based on the latest and relevant literature to help ophthalmologists understand, diagnose and treat this disease.

**Key words:** *Toxoplasma gondii*, ocular toxoplasmosis, retinochoroiditis, antifolates, secondary prophylaxis, pyrimethamine, sulfadiazine, therapy, clindamycin treatment

## EPIDEMIOLOGIA

Inwazja pierwotniakiem *Toxoplasma gondii* pretenduje do miana najczęściej występującego zarażenia pasożytniczego ludzi na świecie. Przyjmuje się, że dotyczy 30–50% populacji [1].

Cykl płciowy przebiega w jelicie kotowatych – gospodarzy ostatecznych, a namnażanie bezpłciowe u zwierząt ciepłokrwistych – żywicieli pośrednich. Ludzie, żywiele pośredni, najczęściej zarażają się, jedząc niepoddane wystarczającej obróbce cieplnej mięsa wcześniej zarażonych zwierząt (60–80% zarażeń), np. wędliny dojrzewające, lub pośrednio od kotów przez wydalone z kałem oocysty (17–20%), które spożywamy wraz z zanieczyszczonymi warzywami, wodą lub przez kontakt brudnych rąk z ustami [2]. Według ostatnich pełnych danych pochodzących z raportów ECDC (*European Centre for Disease Prevention and Control*) w Polsce w 2012 r. można było się spodziewać, że co piąta partia wołowiny i co dziesiąta wieprzowiny stanowiły potencjalne źródło zarażenia [3].

Pasożyt ten to oportunist, dlatego jest groźny tylko dla osób immunoniekompetyentnych, włączając w to płody z niedojrzałym układem odpornościowym. Objawy choroby rozwijają się tylko u mniej niż 20% immunokompetentnych zarażonych, z reguły pod postacią bardzo łagodnej szywej limfadenopatii i zespołu rzekomogrypowego trwających ok. 1–3 tygodni. Większość zarażonych ludzi, a nawet chorych, nie ma świadomości inwazji tym pasożytem. Toksoplazmoza jest przyczyną 17% zapaleń błony naczyniowej i najczęstszą (35%) zapaleń tylnego odcinka oka w Polsce i Europie [4]. Biorąc pod uwagę procent osób seropozytywnych w naszym kraju (ok. 40%) oraz procent osób seropozytywnych, u których rozwiną się w ciągu życia objawy zapalenia błony naczyniowej oka toksoplazmowej etiologii (1,5–3% w Europie i USA), szacuje się, że problem ten może dotyczyć ok. 200–450 tys. osób w Polsce [1]. Jednak większość specjalistów okulistów nieczęsto ma do czynienia z czynnym zapaleniem i posiada niewielkie doświadczenie w jego rozpoznaniu i leczeniu.

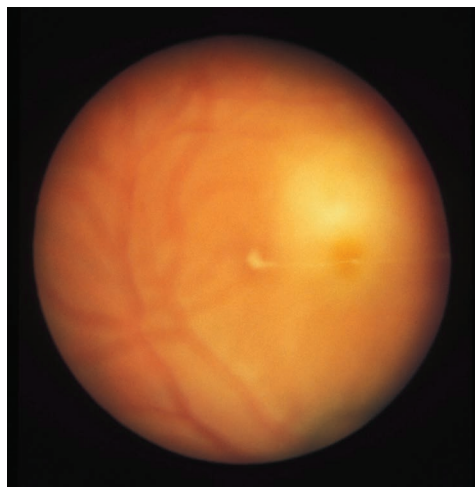
## PATOLOGIA, PRZEBIEG KLINICZNY

Toksoplazmowe zapalenie siatkówki rozwinię się w ciągu życia u niemalże 80% osób z wrodzoną postacią choroby i u ok. 1,5–3% – z postacią nabytą w życiu dorosłym [5]. Zapalenie, nawet gdy rozwinię się pierwszy raz w życiu pacjenta, prawie zawsze jest odległe w czasie od pierwotnego zarażenia i stanowi lokalną reaktywację uśpionych form, czyli bradyzoitów znajdujących się w cystach tkankowych. Cysty te tworzą się wkrótce po inwazji pasożyta. Reaktywacja nie zależy od zwiększenia aktywności pasożyta, lecz tylko od osłabienia sił odporności gospodarza. Stąd częściej do reaktywacji dochodzi przy osłabieniu organizmu spowodowanym np. długotrwałym niedożywieniem, prze-

pracowaniem, zmęczeniem, w czasie ciąży, podczas długotrwałego stresu, po innych chorobach i operacjach, w tym także ocznych [6]. Niewykluczone, że także po wyziębieniu lub w czasie natężonych upałów. Sytuacja ta jest analogiczna do tych w nawrotowej opryszczce lub ospie wietrznej i półpaścu. Toksoplazmoza u osób immunokompetentnych przebiega jako pojedyncze, ogniskowe zapalenie siatkówki i naczyńówki. Pasożyt ma szczególne powinowactwo do tkanki nerwowej, dlatego zapalenia w oku zawsze zaczynają się w siatkówce, bo tam są ulokowane cysty tkankowe. Dopiero wtórnie zapalenie wywołuje odczyn w błonie naczyniowej, z reguły silny, z dużym wysiękiem w szklistce, powodujący martwicę siatkówki i ostatecznie powstanie zanikowej blizny. Czynne ognisko zwykle jest owalne, o nieostrych granicach zewnętrznych, przykryte gęstym, puszystym wysiękiem uniemożliwiającym jego dokładne zobaczenie – stąd angielskie określenie *headlight in the fog* (reflektor we mgle) (ryc. 1).

### RYCINA 1

Zapalenie – po raz pierwszy w tym oku (bez starych blizn), z dużym wysiękiem w szklistce (*headlights in the fog*).

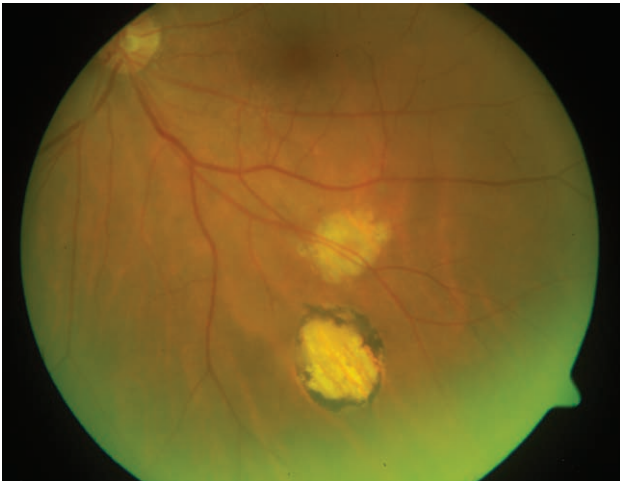

Z czasem w bliznie (nie we wszystkich), albo brzeźnie, albo centralnie, odkłada się ciemny barwnik, dlatego często można domniemywać, która z blizn jest starsza, a która powstała niedawno (ryc. 2). Często blizny te zlewają się, dając policykliczny kształt. Pojedyncze zapalenie jest samoograniczające się, nawet nieleczone z reguły wygasa w ciągu ok. 6–8 tygodni. Choroba jednak ma tendencję do powtarzających się reaktywacji (ryc. 3), a każdy kolejny jej nawrót pozostawia nieodwracalne zmiany, które kumulując się, mogą powodować w konsekwencji ślepotę. Usytuowanie powstającego ogniska zapalnego ma decydujące znaczenie dla konsekwencji; nawet drobne zapalenie w plamce, na tarczy czy w pęczku może pozbawić widzenia centralnego, a duże, zlokalizowane obwodowo da tylko niewielki uby-

tek w polu widzenia niezauważalny przez chorego. Jednak nawet tych obwodowo położonych ognisk nie należy lekceważyć, gdyż nasilony wysięk w szklistce może powodować powstanie mętów, błon pozapalnych, nasiatkówkowych lub wtórną jaskrę o różnym stopniu zaawansowania. Udokumentowano, że prawdopodobieństwo kolejnego nawrotu po poprzednim zachowuje się jak funkcja wykładnicza; największe jest wkrótce po zakończeniu aktualnego (może to wyglądać jak niedoleczony rzut choroby, który się tli lub wybucha z nową siłą) i stopniowo maleje wraz z okresem wolnym od zapalenia. Kolejne ogniska zapalne najczęściej lokują się przy granicy starych blizn, nie tak często – nieco dalej (satelitarnie), jeszcze rzadziej – daleko, a najrzadziej w drugim oku [4] (ryc. 4).

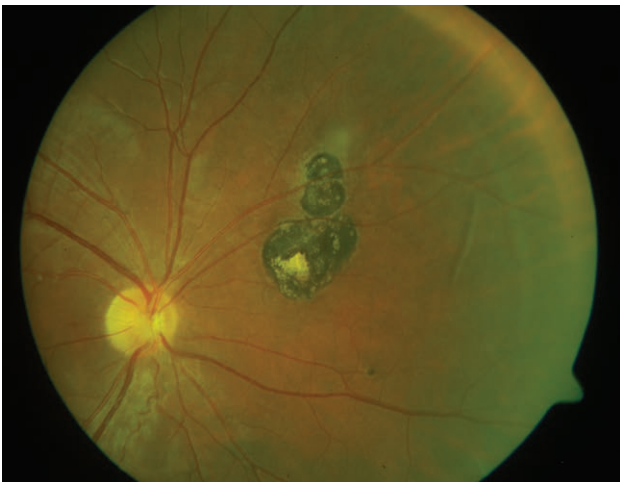RYCINA 2

Nieczynne blizny – starsza i niedawno wygojona.



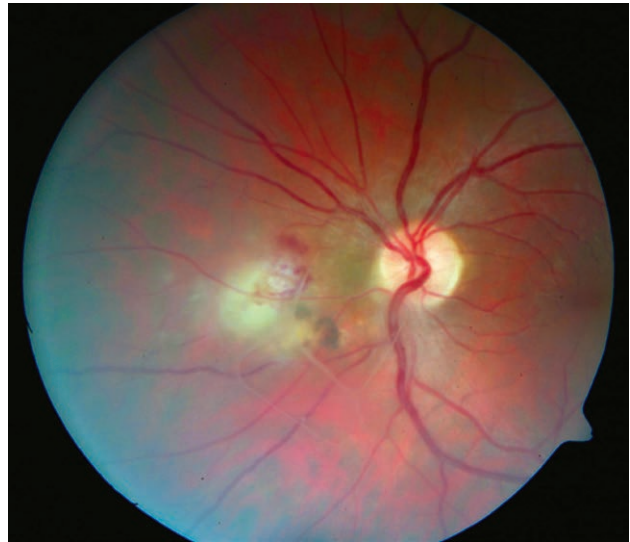RYCINA 3

Drobna reaktywacja przy brzegu najwyższej położonej blizny.



RYCINA 4

Reaktywacja przy obecności dwu starych, drobnych blizn, obecne powikłanie w formie drobnych wybroczyn. Męty w szklistce.



ROZPOZNANIE

Rozpoznanie toksoplazmозowego nawracającego zapalenia siatkówki i naczyńówki jest kliniczne i opiera się na wywiadzie, obrazie zmian, przebiegu choroby i reakcji na leczenie. Ludzie po pierwotnym zarażeniu tym pasożytem do końca życia mają obecne w tkankach (w tym w niezmięnionej siatkówce) cysty tkankowe. Nie jest możliwa eradykacja. To bradyzoity ułożone w cystach tkankowych są odpowiedzialne za reaktywacje ocznej toksoplazmozy i za obecność przeciwciał w surowicy do końca życia osoby zarażonej. Zatem odczyny serologiczne zawsze powinny potwierdzać przebyte zarażenie tym pasożytem, a ujemne – wykluczać taką etiologię.

W typowych przypadkach i przy obecności starych blizn (czyli kiedy jest to kolejny rzut choroby w oku) kliniczne rozpoznanie tej etiologii nie sprawia trudności i odczyny serologiczne są tylko badaniem dodatkowym, które ostatecznie potwierdza wcześniej ustaloną etiologię. Jednak, tak jak i w każdej chorobie, istnieje pewien odsetek przypadków przebiegających nietypowo. Wtedy przywiązujemy znacznie większe znaczenie do badań serologicznych, z reguły jednocześnie wykonując nie tylko te w kierunku toksoplazmozy, ale i te w kierunku innych zakaźnych patogenów. Oczekiwanie na potwierdzenie etiologii odczynami serologicznymi nie powinno być przyczyną opóźnień we włączeniu leczenia. Nie udokumentowano, aby u osób z reaktywacją zapalenia w siatkówce dochodziło do wzrostu miana przeciwciał w surowicy. Prawdopodobnie dlatego, że zapalenie ma miejsce we wnętrzu gałki, które jest oddzielone barierą krew–oko, początkowo podczas zapalenia jeszcze szczelną, później wskutek działania mediatorów reakcji zapalnej ulega ona rozszczelnieniu. Zmieniona za-

palnie siatkówka to poza tym minimalna objętość tkanki. Wzrost miana przeciwciał można zaobserwować wyłącznie, porównując ich poziom w surowicy z poziomem ze szklistki lub komory przedniej – tzw. współczynnika Goldmanna-Witmera. Przeciwciała skierowane przeciw *T. gondii* nie odgrywają roli w zwalczaniu tego patogenu, odpowiedzialna za to jest odpowiedź komórkowa limfocytów T [7]. Będąc w użyciu testy serologiczne do oznaczania przeciwciał w kierunku toksoplazmozy mają porównywalną i bardzo wysoką specyficzność (brak wyników fałszywie dodatnich), ale różną czułość (spotykane wyniki fałszywie ujemne). Uważa się, że najwyższą czułość ma test Sabina-Feldmana (*Sabin-Feldman dye test*), ale jest wykonywany tylko „domowym sposobem” (*in-house made*), trudny do prawidłowego wykonania i obecnie używany tylko w laboratoriach naukowych lub w celu porównania z pozostałymi, szczególnie nowo opracowywanymi testami. Uważa się go za wzorcowy. Stosowane powszechnie w Polsce testy wykorzystują pomiar różnymi technikami (np. enzymoimmunofluorescencją lub elektrochemiluminescencją), mają różne zakresy referencyjne, ale wyniki podają w jednostkach międzynarodowych/ml – sugeruje to możliwość ich porównywania, co nie jest prawdą. Spotykamy się w praktyce z tym, że badania surowicy jednego pacjenta wykonywane w odstępach zaledwie kilku dni dają pozornie sprzeczne wyniki, gdyż były przeprowadzone różnymi testami. Wyniki powtarzane jednym rodzajem testu z biegiem lat ulegają obniżeniu, a nawet serokonwersji do negatywnych, jeśli jest to mniej czuły test.

Spośród dostępnych u nas testów najwyższą czułością charakteryzuje się system COBAS (Roche Diagnostics GmbH), mniej czuły jest Vidas (BioMérieux), a Architect (Abbott Diagnostic Division) ma najniższą czułość. Powoduje to, że u pacjentów, którzy kiedykolwiek mieli dodatnie odczyty w kierunku toksoplazmozy w surowicy, tych badań nie należy powtarzać. Jednak przy ujemnych wynikach uzyskanych mniej czułym testem ich powtórzenie czulszym może dać wynik pozytywny. Odczyty serologiczne to tylko możliwość takiej etiologii lub jej wykluczenie.

W przypadkach, w których postawienie rozpoznania klinicznego jest niemożliwe, jedynym pewnym badaniem dodatkowym potwierdzającym toksoplazmozową etiologię powinno być badanie ze szklistki; albo poziomu przeciwciał w surowicy i szklistce (współczynnik Goldmanna-Witmera), albo – najlepiej – poszukiwanie materiału genetycznego w bioptacie ze szklistki metodą PCR [8].

## LECZENIE

Leczenie choroby ze względów etycznych i praktycznych nie zostało do tej pory ustalone na podstawie badań klinicznych obejmujących duże populacje z użyciem ślepej próby i placebo [9, 10]. Jednak, jak wykazano w badaniach

ankietowych, niemal wszyscy okuliści zajmujący się tą jednostką chorobową zgodnie uznają za najbardziej skuteczne pyrimetaminę i sulfonamidy, najczęściej sulfadiazynę, podawane łącznie i nazywane antyfoliantami ze względu na podobny mechanizm działania polegający na blokowaniu dwu różnych enzymów syntetyzujących kwas foliowy u pierwotniaków [11]. Blokowanie dwu zależnych od siebie etapów syntezy powoduje nawzajem synergistyczne działanie tych leków. Niestety pyrimetamina, sulfadiazyna, sulfadoksyna i preparaty złożone obu substancji nie są zarejestrowane w Polsce i są dostępne tylko na zasadzie importu docelowego lub sprowadza się je indywidualnie z zagranicy na tzw. receptę transgraniczną. Do niedawna najczęściej z Niemiec, natomiast od stycznia 2019 r. sulfadiazyna straciła też rejestrację w Niemczech i Holandii, więc indywidualnie najlepiej sprowadzać ją z Francji lub Hiszpanii.

Podobne, blokujące syntezę kwasu foliowego, ale słabsze działanie ma trimetoprym/sulfametoksazol. Jest on tani i ogólnodostępny.

Pomimo braku u ludzi enzymów syntetyzujących kwas foliowy leczenie antyfoliantami może powodować niedobór tej witaminy, gdyż znaczna jej część jest syntetyzowana przez naszą florę jelitową. Niedobór objawia się hamowaniem podziału komórek, najszybciej jako supresja szpiku, która objawia się małopłytkowością. Aby temu zapobiec, powszechnie stosuje się suplementację kwasem folinowym (nie foliowym!). Takie leczenie jest też aktualnie rekomendowane w tej chorobie przez amerykańskie Centrum Kontroli i Prewencji Chorób (CDC, *Centers for Disease Control and Prevention*) [12]. Jednak udokumentowano też, że suplementacja kwasem folinowym zmniejsza skuteczność podawanych leków tak, iż należy stosować je w większych dawkach, co wtórnie może powodować zwiększenie innych niż małopłytkowość działań niepożądanych [13–15].

Poza tym często stosowane są antybiotyki o skuteczności przeciwprzewrotniczej: spiramycyna, azytromycyna i klindamycyna, oraz atowakwon niebędący antybiotykiem [16–20]. Ponadto stosuje się glikokortykosteroidy, jednak nie jako monoterapię gdyż mogą powodować zwiększone namnożenie pasożytów i prawdopodobnie sprzyjają nawrotom, tylko łącznie z lekami przeciw pasożytniczymi, najlepiej nawet z krótkim opóźnieniem [12]. Zakończenie ich podawania uzależniamy od wysięku w szklistce monitorowanego okresowym wziernikowaniem. Osłonowo do glikokortykosteroidów podajemy blokery receptora H<sub>2</sub> lub antagonistów pompy protonowej. Aby przeciwdziałać niepożądanym skutkom antybiotykoterapii, zalecamy jednocześnie podawanie probiotyków. Należy uważać na biegunki podczas stosowania klindamycyny, gdyż mogą być spowodowane *Clostridium difficile* (trzeba natychmiast odstawić klindamycynę!).

Drugim najważniejszym z celów jest zmniejszenie częstości nawrotów. Stosuje się tzw. wtórną profilaktykę nawro-

tu. Polega ona na podawaniu małych dawek antyfoliantów w długim okresie: najczęściej znajduje tu zastosowanie trimetoprym/sulfametoksazol podawany co drugi dzień do roku lub pyrimetamina z sulfadiazyną podawane 2 razy w tygodniu w dawce 25/500 mg do 6 miesięcy [21]. Wtórna profilaktyka zastosowana u osób, które ostatni rzut choroby miały w odległym czasie, powoduje, że do reaktywacji nie dochodzi w okresie podawania leku, ale wkrótce po jego zaprzestaniu prawdopodobieństwo w grupach osób stosujących i niestosujących wtórnej profilaktyki się wyrównuje [22]. Jednak zastosowana wkrótce po zakończeniu leczenia podstawowego, kiedy prawdopodobieństwo nawrotu jest największe, zmienia korzystnie odsetek nawrotów na dłużej, efekt ten trwa do ok. 3 lat [23, 24].

Podczas leczenia antyfoliantami należy monitorować poziom płytek, leukocytów, aktywność transaminaz, a w przypadku trimetoprymu/sulfametoksazolu również kreatyniny. W czasie leczenia zasadniczego (intensywnego, do wygaśnięcia ogniska zapalnego) nawet co tydzień, w przypadku leczenia przewlekłego (wtórnej profilaktyki) wystarczy co miesiąc. Obniżenie liczby płytek wskazuje na zbyt dużą dawkę antyfoliantów – należy wówczas przerwać ich podawanie na krótko, w skrajnych przypadkach – podać kwas folinowy lub foliowy. Ale po powrocie liczby płytek do normy, można kontynuować leczenie w zmniejszonych dawkach. Pozostałe nieprawidłowe badania, jak też uczulenie skórne lub inne działania niepożądane, np. bóle brzucha, powinny skłonić lekarza do zrewidowania zastosowanego leczenia. Najczęściej za działania niepożądane jest odpowiedzialny sulfonamid, rzadziej antybiotyki i glikokortykosteroidy, najrzadziej – pyrimetamina. Często wykluczenie sulfonamidu wystarcza, aby te działania ustąpiły [20, 24].

W piśmiennictwie można znaleźć publikacje odnoszące się do skuteczności leczenia antybiotykami – wyniki są podobne do klasycznego leczenia, ale terapia obciążona jest mniejszymi działaniami niepożądanymi (można np. takie leczenie stosować w ciąży). Jest ono znacznie tańsze i pewniejsze w przypadku osób o niepewnym *compliance* [25–27]. U nas dodatkowym argumentem jest zastosowanie leków łatwo dostępnych, a nie długo sprowadzanych w ramach importu docelowego.

### Piśmiennictwo

1. Flegr J, Prandota J, Sovickova M, et al. Toxoplasmosis – a global threat. Correlation of latent toxoplasmosis with specific disease burden in a set of 88 countries. *PLoS One*. 2014; 9(3): e90203.
2. Sroka J, Wójcik-Fatla A, Dutkiewicz J. Occurrence of *Toxoplasma gondii* in water from wells located on farms. *AAEM* 2006; 13: 169-75.
3. European Food Safety Authority. The European Union Summary Report on Trends and Sources of Zoonoses, Zoonotic Agents and Food-borne Outbreaks in 2012. *EFSA Journal*. 2014; 12(2): 3547: 209-17.
4. Brydak-Godowska J, Moskal K, Borkowski PK, et al. A Retrospective Observational Study of Uveitis in a Single Center in Poland with a Review of Findings in Europe. *Med Sci Monit*. 2018; 24: 8734-49.
5. Holland GN. Ocular toxoplasmosis: a global reassessment. Part I. Epidemiology and course of disease. *Am J Ophthalmol*. 2003; 136: 973-88.
6. Brydak-Godowska J, Borkowski PK, Rabczenko D, et al. Do pregnancy, postpartum period and lactation predispose to recurrent toxoplasmic retinochoroiditis? *Med Sci Monit*. 2015; 21: 582-4.

### PODSUMOWANIE

*Toxoplasma gondii* jest powszechnie występującym pasożytem, zarażenie nim to najczęściej spotykana inwazja na świecie, ale chorują nieliczni, zwykle w sposób bardzo łagodny, dlatego większość nie ma świadomości zarażenia. Po pierwotnej inwazji pasożyt w formie uśpionej pozostaje do końca życia żywiciela w jego organizmie, odczyn serologiczne też utrzymują się do końca życia. Toksoplazmoza oczna jest najczęściej spotykanym zapaleniem tylnego odcinka błony naczyniowej. Choroba, gdy raz dotknie oka, ma nawracająco-remisyjny charakter. Kolejne nawroty pozostawiają kolejne blizny zanikowe siatkówki, co prowadzi do ślepoty. W przypadkach typowych rozpoznanie jest łatwe, ale powinno być potwierdzone odczynami serologicznymi, wystarczy to zrobić raz w życiu. W nietypowych przypadkach oczekujemy od badań serologicznych więcej, ale tak naprawdę tylko badania inwazyjne z pobraniem szklistki są nam w stanie jednoznacznie odpowiedzieć, czy taka jest etiologia danego zapalenia.

Pierwszym celem leczenia jest jak najszybsze wygaśnięcie aktualnego rzutu zapalenia i zapobieżenie powikłaniom – warto, aby leki przeciwpasożytnicze były włączone możliwie szybko, jeszcze przed glikokortykosteroidami. Ostatnio coraz śmielej stosowane jest podawanie preparatów doszkliskowo. Drugim celem jest zmniejszenie częstości nawrotów. U nieleczonych chorych prawdopodobieństwo kolejnego nawrotu jest największe wkrótce po zakończeniu poprzedniego rzutu choroby i maleje wraz z czasem. Jeśli w tym newralgicznym okresie zastosujemy niewielkie dawki leków przeciwpasożytniczych, to zmienimy korzystnie naturalną krzywą prawdopodobieństwa nawrotów. Takie podawanie leków to profilaktyka, ale wtórna. W przypadku ocznej toksoplazmozy jej zastosowanie wyklucza nawroty podczas podawania leków i zmniejsza prawdopodobieństwo reaktywacji na ok. 3 lat.

Osobiście jestem zwolennikiem jak najszybciej podjętego jak najbardziej intensywnego, agresywnego i krótkotrwałego leczenia zasadniczego, zakończonego długostrwałą wtórną profilaktyką [23, 24].

7. Denkers EY, Gazzinelli RT. Regulation and function of T-cell-mediated immunity during *Toxoplasma gondii* infection. *Clin Microbiol Rev.* 1998; 11: 569-88.
8. Fekkar A, Bodaghi B, Touafek F, et al. Comparison of Immunoblotting, calculation of the Goldmann-Witmer coefficient and real time PCR using aqueous humor samples for diagnosis of ocular toxoplasmosis. *J Clin Microbiol.* 2008; 46: 1965-7.
9. Gilbert RE, See SE, Jones LV, et al. Antibiotics versus control for toxoplasma retinochoroiditis. *Cochrane Database Syst Rev.* 2002; (1): CD002218.
10. Harrell M, Carvounis PE. Current Treatment of *Toxoplasma* Retinochoroiditis: An Evidence-Based Review. *J Ophthalmol.* 2014; 2014: 273506.
11. Holland GN, Lewis KG. An update on current practices in the management of ocular toxoplasmosis. *Am J Ophthalmol.* 2002; 134:102-14.
12. [online: [https://www.cdc.gov/parasites/toxoplasmosis/health\\_professionals/index.html](https://www.cdc.gov/parasites/toxoplasmosis/health_professionals/index.html)]. Dostęp: 20.11.2019.
13. Carter JY, Loolpapit MP, Lema OE, et al. Reduction of the efficacy of antifolate antimalarial therapy by folic acid supplementation. *Am J Trop Med Hyg.* 2005; 73(1): 166-70.
14. Nzila A. Impact of folate supplementation on the efficacy of sulfadoxine/pyrimethamine in preventing malaria in pregnancy: the potential of 5-methyl-tetrahydrofolate. *J Antimicrob Chemother.* 2014; 69(2): 323-30.
15. Borkowski PK, Brydak-Godowska J, Basiak W, et al. Adverse reactions in antifolate treated toxoplasmic retinochoroiditis. *Adv Exp Med Biol.* 2018; 1108: 37-48.
16. Holland GN. Ocular toxoplasmosis: a global reassessment. Part II. Disease manifestations and management. *Am J Ophthalmol.* 2004; 137(1): 1-17.
17. Dunay IR, Gajurel K, Dhakal R, et al. Treatment of toxoplasmosis: historical perspective, animal models and current clinical practice. *Clin Microbiol Rev.* 2018; 31: e0057-17.
18. Derouin F, Almadany F, Chau F, et al. Synergistic activity of azithromycin and pyrimethamine or sulfadiazine in acute experimental toxoplasmosis. *Antimicrob Agents Chemother.* 1992; 36(5): 997-1001.
19. Butler NJ, Furtado JM, Winthrop KL, et al. Ocular toxoplasmosis II: clinical features, pathology and management. *Clin Experiment Ophthalmol.* 2013; 41: 95-108. DOI: 10.1111/j.1442-9071.2012.02838.x.
20. Bosch-Driessen LH, Verbraak FD, Suttrop-Schulten MS, et al. A prospective, randomized trial of pyrimethamine and azithromycin vs pyrimethamine and sulfadiazine for the treatment of ocular toxoplasmosis. *Am J Ophthalmol.* 2002; 134(1): 34-40.
21. Silveira C, Belfort R Jr, Muccioli C, et al. The effect of long-term intermittent trimethoprim-sulfametoksazole treatment on recurrences of toxoplasmic retinochoroiditis. *Am J Ophthalmol.* 2002; 134: 41-6.
22. Silveira C, Muccioli C, Nussenblatt R, et al. The effect of long-term intermittent trimethoprim-sulfametoksazole treatment on recurrences of toxoplasmic retinochoroiditis: 10 years of follow-up. *Ocul Immunol Inflamm.* 2015; 23: 246-7.
23. Fernandes Felix JP, Cavalcanti Lira RP, Cosimo AB, et al. Trimethoprim-sulfamethoxazole versus placebo in reducing the risk of toxoplasmic retinochoroiditis recurrences: a three-year follow-up. *Am J Ophthalmol.* 2016; 170: 176-82.
24. Borkowski PK, Brydak-Godowska J, Basiak W, et al. The impact of short-term, intensive antifolate treatment (with pyrimethamine and sulfadoxine) and antibiotics followed by long-term, secondary antifolate prophylaxis on rate of toxoplasmic retinochoroiditis recurrence. *PLoS Negl Trop Dis.* 2015; 10: e0004892.
25. Souza CE, Nascimento H, Lima A, et al. Intravitreal injection of sulfamethoxazole and trimethoprim associated with dexamethasone as an alternative therapy for ocular toxoplasmosis. *Ocul Immunol Inflamm.* 2017; 7: 1041-4.
26. Soheilian M, Ramezani A, Azimzadeh A, et al. Randomized trial of intravitreal clindamycin and dexamethasone versus pyrimethamine, sulfadiazine, and prednisolone in treatment of ocular toxoplasmosis. *Ophthalmology.* 2011; 118: 134-41.
27. Martinez CE, Zhang D, Conway MD, et al. Successful management of ocular toxoplasmosis during pregnancy using combined intraocular clindamycin and dexamethasone with systemic sulfadiazine. *Int Ophthalmol.* 1998; 22: 85-8.

**ADRES DO KORESPONDENCJI****dr n. med. Piotr Borkowski**

Prywatna praktyka lekarska Ewa i Piotr Borkowscy, s.c.

05-806 Pęcice Małe, ul. Dzika 5A

tel. (+48) 502-333-689

[www.drBorkowski.pl](http://www.drBorkowski.pl)**ORCID:** Piotr Borkowski – ID – [orcid.org/0000-0001-9596-9700](https://orcid.org/0000-0001-9596-9700)

Konflikt interesów/Conflict of interest:

Nie występuje.

Finansowanie/Financial support:

Nie występuje.

Etyka/Ethics:

Treści przedstawione w artykule są zgodne z zasadami Deklaracji Helsińskiej, dyrektywami EU oraz ujednoliconymi wymaganiami dla czasopism biomedycznych.