

Zastosowanie trójwymiarowej wizualizacji podczas chirurgii przedniego odcinka oka

The utility of three-dimensional visualization during anterior segment surgery

**Dominika Nowakowska¹, Tomasz Chorągiewicz¹, Dariusz Haszcz¹,
Mario D. Toro², Rashed Mustafa Nazzal³, Katarzyna Nowomiejska^{1,4},
Robert Rejdak^{1,5,6}**

¹Klinika Okulistyki Ogólnej, Uniwersytet Medyczny w Lublinie

²Department of Ophthalmology, University of Catania, Catania, Italy

³Shami Eye Center, Amman, Jordan

⁴Institute for Ophthalmic Research, University Eye Hospital, Tuebingen, Germany

⁵Instytut Medycyny Doświadczalnej i Klinicznej im. Mirosława Mossakowskiego, Polska Akademia Nauk w Warszawie

⁶European School for Advanced Studies in Ophthalmology (ESASO), Lugano, Switzerland



NAJWAŻNIEJSZE

Technika 3D pozwala uzyskać ostry obraz przedniego odcinka oka, w którym wszystkie szczegóły są jednocześnie wyraźne przy bardzo dobrym poczuciu głębi. Dzięki temu skomplikowane zabiegi usuwania ciał obcych wewnątrzgałkowych i zaćmy pourazowej mogą być wykonane bezpiecznie i skutecznie.

HIGHLIGHTS

3D technology allows obtaining sharp images of the anterior segment of the eye, in which all the details are simultaneously clear with a very good sense of depth. Therefore, complicated procedures of removing intraocular foreign bodies and post-traumatic cataracts can be performed safely and effectively.

STRESZCZENIE

Technika *heads-up surgery* staje się coraz bardziej powszechna i akceptowana. Pozwala ona wyeliminować ograniczenia narzucane przez stosowanie standardowego mikroskopu operacyjnego oraz minimalizuje zmęczenie, gdyż umożliwia operowanie w znacznie bardziej naturalnej i fizjologicznej pozycji ciała. Jednocześnie zaś nie wpływa negatywnie na jakość obrazu ani na technikę operacyjną. Znajduje coraz szersze zastosowanie nie tylko w chirurgii siatkówki i ciała szklanego, ale również przedniego odcinka oka. Wstępne obserwacje wyników chirurgicznego leczenia: zaćmy, stanów pourazowych, zezów oraz keratopatii pęcherzowej, z zastosowaniem techniki trójwymiarowej wizualizacji potwierdzają, że profil bezpieczeństwa zabiegu jest porównywalny z metodami konwencjonalnymi. Obrazowanie 3D wyróżnia się zaś walorami edukacyjnymi oraz możliwością wykonania zabiegu w trybie *light-out surgery*.

Słowa kluczowe: *heads-up surgery*, trójwymiarowy system wizualizacji, zaćma, ciało obce wewnątrzgałkowe, uraz, przeszczep rogówki, zez, *light-out surgery*

ABSTRACT

The heads-up surgery is becoming more and more common and acceptable as it eliminates restrictions imposed by the use of a standard microscope, and minimizes surgeon's fatigue, and allows surgery in much more natural and physiological positions of the body. It also does not affect the image quality and surgical technique. It is increasingly used not only in retinal and vitreous surgery but also in procedures performed on the anterior segment of the eye. Preliminary observations of the results of surgical treatment of cataracts, post-traumatic changes, strabismus and bullous keratopathy with three-dimensional (3D) visualization technologies, confirmed the safety profile of treatments as compared to conventional methods. Besides, 3D imaging is distinguished by educational values and enables the performance of the light-out operation.

Key words: heads-up surgery, three-dimensional visualization system, cataract, intraocular foreign body, trauma, corneal transplant, strabismus, light-out surgery

WSTĘP

W ciągu ostatnich dwóch dekad pojawiły się nowe rozwiązania, które doprowadziły do znacznego wzrostu liczby wykonywanych procedur mikrochirurgicznych. Jednakże konwencjonalna mikrochirurgia z zastosowaniem tradycyjnego mikroskopu binokularowego może wymuszać nieprawidłową i szkodliwą postawę ciała u wykonujących ją chirurgów. Skutkiem jest obciążenie układu mięśniowo-szkieletowego oraz jego uszkodzenia, które odpowiadają za skrócenie kariery zawodowej operatora [1]. Częstość występowania objawów ze strony szyi, górnej części ciała, dolnego odcinka kręgosłupa u okulistów szacuje się na 62%, co stanowi wysoki odsetek w tej grupie zawodowej [2, 3].

Pierwotnie trójwymiarowy system wizualizacji (*three-dimensional [3D] display systems*) został wynaleziony na potrzeby lotnictwa oraz wojska. W związku z ciągłym poszukiwaniem innowacyjnych rozwiązań w chirurgii zapożyczono i przeniesiono technologię 3D na salę operacyjną. Znalazła ona zastosowanie w wielu dziedzinach medycyny.

Systemy 3D można podzielić na aktywne i pasywne. W aktywnym systemie obraz 3D uzyskuje się przez wyświetlanie z dużą prędkością kolejnych zdjęć alternatywnie przed jednym okiem – prawym lub lewym. Natomiast specjalne elektroniczne okulary aktywnie tłumią obraz z drugiego oka. W systemie biernym trójwymiarowy obraz powstaje poprzez mieszanie dwóch poziomych obrazów, a następnie pasywne separowanie ich w spolaryzowanych okularach 3D.

Pojęcie *heads-up surgery* określa wykonanie mikrochirurgicznej procedury nie za pośrednictwem spoglądania przez okular mikroskopu, lecz oglądanie na wyświetlaczu (monitorze) obrazu mikroskopowego przesyłanego kamerą 3D [4]. Termin wywodzi się od *heads-up display* – systemu wizualizacji, którego na początku używano na pokładach samolotów, by wyświetlać obraz w obrębie pola widzenia pilota. Ten system umożliwia wizualizację w pozycji *heads-up*. Terminy różnią się tym, że w przypadku chirurgii *heads-up* obraz jest prezentowany na monitorze, a nie wyświetlany z projektora [5].

Technika *heads-up surgery* eliminuje ograniczenia narzucające przez stosowanie standardowego mikroskopu operacyjnego i minimalizuje zmęczenie chirurga, gdyż pozwala na operowanie w znacznie bardziej naturalnej i fizjologicznej pozycji ciała. Nie wpływa to jednak negatywnie na jakość obrazu ani na technikę operacyjną.

CHIRURGIA ZAĆMY

Chirurgia zaćmy oraz przedniego odcinka oka u człowieka techniką *heads-up surgery* została pierwszy raz opisana przez Weinstocka w 2010 r. [6, 7]. Na spotkaniu Amerykańskiego Towarzystwa Chirurgów Zaćmy oraz Chirurgów

Refrakcyjnych (ASCRS, *American Society of Cataract and Refractive Surgery*) w 2010 r. w Bostonie zaprezentował on wstępne wyniki retrospektywnej pracy porównującej operację zaćmy przy zastosowaniu klasycznego mikroskopu binokularowego z zabiegiem przeprowadzonym przy użyciu mikroskopu wyposażonego w system wizualizacji 3D. Autor uzyskał świetne rezultaty w obu grupach z niewielką różnicą dotyczącą czasu wykonania zabiegu. Zaskakujący wynik dotyczył nieplanowanych wtrektomii, które wystąpiły 3 razy częściej w grupie z tradycyjnym obrazowaniem niż w grupie obrazowania 3D. W maju 2019 r. Weinstock opublikował wyniki badania, w którym oceniono 2320 oczu poddanych operacji zaćmy przy zastosowaniu tradycyjnego mikroskopu operacyjnego lub techniki 3D. W obu grupach zabieg wykonywano metodą klasycznej fakoemulsyfikacji lub z użyciem lasera femtosekundowego (FLACS, *femtosecond laser-assisted cataract surgery*). Nie wystąpiły istotne statystycznie różnice w długości wykonywanego zabiegu ani w częstości występowania powikłań. Dane te sugerują, iż operacja zaćmy z wizualizacją 3D jest tak samo bezpieczna i wydajna jak zabieg metodą tradycyjną [8].

Podobne spostrzeżenia poczynili chińscy naukowcy, którzy w małym prospektywnym, randomizowanym badaniu ocenili 20 pacjentów poddanych operacji zaćmy z zastosowaniem konwencjonalnej metody wizualizacji pola operacyjnego lub przy użyciu techniki 3D (NGENUITY 3D) [9]. Nie wykryli oni istotnych statystycznie różnic między grupami w ocenie: najlepiej skorygowanej ostrości wzroku przed i pooperacyjnej, utraty komórek śródbłonka po operacji zaćmy lub podczas jej trwania. W żadnej grupie nie doszło do śród- i pooperacyjnych komplikacji. Zdaniem autorów operacja zaćmy od wtrektomii z zastosowaniem obrazowania 3D różni się wielkością pola operacyjnego, które jest mniejsze w chirurgii soczewki. Stąd niezwykle istotna była ocena bezpieczeństwa zabiegu w obszarze przedniego odcinka oka wykonywanego przy użyciu okularów polaryzacyjnych. Z doświadczenia autorów wynika, iż system 3D jest niezwykle ergonomiczny i nie nastęrcza trudności chirurgowi we wdrożeniu się do nowej techniki. Kolejną zaletą NGENUITY 3D jest walor edukacyjny – uczeń widzi dokładnie to samo co chirurg i w tej samej ostrości, głębi i czystości obrazu. System NGENUITY 3D ma jedno potencjalne ograniczenie, którym jest 0,09-sekundowe opóźnienie w przekazywaniu obrazu z pola operacyjnego na monitor. Ma ono większe znaczenie w chirurgii przedniego odcinka oka niż w wtrektomii, gdyż chirurgiczne manipulacje są zazwyczaj szybsze w przedniej komorze niż w komorze ciała szklistego [10]. Jednakże na podstawie własnych obserwacji Qiana i wsp. opóźnienie to jest niezauważalne podczas operacji zaćmy [9].

Tożsame opinie, oparte na praktyce, posiada prof. Robert Rejda, który wizualizację 3D stosuje w wtrektomii, fako-

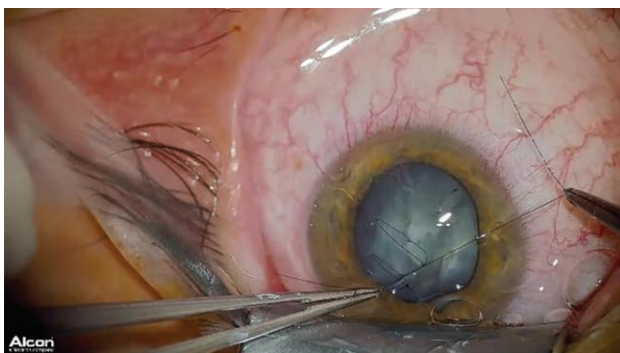
emulsyfikacji, a także chirurgii stanów pourazowych przedniego odcinka oka.

OPIS PRZYPADKU

38-letni pacjent zgłosił się do Kliniki Okulistyki Ogólnej Uniwersytetu Medycznego w Lublinie z bólem oka oraz pogorszeniem widzenia. Doznał on urazu oka podczas kucia młotkiem. Lekarz stwierdził ranę pełnościenną rogówki, zaćmę pourazową oraz obecność ciała obcego wewnątrzgałkowego w białym częściowo w soczewkę i zawieszzonego w ciele szklistym. Przeprowadzono zabieg w technice 3D (NGENUITY®, Alcon Laboratories, Fort Worth, TX, USA). Operator: Prof. Robert Rejda.

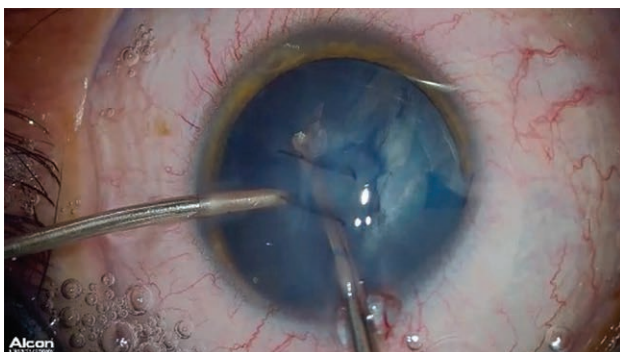
RYCINA 1

Szycie rany rogówki (z przeciągnięciem węzłów do komory przedniej).



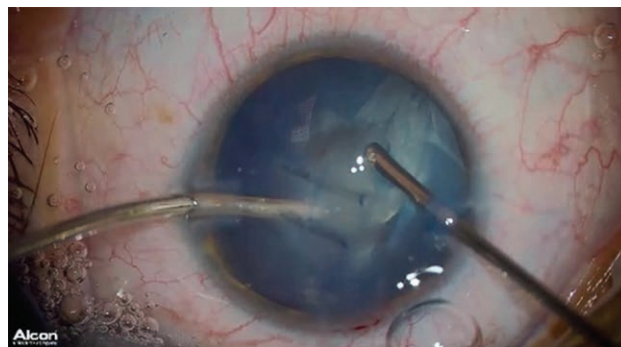
RYCINA 2

Kapsuloreksja (torebka wybarwiona błękitem trypanu).



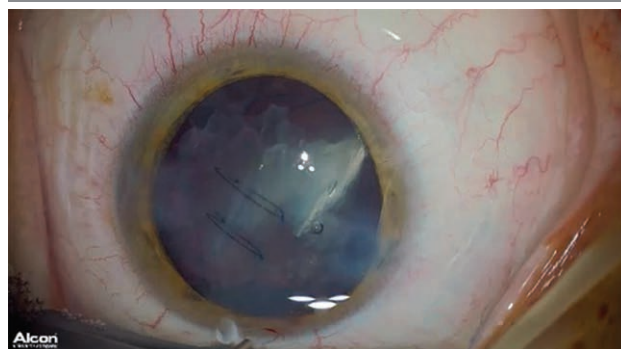
RYCINA 3

Usuwanie mas soczewkowych za pomocą witrektomu z dostępu przedniego w celu uwidocznienia ciała obcego.



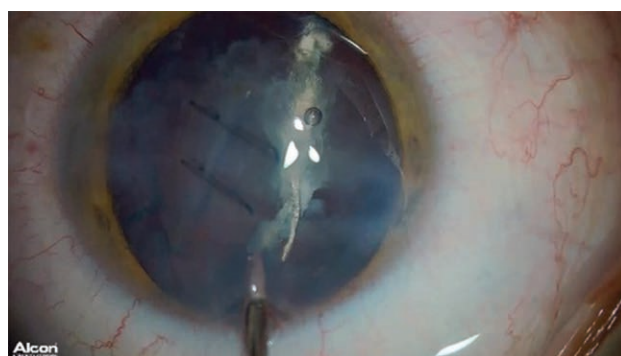
RYCINA 4

Uwidocznienie ciała obcego częściowo w obrębie soczewki.



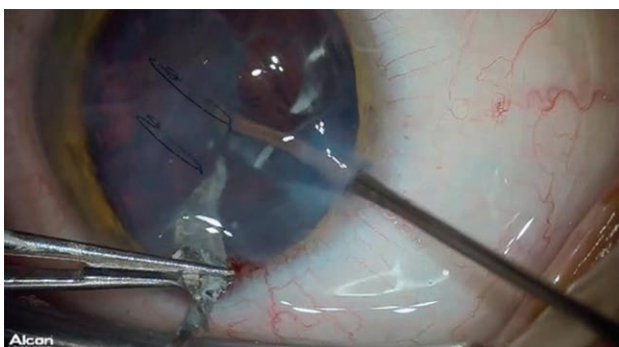
RYCINA 5

Usuwanie ciała obcego.



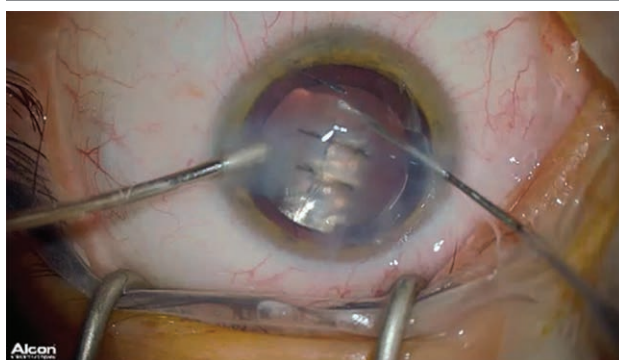
RYCINA 6

Usuwanie ciała obcego przez tunel rogówkowy.



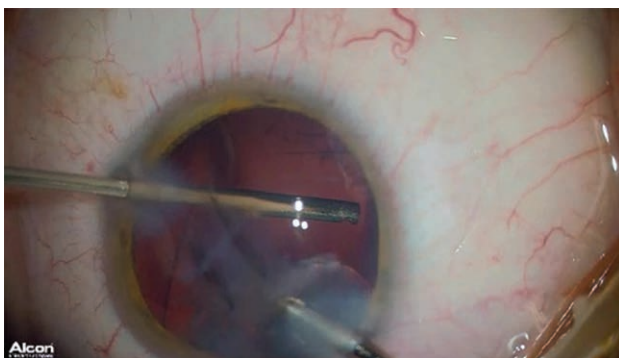
RYCINA 9

Centracja wszczepu.



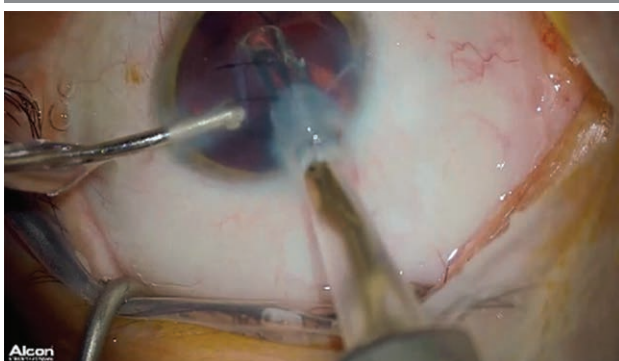RYCINA 7

Uzupełnienie usuwania mas soczewkowych –
witrektomia przednia.



RYCINA 8

Wszczepienie soczewki trzyczęściowej.



Etapy zabiegu

Zabieg przebiegł bez powikłań. **Profesor Rejda podkreśla, iż technika 3D pozwala uzyskać niezwykle ostry obraz przedniego odcinka oka, w którym wszystkie szczegóły są wyraźne przy jednoczesnym bardzo dobrym poczuciu głębi. Dzięki temu nawet skomplikowane zabiegi usuwania ciał obcych wewnątrzgałkowych i zaćmy pourazowej mogą być wykonane bezpiecznie i skutecznie.**

CHIRURGIA ROGÓWKI

Również inne zabiegi w obrębie przedniego odcinka oka wykonywane są przy użyciu techniki 3D. Uematsu podczas zimowego spotkania Europejskiego Towarzystwa Chirurgów Zaćmy i Chirurgów Refrakcyjnych (ESCRS, *European Society of Cataract and Refractive Surgeons*) w 2017 r. zaprezentował opis przeszczepienia błony owodniowej z zastosowaniem techniki *heads-up surgery* [11]. Kilka miesięcy później opublikowano opis pierwszego przeszczepienia rogówki wykonanego w systemie wizualizacji 3D [12]. Operowanym był 72-letni mężczyzna, który w dzieciństwie doznał urazu gałki ocznej lewej. W 2004 r. zdiagnozowano u niego zaćmę pourazową i wykonano fakoemulsyfikację z wszczepieniem soczewki tylnokomorowej. Rogówka była przejrzysta, lecz gęstość komórek śródbłonka rogówki już przed zabiegiem wynosiła 783 komórki/mm². Po operacji najlepiej skorygowana ostrość wzroku (BCVA, *best corrected visual acuity*) wynosiła 1,0, a ciśnienie wewnątrzgałkowe (IOP, *intraocular pressure*) 23 mmHg. Stabilizację IOP uzyskano metodami zachowawczymi. W 2016 r. rozpoznano keratopatię pęcherzową oka lewego. Pacjent skarżył się na silny ból oka, ostrość wzroku ograniczyła się do liczenia palców przed okiem. Liczba komórek śródbłonka rogówki była niepoliczalna w mikroskopie spekularnym; IOP – zadowolające, kontrolowane farmakologicznie. Wykonano przeszczep warstwowy tylny (nDSAEK, *non-Descemet*

Stripping Automated Endothelial Keratoplasty) metodą *heads-up surgery* zintegrowaną ze śródoperacyjną optyczną tomografią koherencyjną (iOCT, *intraoperative optical coherence tomography*). Etapy zabiegu obejmowały: cięcia rogówkowe, małą irydektomię na godzinie szóstej, wprowadzenie płataka rogówki do komory przedniej biorcy, szybie ran rogówkowych (nylon 10-0), wstrzyknięcie powietrza do komory przedniej, masaż rogówki w celu scentrowania przeszczepu, ocenę przestrzeni pomiędzy rogówką biorcy a przeszczepem za pomocą iOCT pod kątem pozostałości płynu, drenaż płynu. Błona Descemeta biorcy została nie naruszona w związku z techniką zabiegu nDSAEK. Zabieg przebiegł bez powikłań. W pierwszym tygodniu po operacji rogówka stała się przejrzysta, a BCVA wynosiła 0,09. Trzy miesiące po zabiegu ostrość wzroku poprawiła się do 0,15, a liczba komórek śródbłonka wynosiła 2043 komórki/mm². Konieczne było wykonanie trabekulektomii z powodu progresji zmian jaskrowych 4 miesiące po nDSAEK. Finalnie BCVA wynosiła 0,4, a c/d 0,9. Z doświadczenia autorów wynika, iż procedura nDSAEK w technologii 3D wydaje się prosta, szczególnie do etapu wprowadzenia płataka przeszczepu do komory przedniej, ze wszystkimi jej zaletami – ergonomią i walorami edukacyjnymi. Po tym etapie wystąpiły pewne trudności w ocenie głębokości położenia płataka w komorze przedniej, co wymagało częstego poprawiania ostrości obrazu. Jednak mimo że chirurg musiał ustawiać ostrość, by uzyskać czysty, stereoskopowy obraz płataka, ani przez chwilę nie odczuwał zmęczenia oczu lub dyskomfortu. Pozostałe etapy zabiegu zostały wykonane bez najmniejszego problemu. Autorzy konkludują, iż technikę *heads-up surgery* oceniają jako równoważną z konwencjonalną chirurgią lub nawet lepszą [12].

Chirurgia zeza

Istnieją doniesienia o zaletach systemu 3D w chirurgicznym leczeniu zeza [13]. Użycie kamery *high-dynamic-range* (HDR), okularów polaryzacyjnych oraz monitora pozwoliło autorom projektu na wykonanie zabiegu nowatorską metodą *light-out surgery*. Operację wykonano u dwóch pacjentów: w pierwszym przypadku – recesja mięśnia prostego bocznego, a w drugim – recesja mięśnia skośnego dolnego. Zabiegi wykonywano w znieczuleniu miejscowym (pod torebkę Tenona). Celem techniki *light-out surgery* jest wy-

eliminowanie u pacjenta światłowstrętu oraz ryzyka fototoksycznego uszkodzenia tkanek oka, a także ich wysychania podczas operacji. System trójwymiarowej wizualizacji (użyty przez autorów: NGENUITY® system, Alcon Laboratories, Fort Worth, TX, USA) wyposażony w kamerę HDR pozwala na użyteczne, dostatecznie jasne zobrazowanie pola operacyjnego, nawet kiedy przesłona jest zamknięta, a ilość światła – znacznie ograniczona. Dzięki zwiększonej głębi ostrości możliwe jest wyświetlanie ostrych, jasnych obrazów z powierzchni gałki ocznej (rogówki i spojówki), a także tylnej części (mięśnia skośnego dolnego). Założono, iż NGENUITY® dzięki cyfrowemu przetwarzaniu pozwoli zwizualizować rzeczywiście ciemne obszary pola operacyjnego bez zastosowania źródła oświetlenia. W trakcie zabiegu *light-out surgery* nie jest używane żadne oświetlenie operacyjne (również światło w mikroskopie operacyjnym pozostaje wyłączone). Operacja odbywa się w luminacji pochodzącej jedynie z ogólnego oświetlenia sali operacyjnej. Hamasaki i wsp. obie operacje przeprowadzili bez powikłań. Nie stwierdzili żadnych trudności, nawet przy przeprowadzaniu szwów przez twardówkę. Uwidocznienie przyczepu mięśnia skośnego dolnego znajdujące się w tylnej części gałki nie przysporzyło trudności. Pacjenci w trakcie zabiegu nie skarżyli się na światłowstręt, a ilość soli fizjologicznej zużytej podczas zabiegu do zwilżania tkanek była mniejsza niż w przypadku tradycyjnej techniki. Nie istnieją doniesienia o ryzyku fototoksyczności wobec tkanek podczas operacji zeza. Autorzy stosowali znieczulenie pod torebkę Tenona, podczas którego źrenica ulega rozszerzeniu i może istnieć ryzyko niekorzystnego działania światła na siatkówkę. Główną zaletą 3D *light-out surgery* jest bardzo dobra wizualizacja pola operacyjnego, która pozostaje niezaburzona, nawet jeśli na operowany obszar padają cienie z narzędzi czy rąk chirurga – na monitorze są one niewidoczne.

PODSUMOWANIE

Systemy trójwymiarowego obrazowania wydają się niezwykle obiecujące w chirurgii okulistycznej – zarówno przedniego, jak i tylnego odcinka oka. Technika *heads-up surgery* staje się coraz powszechniejsza i szerzej akceptowana.

ADRES DO KORESPONDENCJI

dr n. med. Dominika Nowakowska

Klinika Okulistyki Ogólnej z Pododdziałem

Okulistyki Dziecięcej, Katedra Okulistyki,

Uniwersytet Medyczny w Lublinie

20-079 Lublin, ul. Chmielna 1

tel.: (81) 532-86-01

e-mail: dominika.nowakowska85@gmail.com

ORCID:

Dominika Nowakowska – ID – orcid.org/0000-0002-1200-563X

Tomasz Chorągiewicz – ID – orcid.org/0000-0002-5298-8386

Dariusz Haszcz – ID – orcid.org/0000-0002-4008-9260

Mario D. Toro – ID – orcid.org/0000-0001-7152-2613

Rashed Mustafa Nazzal – ID – orcid.org/0000-0002-2869-5348

Katarzyna Nowomiejska – ID – orcid.org/0000-0002-5805-8761

Robert Rejdak – ID – orcid.org/0000-0003-3321-2723

Piśmiennictwo

1. Mendez BM, Chiodo MV, Vandevender D, et al. Heads-up 3D Microscopy: An Ergonomic and Educational Approach to Microsurgery. *Plast Reconstr Surg Glob Open* 2016; 4(5): e717. DOI: 10.1097/GOX.0000000000000727
2. Dhimitri KC, McGwin G Jr, McNeal SF, et al. Symptoms of musculoskeletal disorders in ophthalmologists. *Am J Ophthalmol* 2005; 139(1): 179-81.
3. Hyer JN, Lee RM, Chowdhury HR, et al. National survey of back & neck pain amongst consultant ophthalmologists in the United Kingdom. *Int Ophthalmol* 2015; 35(6): 769-75.
4. Eckardt C, Paulo EB. Heads-up surgery for vitreoretinal procedures: An Experimental and Clinical Study. *Retina* 2016; 36(1): 137-47. DOI: 10.1097/IAE.0000000000000689.
5. Nowakowska D, Nowomiejska K, Rejda R. Zastosowanie heads up surgery w chirurgii zaćmy i witrektomii. *OphthaTherapy* 2017; 4(2): 93-7.
6. Weinstock RJ, Desai N. Heads up cataract surgery with the TrueVision 3D Display System. [In] *Surgical Techniques in Ophthalmology – Cataract Surgery*. Garg A, Alio JL (ed). Jaypee Medical Publishers, New Delhi, India 2010: 124-7.
7. Weinstock RJ. Operate with your head up. *Cataract Refract Surg Today* 2011; 8(66): 74.
8. Weinstock RJ, Diakonis VF, Schwartz AJ, et al. Heads-up Cataract Surgery: Complication Rates, Surgical Duration, and Comparison With Traditional Microscopes. *J Refract Surg* 2019; 35(5): 318-22.
9. Qian Z, Wang H, Fan H, et al. Three-dimensional digital visualization of phacoemulsification and intraocular lens implantation. *Indian J Ophthalmol* 2019; 67(3): 341-3.
10. Yonekawa Y. Seeing the world through 3-D glasses. Grab some pearls for the coming world of 3-D heads-up surgery. *Retina Today* 2016; 10: 54-60.
11. Uematsu M. Amniotic membrane transplantation with head-up surgery. [Prezentacja na: Annual Cornea Day in the 21th ESCRS Winter Meeting Maastricht 2017].
12. Mohamed YH, Uematsu M, Inoue D, et al. First experience of nDSAEK with heads-up surgery: A case report. *Medicine (Baltimore)* 2017; 96(19): e6906.
13. Hamasaki I, Shibata K, Shimizu T, et al. Lights-out Surgery for Strabismus Using a Heads-Up 3D Vision System. *Acta Med Okayama* 2019; 73(3): 229-33.

Wkład autorów/Authors' contributions:

Wszyscy autorzy w równym stopniu przyczynili się do powstania artykułu.

Konflikt interesów/Conflict of interest:

Nie występuje.

Finansowanie/Financial support:

Nie występuje.

Etyka/Ethics:

Treści przedstawione w artykule są zgodne z zasadami Deklaracji Helsińskiej, dyrektywami EU oraz ujednoliconymi wymaganiami dla czasopism biomedycznych