

# Objawy okulistyczne w stwardnieniu rozsianym

*Ocular symptoms of multiple sclerosis*

**Paulina Glasner, Ewelina Serkies-Minuth, Mateusz Koberda,  
Leopold Glasner**

Klinika Okulistyki, Gdański Uniwersytet Medyczny  
Ordynator Kliniki: dr n. med. Leopold Glasner



## NAJWAŻNIEJSZE

Drogi wzrokowe są zajęte procesem chorobowym u większości chorych na stwardnienie rozsiane.

## HIGHLIGHTS

Ocular tract is affected by pathological process in majority of patients with multiple sclerosis.

## STRESZCZENIE

Stwardnienie rozsiane (SM) to główna przyczyna niepełnosprawności u osób młodych w krajach wysoko rozwiniętych. Jednym z pierwszych, dominujących objawów choroby jest zapalenie nerwu wzrokowego w odcinku pozagałkowym. Ponadto w przebiegu SM dochodzi do wielu innych patologii w obrębie narządu wzroku, a niektóre z nich wyprzedzają diagnozę tej choroby o wiele lat. Autorzy postanowili zebrać i omówić wszystkie zaburzenia widzenia, jakie mogą wystąpić w przebiegu stwardnienia rozsianego.

**Słowa kluczowe:** stwardnienie rozsiane, objawy okulistyczne SM, pozagałkowe zapalenie nerwu wzrokowego

## ABSTRACT

Multiple sclerosis (MS) is the main reason of disability among young people in well-developed countries. One of the first symptoms of the disease is retrobulbar optic nerve inflammation. It appears that there is also a lot of other ocular symptoms in MS. Some of this symptoms occurs a few years before the diagnosis. Authors review all of the ocular symptoms in MS.

**Key words:** multiple sclerosis, MS ocular symptoms, retrobulbar optic neuritis

## SŁOWO WSTĘPNE

Stwardnienie rozsiane (SM, *sclerosis multiplex*) jest przewlekłą, nieuleczalną, swoistą narządowo chorobą ośrodkowego układu nerwowego. Jej etiopatogeneza nie została dokładnie poznana, za główny powód wieloogniskowego uszkodzenia ośrodkowego układu nerwowego (OUN) uznaje się tło autoimmunologiczne. W wyniku procesów demielinizacyjno-zapalnych dochodzi do destrukcji aksonów i komórek glejowych, co z kolei skutkuje rozszanym uszkodzeniem struktur mózgowia. Szacuje się, iż średnia zachorowalność na SM to 7 przypadków na 100 tys. osób, przy czym różni się ona w zależności od szerokości geograficznej (największa występuje w krajach północnej Europy) [1]. Średni wiek zachorowania wynosi 30 lat, a wśród chorych znacząco przeważają kobiety. Średnia życia pacjentów z SM dzięki coraz lepszej podstawowej opiece medycznej i dynamicznie rozwijającym się terapiom się wydłuża, wciąż jednak jest o blisko 6 lat krótsza od średniej wieku w danym kraju [2]. Badania histopatologiczne wykonane po śmierci chorych na SM wykazują obecność zmian demielinizacyjnych w obrębie nerwu wzrokowego u 94–99% z nich [3, 4]. Najczęstszy okulistyczny objaw stwardnienia rozsianego stanowi pozagałkowe zapalenie nerwu wzrokowego, nie jest to jednak jedyne schorzenie narządu wzroku towarzyszące SM.

## RYS HISTORYCZNY

Po raz pierwszy opis niektórych objawów stwardnienia rozsianego, takich jak: porażenie 3 kończyn i nerwu twarzowego, upośledzenie wzroku, zaburzenia czucia powierzchniowego i dysfagia, miał opublikować żyjący w XIV w. Jan Gerlacus, określając je mianem choroby św. Ludwiny z Schiedam. W 1828 r. Robert Hooper przedstawił pierwszy makroskopowy obraz plak demielinizacyjnych, a ich szczegółowej charakterystyki dokonał później szkocki lekarz Robert Carswell. Wielkie zasługi w rozwoju badań nad SM ma Jean-Martin Charcot, który dokładniej opisał przebieg choroby, przy czym zaproponował słynną triadę jej objawów (oczopląs, skandowana mowa, drżenie zamiarowe) i przedstawił histopatologiczną analizę ognisk demielinizacyjnych. Zapalenie nerwu wzrokowego, jako jeden z objawów choroby, po raz pierwszy, w 1889 r., opisał Wilhelm Uhthoff [5].

## POZAGAŁKOWE ZAPALENIE NERWU WZROKOWEGO W SM

Drogi wzrokowe są zajęte u ok. 93–100% chorych na stwardnienie rozsiane. Blisko 44% pacjentów doświadcza przynajmniej jednego epizodu zapalenia nerwu wzrokowego w ciągu życia, zwykle w odcinku pozagałkowym (jest to najczęstsza manifestacja okulistyczna choroby), co często wyraża się zblednięciem tarczy nerwu II.

U 25% chorych na SM zapalenie w odcinku pozagałkowym jest pierwszym objawem choroby [6]. Zaskakujące wydaje się, że nawet w przypadku całkowitej demielinizacji obu nerwów wzrokowych u niektórych pacjentów nie występuje obniżenie ostrości wzroku [7]. Ryzyko rozwoju pełnoobjawowego SM po izolowanym zapaleniu nerwu II wynosi 45–85% [8]. Wystąpienie pozagałkowego zapalenia nerwu II jako pierwszego epizodu choroby wydaje się korzystne rokowniczo (niższe ryzyko szybkiego postępowania niepełnosprawności) [9]. Objawu tego nie należy mylić z fenomenem Uhthoffa, polegającym na przemijającym w ciągu 24 h obniżeniu ostrości widzenia w wyniku zmęczenia lub ekspozycji na wysoką temperaturę.

Niektórzy autorzy podają, że do pozagałkowego zapalenia nerwu II częściej dochodzi wiosną, a jego ryzyko ma zwiększać nikotynizm [10, 11].

Do objawów pozagałkowego zapalenia nerwu wzrokowego należą:

- dużego stopnia obniżenie ostrości widzenia, zwykle jednostronne, zazwyczaj samoistnie się poprawiające
- ból gałki ocznej i oczodołu przy ruchach oka
- zaburzenia widzenia barw
- zaburzenia poczucia kontrastu (sprawdzana przy użyciu tablic Pelli-Robson ostrość widzenia wydaje się mieć dużą czułość u pacjentów z zaburzeniami ocznymi w przebiegu SM, nawet u chorych z pełną ostrością widzenia [12])
- mroczek centralny w polu widzenia, zwykle względny
- względny dośrodkowy defekt źreniczny
- wrażenie zakrzywienia się trajektorii obiektów pozostających w ruchu (fenomen Pulfricha)
- obrzęk tarczy nerwu II u 1/3 pacjentów (u pozostałych brak objawów na dnie oka), ewentualnie subkliniczny obrzęk tarczy widoczny w badaniu optycznej tomografii koherentnej (OCT, *optical coherence tomography*) [13]
- wydłużenie latencji fal w obrazie badania potencjałów wywołanych [12, 14].

## INNE OBJAWY STWARDNIENIA ROZSIANEGO DOTYCZĄCE NARZĄDU WZROKU

Inne objawy zajęcia narządu wzroku i dróg wzrokowych przez SM to (tab. 1):

- zaburzenia ruchomości gałek ocznych (stanowią one zazwyczaj pierwszy objaw choroby u pacjentów po 40. r.ż.). Do głównych objawów porażenia mięśni gałkoruchowych należą: dwojenie, rozmazane widzenie i oscylopsja. Częstość występowania dwojenia u pacjentów ze stwardnieniem rozsianym to ok. 7% [14]. Zaburzenia okulomotoryczne mogą wynikać z demielinizacji występującej na różnym poziomie dróg wzrokowych. Najczęściej proces chorobowy dotyka nerwu odwodzącego (VI nerw czaszkowy), a oftalmoplegia międzyjądrowa jest niemal patognomiczna dla SM

TABELA 1

Objawy stwardnienia rozsianego w obrębie narządu wzroku.

Objaw	Częstość występowania
Pozagałkowe zapalenie nerwu wzrokowego	ok. 45%
Zaburzenia ruchomości gałek ocznych (dwojenie, rozmazane widzenie, oscylopsja)	ok. 7%
Oczopląs	ok. 3%
Przewlekłe zapalenie błony naczyniowej	ok. 3%
Niedowład mięśni zaopatrywanych przez nerw twarzowy	ok. 3%
Neuralgia nerwu trójdzielnego	trudno ocenić
Zaburzenia poczucia kontrastu i rozróżniania barw	trudno ocenić
Żrenica Marcusa Gunna	trudno ocenić
Wydłużenie latencji w badaniu wywołanych potencjałów wzrokowych	trudno ocenić
Fenomen Pulfricha	trudno ocenić
Fenomen Uhthoffa	trudno ocenić
Ubytek grubości RNFL i GCC w badaniu OCT	w długo trwającym SM niemal 100%

- oczopląs – pojawia się zwykle już we wczesnych fazach choroby, statystycznie najczęściej ma kierunek poziomy, ale jego rodzaj w oczywisty sposób wynika z tego, które struktury mózgowia zostały uszkodzone
- przewlekłe zapalenie błony naczyniowej – może wyprzedzać diagnozę o wiele lat [15–17]. Częstość występowania *uveitis* w stwardnieniu rozsianym wynosi ok. 3%. To przewlekłe, ziarnicze zapalenie, obejmujące zwykle część pośrednią błony naczyniowej – *pars planitis*. Do głównych objawów należą: zapalenie okołozylne, krwotoki siatkówkowe, neowaskularyzacje siatkówkowe i cystoidalny obrzęk płamki żółtej
- niedowład mięśni zaopatrywanych przez nerw twarzowy (częstość: ok. 3%)
- neuralgia nerwu trójdzielnego (parestezje, drętwienia, ból czy niedoczulica)
- zaburzenia poczucia kontrastu i rozróżniania barw [18]
- żrenica Marcusa Gunna (względne uszkodzenie drogi dośrodkowej odruchu źrenicznego)
- wydłużenie latencji w badaniu wzrokowych potencjałów wywołanych (VEP, *visual evoked potential*) [19, 20].

Mimo że u wielu pacjentów pozornie dochodzi do całkowitego wycofania się objawów ocznych, u większości w badaniach detalicznych utrzymują się przetrwałe objawy okulistyczne, które wpływają na obniżenie jakości życia związanej z widzeniem. Co więcej, wydaje się, że obniżenie jakości życia dość mocno koreluje ze zmianami w grubościach włókien nerwowych w warstwach RNFL, GCL+ IPL w badaniu OCT, teza ta wymaga jednak potwierdzenia w dalszych badaniach [21].

### ZASTOSOWANIE OPTYCZNEJ KOHERENTNEJ TOMOGRAFII W STWARDNIENIU ROZSIANYM

Ubytek aksonów jest jednym z histologicznych wykładników stwardnienia rozsianego, który koreluje ze stopniem

niepełnosprawności pacjentów. Dochodzi do niego już we wczesnych stadiach choroby, a niektóre dane wskazują, że na podstawie stopnia ubytku można przewidywać stopień dalszej progresji deficytów neurologicznych. W związku z tym optyczna koherentna tomografia, zważywszy na jej stosunkowo szeroką dostępność, nieinwazyjny charakter i relatywnie niskie koszty, mogłaby stać się jednym z ważnych narzędzi do rutynowej oceny postępu choroby i monitorowania skuteczności farmakoterapii [21–27].

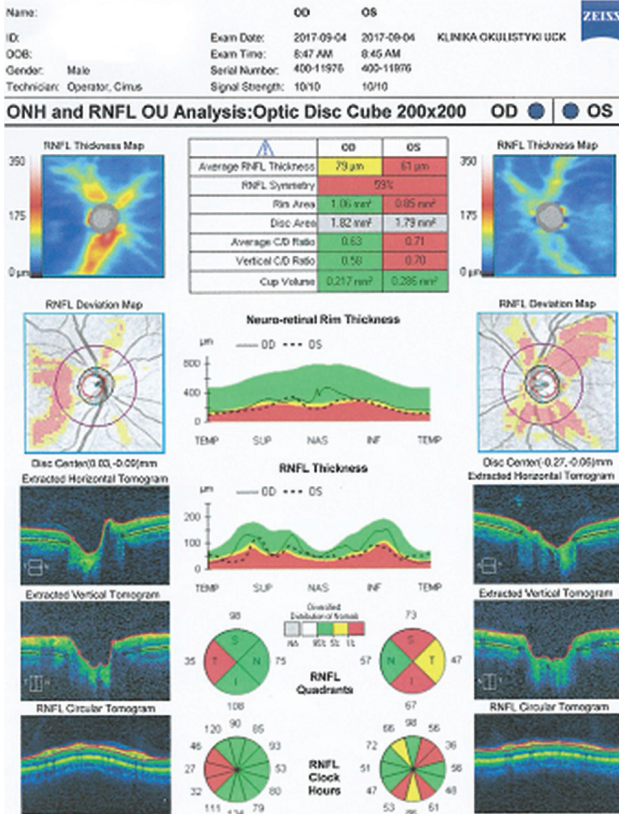
### OCENA GRUBOŚCI WARSTWY WŁÓKIEŃ NERWOWYCH SIATKÓWKI W SM

Warstwa włókien nerwowych siatkówki (RNFL, *retinal nerve fiber layer*) zbudowana jest z niezmielinizowanych aksonów, które wywodzą się z komórek zwojowych siatkówki (GCL, *ganglion cell layer*). Aksony te tworzą tarczę nerwu wzrokowego i zaraz po przekroczeniu blaszki sitowej ulegają mielinizacji, tworząc nerw wzrokowy. Liczne badania wykazały, że u pacjentów po przebytych pozagałkowym zapaleniu nerwu wzrokowego grubość RNFL jest obniżona z powodu degradacji aksonów tworzących nerw wzrokowy [21, 23]. Utrata ta koreluje również z obniżeniem ostrości wzroku [24]. Z tego względu wydaje się, że badanie OCT może stanowić dobre narzędzie do oceny utraty aksonów w OUN. Należy jednak wziąć pod uwagę, że do obniżenia grubości RNFL dochodzi w szeregu innych schorzeń okulistycznych, w tym przede wszystkim w neuropatii jaskrowej, neuropatii niedokrwiennej przedniej nerwu wzrokowego, wysokiej krótkowzroczności oraz wielu wrodzonych chorobach tegoż nerwu, a to oznacza niską specyficzność OCT (ryc. 1).

Wśród pacjentów z przebytych pozagałkowym zapaleniem nerwu II (ON, *optic neuritis*) atrofia nerwu jest widoczna w badaniu rezonansem magnetycznym [25]. Co więcej jednak, również u pacjentów z rozpoznaniem SM bez historii klinicznej ON występują – w porównaniu z grupą kontro-

RYCINA 1

Wynik badania OCT chorego na stwardnienie rozсіяne, widoczne obustronne, wyraźne ścieńczenia włókien nerwowych siatkówki (materiał własny autorki).



lną – obniżone wartości RNFL [24], co może oznaczać, że utrata aksonów wyprzedza objawy kliniczne (przynajmniej w zakresie funkcji nerwu II) i może być najwcześniejszym markerem SM. W przeprowadzonych przez Costello i wsp. badaniach wykazano, że największe ścieńczenie warstwy włókien nerwowych występuje w kwadrantach skroniowych, co potwierdzili później inni autorzy [26, 27].

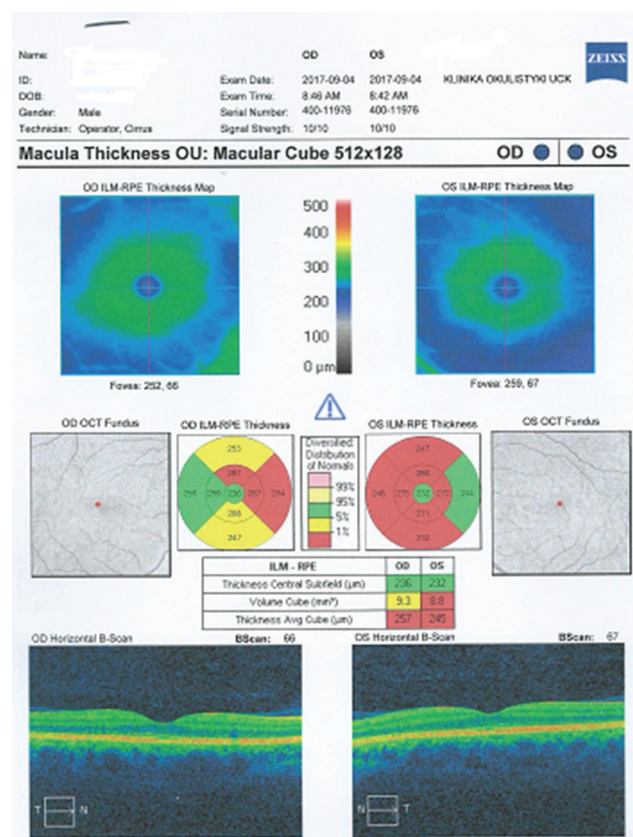
**ZNACZENIE OCENY GRUBOŚCI POZOSTAŁYCH WARSTW SIATKÓWKI W ASPEKcie SM**

Wraz z patologicznym ubytkiem warstwy włókien nerwowych siatkówki dochodzi do zubożenia warstwy komórek zwojowych oraz zmniejszenia grubości centralnej siatkówki (CRT, *central retinal thickness*) [28, 29] (ryc. 2). Wydaje się jednak, iż obniżenie CRT u pacjentów z SM może mieć także inną przyczynę niż ta, która jednocześnie prowadzi do zaniku RNFL [30]. Najnowsze badania przeprowadzone po śmierci osób z SM wykazują, że w przebiegu choroby dochodzi również do zaniku głębszych warstw siatkówki – jądrowej wewnętrznej (INL, *inner nuclear layer*) i jądrowej

zewewnętrznej (ONL, *outer nuclear layer*) [31]. Wydaje się, że ich zanik następuje w innym mechanizmie niż wsteczna degeneracja transsynaptyczna (związana ze śmiercią RNFL) i wciąż pozostaje przedmiotem badań, a w piśmiennictwie przyjęło się określać ją mianem pierwotnej patologii siatkówki w stwardnieniu rozсіяnym [32]. W aspekcie tym jednoczesna ocena kilku wybranych warstw siatkówki, np. kompleksu GCC (*ganglion cell complex* – kompleks utworzony z 3 warstw: włókien nerwowych, komórek zwojowych i warstwy splotowatej wewnętrznej), wydaje się lepszym narzędziem w ocenie zaawansowania zmian w przebiegu SM [33] (ryc. 3).

RYCINA 2

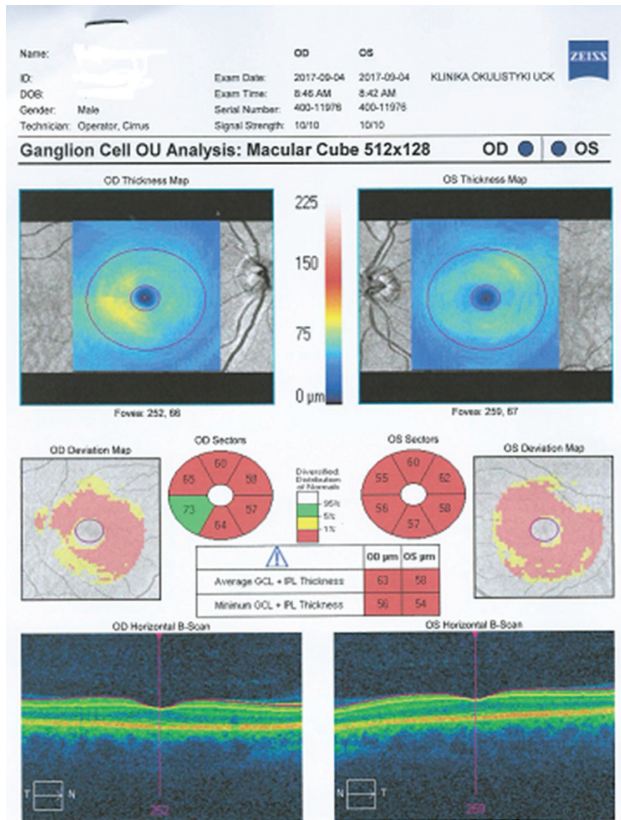
Wynik badania OCT chorego na stwardnienie rozсіяne, widoczne obustronne, wyraźne obniżenie grubości siatkówki około centralnej plamki (materiał własny autorki).



Ponieważ OCT dostarcza danych, które mogą być surogatem istotnych, postępujących wraz z rozwojem choroby zmian patofizjologicznych, tj. atrofii określonych składowych anatomohistologicznych mózgu (istota szara, jądra podstawy) oraz jej postępu klinicznego (postępowanie niepełnosprawności), uzasadniona wydaje się hipoteza, że badanie to mogłoby posłużyć do jednostkowej oceny zaawansowania lub monitorowania szybkości postępu choroby.

RYCINA 3

Wynik badania OCT chorego na stwardnienie rozсіяne, widoczne obustronne, wyraźne ścieńczenia grubości kompleksu komórek zwojowych siatkówki (materiał własny autorki).



ADRES DO KORESPONDENCJI  
dr n. med. Paulina Glasner

Klinika Okulistyki, Gdański Uniwersytet Medyczny  
80-952 Gdańsk, ul. Dębinki 7  
e-mail: paulinaglasner@gumed.edu.pl

Piśmiennictwo

1. Kalincik T. Multiple Sclerosis Relapses: Epidemiology, Outcomes and Management. A Systematic Review. *Neuroepidemiology* 2015; 44: 199-214.
2. Ascherio A, Munger KL. Environmental risk factors for multiple sclerosis. Part I: The role of infection. *Ann Neurol* 2007; 61: 288-299.
3. Toussaint D, Perier O, Verstappen A, et al. Clinicopathological study of the visual pathways, eyes, and cerebral hemispheres in 32 cases of disseminated sclerosis. *J Clin Neuroophthalmol* 1983; 3(3): 211-220.
4. Ikuta F, Zimmerman HM. Distribution of plaques in seventy autopsy cases of multiple sclerosis in the united states. *Neurology* 1976; 26(6 PT 2): 26-28.
5. Cendrowski W. Stwardnienie rozсіяne. PZWL, Warszawa 1993: 9-12.
6. Stępień A. *Neurologia*, tom III. Medical Tribune Polska, Warszawa 2011: 183-195.
7. Selmaj K. Stwardnienie rozсіяne – kryteria diagnostyczne i naturalny przebieg choroby. *Polski Przegląd Neurologiczny* 2005; 3: 99-105.
8. Zakrzewska-Pniewska B. Podstawy diagnostyki i leczenia stwardnienia rozсіяnego. *Via Medica*, Gdańsk 2010: 38-40.
9. Andersen O. *Natural history of multiple sclerosis*. Saunders Elsevier 2008: 100-120.
10. Halilovic EA, Alimanovic I, Suljic E, et al. Optic Neuritis a First Clinical Manifestations the Multiple Sclerosis. *Mater Sociomed* 2014; 26(4): 246-248.
11. Balashov KE, Pal G, Rosenberg ML. Optic neuritis incidence is increased in spring months in patients with asymptomatic demyelinating lesions. *Mult Scler* 2010; 16(2): 252-254.
12. Sobura-Ojeda A. Neuropatia demielinizacyjna nerwu wzrokowego. *Przegląd Okulistyczny* 2015; 5(67): 1-2.
13. Kupersmith JM, Mandel G, Anderson S, et al. Acute Optic Imaging of the Peripapillary RNFL in Optic Neuritis – Alterations in Birefringence and Retardance Properties. *Invest Ophthalmol Vis Sci* 2008; 49: 5389.
14. Obuchowska I. Współczesne aspekty diagnostyki i leczenia stwardnienia rozсіяnego z uwzględnieniem roli lekarza okulisty. *Zeszyt edukacyjny „Kompedium Okulistyki”* 2014; 2(10): 4-13.

15. Roodhooft JM. Ocular problems in early stages of multiple sclerosis. *Bull Soc Belge Ophtalmol* 2009; 313: 65-68.
16. Beyer AM, Rosche B, Pleyer U, et al. Stellenwert der Uveitis im Rahmen demyelinisierender Erkrankungen des Zentralnervensystems. *Nervenarzt* 2007; 78: 1389-1398.
17. Le Scanff J, Seve P, Renoux C, et al. Uveitis associated with multiple sclerosis. *Mult Scler* 2008; 14: 415-417.
18. Chen L, Gordon LK. Ocular manifestations of multiple sclerosis. *Curr Opin Ophthalmol* 2005; 16: 315-320.
19. Cerovski B, Vidović T, Petriček I, et al. Multiple sclerosis and neuro-ophthalmologic manifestations. *Coll Antropol* 2005; 29(Suppl 1): 153-158.
20. Balcer LJ, Miller DH, Reingold SC, et al. Vision and vision-related outcome measures in multiple sclerosis. *Brain* 2015; 138(1): 11-27.
21. Cole SR, Beck RW, Moke PS, et al. The National Eye Institute Visual Function Questionnaire: experience of the ONTT. *Optic Neuritis Treatment Trial. Invest Ophthalmol Vis Sci* 2000; 41: 1017-1021.
22. Sergott RC, Frohman E, Glanzman R, et al. The role of optical coherence tomography in multiple sclerosis: expert panel consensus. *J Neurol Sci* 2007; 263(1): 3-14.
23. Trip SA, Schlottmann PG, Jones SJ, et al. Retinal nerve fiber layer axonal loss and visual dysfunction in optic neuritis. *Ann Neurol* 2005; 58: 383-391.
24. Trip SA, Wheeler-Kingshott C, Jones SJ, et al. Optic nerve diffusion tensor imaging in optic neuritis. *Neuroimage* 2006; 30: 498-505.
25. Fisher JB, Jacobs DA, Markowitz CE, et al. Relation of visual function to retinal nerve fiber layer thickness in multiple sclerosis. *Ophthalmology* 2006; 113: 324-332.
26. Hickman SJ, Brex PA, Brierley CM, et al. Detection of optic nerve atrophy following a single episode of unilateral optic neuritis by MRI using a fat-saturated short-echo fast FLAIR sequence. *Neuroradiology* 2001; 43: 123-128.
27. Costello F, Coupland S, Hodge W, et al. Quantifying axonal loss after optic neuritis with optical coherence tomography. *Ann Neurol* 2006; 59: 963-969.
28. Pro MJ, Pons ME, Liebmann JM, et al. Imaging of the optic disc and retinal nerve fiber layer in acute optic neuritis. *J Neurol Sci* 2006; 250: 114-119.
29. Saidha S, Syc SB, Durbin MK, et al. Visual dysfunction in multiple sclerosis correlates better with optical coherence tomography derived estimates of macular ganglion cell layer thickness than peripapillary retinal nerve fiber layer thickness. *Mult Scler* 2011; 17(12): 1449-1463.
30. Burkholder BM, Osborne B, Loguidice MJ, et al. Macular volume determined by optical coherence tomography as a measure of neuronal loss in multiple sclerosis. *Arch Neurol* 2009; 66: 1366-1372.
31. Saidha S, Eckstein C, Ratchford JN. Optical coherence tomography as a marker of axonal damage in multiple sclerosis. *CML – Multiple Sclerosis* 2010; 2: 33-43.
32. Papakostopoulos D, Fotiou F, Hart JC, et al. The electroretinogram in multiple sclerosis and demyelinating optic neuritis. *Electroencephalogr Clin Neurophysiol* 1989; 74: 1-10.
33. Saidha S, Syc SB, Ibrahim MA, et al. Primary retinal pathology in multiple sclerosis as detected by optical coherence tomography. *Brain* 2011; 134: 518-533.