ARTYKUŁ PRZEGLĄDOWY REVIEW ARTICLE
DOI: 10.24292/01.OT.310320.06

Choroby odzwierzęce w okulistyce. Część 2. Zespół larwy wędrującej ocznej

Zoonoses in ophthalmology. Part 2. Ocular larva migrans syndrome

Piotr Borkowski
Prywatna praktyka lekarska Ewa i Piotr Borkowscy, s.c., Komorów

For non-commercial use only

NAJWAŻNIEJSZE
W toksokarozie ocznej badania dodatkowe mają ograniczone znaczenie. Leczenie przyczynowe w naszym kraju obejmuje albendazol, który powinien być podawany w osłonie glikokortykosteroidów. Terapia jest bezpieczna.

HIGHLIGHTS
In ocular toxocariasis, additional tests are of limited importance. In Poland albendazole is the drug of choice in casual treatment. It should be administered with steroids. Treatment is very safe.

STRESZCZENIE
Toksokaroza oczna, właściwie zespół larwy wędrującej ocznej, to choroba pasożytnicza oka, której przyczyną są obcogatunkowe larwy glist, najczęściej psiej (*Toxocara canis*), które przypadkowo zawędrowały do gałki ocznej. Jest to rzadka choroba, ale druga z infekcyjnych przyczyn zapalenia tylnego odcinka błony naczyniowej w Polsce (11,8%). Dostępne komercyjnie w Polsce badania dodatkowe, które możemy zastosować w tej jednostce chorobowej, mają ograniczone znaczenie, więc rozpoznanie powinno być kliniczne. W artykule tym zebrano dane z literatury z uwzględnieniem jej nowych pozycji, na temat epidemiologii, przebiegu klinicznego, rozpoznawania oraz współczesnych zasad leczenia toksokarozy ocznej opisane z punktu widzenia specjalisty chorób zakaźnych i pasożytniczych praktycznie zajmującego się chorobami oczu od ponad 20 lat.

Słowa kluczowe: toksokaroza, toksokaroza oczna, zespół larwy wędrującej ocznej, ziarniniak

ABSTRACT
Ocular toxocariasis, or ocular larva migrans syndrome, is a parasitic disease of the eye caused by non-human species of roundworms, usually canine (Toxocara canis), which accidentally migrated into the eyeball. Although this disease is rare, in Poland it is the second infectious cause of posterior uveitis (11.8%). Additional and commercially available research in Poland that can be useful in this disease is of limited value, so the diagnosis should be clinical. This article gathers data from the literature on epidemiology, clinical course, diagnosis and actual principles of ocular toxocariasis treatment described from the point of view of an experienced infectious and parasitic diseases specialist.

Key words: toxocariasis, ocular toxocariasis, ocular larva migrans, granuloma

© Medical Education. For private and non-commercial use only. Downloaded from https://www.journalsmededu.pl/index.php/ophthatherapy/index: 09.08.2025; 08:11,55

WSTĘP

Toksokaroza w gałce ocznej została opisana po raz pierwszy przez odkrywczynię toksoplazmozy ocznej, wielce zasłużoną dla okulistyki patolog Helenor Campbell Wilder-Foerester. W latach 50. XX w. w gałkach enukleowanych z powodu podejrzenia siatkówczaka znalazła ona larwy nicieni, a nie zmiany nowotworowe. Podobnie odkryła toksoplazmozę oczną – badała pośmiertnie gałki chorych podejrzanych przyżyciowo o zarażenie prątkami gruźlicy, gdzie stwierdzała pierwotniaki, a nie kwasooporne bakterie [1].

Dla wielu okulistów, szczególnie kochających koty, toksokaroza to „siostra" toksoplazmozy. Jest między tymi odzwierzęcymi chorobami pasożytniczymi kilka podobieństw, jednak są one dość powierzchowne. Oba pasożyty są kosmopolityczne, zarażamy się w podobny sposób wydalanymi z kałem przez psy (w wypadku toksokarozy) lub koty (w przypadku obu chorób) inwazyjnymi jajami lub oocystami, a obie formy potrzebują czasu, aby dojrzeć do bycia zakaźnymi. W obu przypadkach możemy się zarazić poprzez jedzenie surowego mięsa wcześniej zarażonych zwierząt (jest to margines w toksokarozie). W przypadku zarażenia człowiek jest ostatnim ogniwem w rozwoju osobniczym obu tych pasożytów. Oba pasożyty mogą przenosić się wertykalnie, ale toksokaroza tylko u zwierząt, nie u ludzi.

Przykłady takie można by mnożyć, ale ww. podobieństwa są prawdopodobnie wynikiem konwergencji w przebiegu pasożytniczego trybu życia, ponieważ oba pasożyty są bardzo odległe filogenetycznie. Zmiany w gałce ocznej klinicznie bywają jednak do siebie podobne.

EPIDEMIOLOGIA

Wydalone z kałem żywicieli ostatecznych jaja pasożyta dojrzewają do postaci inwazyjnych w okresie 3–6 tygodni zależnie od warunków i pozostają zakaźne przez średnio 1 rok. W Europie 10–30% próbek gleby zawiera jaja *Toxocara sp.* [2], w Wielkopolsce to 16–20% [3]. Liczbę zarażonych zwierząt w Polsce ocenia się różnie, zależnie od badań. W jednym z badań w Poznańskiem aż 39% kotów oraz 32% psów było zarażonych toksokarozą – więcej niż w krajach zachodnich [4]. W innym badaniu z tego samego rejonu tylko 0,9% psich odchodów zawierało jaja *T. canis* [5]. Częściej chorują dzieci. Wykazano związek częstości występowania toksokarozy z poziomem socjoekonomicznym, ponieważ pasożyt częściej występuje tam, gdzie nie odrobacza się zwierząt, nie sprząta ich odchodów, a dzieci bawią się w niehigienicznych warunkach. W badaniu z 2018 r. 11,8% zapaleń tylnego odcinka błony naczyniowej oka w Polsce było spowodowanych toksokarozą, co jest znacznie wyższym odsetkiem niż w innych badaniach europejskich (0,9%) i po toksoplazmozie była to druga infekcyjna przyczyna tych zapaleń [6]. Częstość występowania dodatnich odczynów w kierunku toksokarozy wśród przypadkowo dobranych, bezobjawowych (zdrowych?) mieszkańców północno-wschodniej Polski określono na 10–20,7% [7, 8].

Źródłem zarażenia są: brudne ręce, gleba, warzywa zanieczyszczone odchodami psów, kotów i lisów zawierającymi dojrzałe, czyli inwazyjne jaja (przeważająca większość), ale też (rzadziej) kontakt bezpośredni ze zwierzętami, inhalacja kurzu zawierającego jaja pasożytów, jak również (ekstremalnie rzadko) spożycie surowego mięsa wcześniej zarażonych innych zwierząt [9–13]. Wzrost liczby zwierząt domowych w Polsce nie idzie w parze z ich regularnym odrobaczaniem i sprzątaniem odchodów – jest to prawdopodobnie przyczyna częstszego w naszym kraju występowania tej choroby w stosunku do średniej europejskiej. Jaja pasożyta znajdowano znacznie częściej na sierści psów niż kotów (z powodu zwyczaju tarzania się w ziemi i odchodach innych psów), a zarażone były bezwzględnie częściej młode osobniki (skutek transmisji wertykalnej przez łożysko i mleko) [4, 14].

PATOLOGIA, PRZEBIEG KLINICZNY

Rozróżniamy następujące postacie kliniczne toksokarozy: toksokarozę trzewną (VLM, *visceral larva migrans*), toksokarozę oczną (OLM, *ocular larva migrans*), toksokarozę OUN (NLM, *neural larva migrans*; *neurotoxocarosis*) oraz asymptomatyczną [13]. Ta ostania, gdy towarzyszą jej niespecyficzne objawy, jest nazywana przez większość autorów ukrytą (CT, *covert toxocarosis*).

Ściśle rzecz ujmując, toksokaroza nie jest chorobą, tylko zespołem chorobowym, gdyż objawy mogą zostać wywołane larwami robaków obłych wielu gatunków. Zarażamy się, połykając jaja inwazyjne, czyli takie, które po 3–6 tygodniach od ich wydalenia z przewodu pokarmowego żywiciela ostatecznego dojrzeją. Z połkniętych przypadkowo jaj wykluwają się w jelicie cienkim larwy (ok. 0,4 mm długości), które dostają się do naczyń dorzecza żyły wrotnej. Niektóre z nich mogą trafić aż do gałki ocznej, powodując podobne objawy chorobowe. Gatunkami najczęściej powodującymi ten zespół są: glista psia *Toxocara canis*, rzadziej glista kocia *Toxocara cati*, ale i *T. malaysiensis* (kotowate), *Baylisascaris procyonis* (szopowate) i inne robaki obłe o podobnym cyklu rozwojowym [15, 16]. Do wywołania zespołu larwy wędrującej trzewnej dochodzi, gdy mamy do czynienia z masywną inwazją – wtedy larwy „zatrzymują się" już w wątrobie. Co zaskakujące, rzadkością jest wtedy współistnienie zmian ocznych [17]. Istnieje wiele teorii tłumaczących ten fenomen. Zmiany oczne najczęściej pojawiają się przy inwazji pojedynczymi wręcz pasożytami, które wraz z prądem krwi mijają wątrobę, płuca i dopiero na obwodzie, w gałce ocznej, zatrzymując się w tamtejszych kapilarach, wychodzą poza naczynia.

© Medical Education. For private and non-commercial use only. Downloaded from
https://www.journalsmededu.pl/index.php/ophthatherapy/index: 09.08.2025; 08:11,55

Larwa w tkankach gospodarza potrafi przeżyć wiele lat, ale nie wiadomo, jak długo żyje w gałce ocznej. Obecność nawet pojedynczej larwy w oku indukuje reakcję zapalną w odpowiedzi na uwalniane antygeny ekskrecyjno-sekrecyjne (ES-Ag). Larwa zostaje uwięziona we włókniejącym ziarniniaku eozynofilowym tworzącym się wokół niej. Najczęściej ma to miejsce w tylnym odcinku oka, nad lub pod siatkówką. Duży ziarniniak, uwypuklając siatkówkę, może przypominać retinoblastomę (patrz odkrycie tej choroby w 1950 r.). Mniejsze ziarniniaki, ulokowane obwodowo, mogą nie dawać żadnych objawów i być przypadkowo wykryte. Bardzo często powstają też błony pozapalne i nitkowate proliferacje związane z ziarniniakiem i tarczą n. II, powodujące trakcje szklistkowe (ryc. 1, 2). Wysięk w szklistce nie zawsze jest obecny, zmiany są zawsze jednooczne.

RYCINA 1

Obwodowy ziarniniak z włóknistą proliferacją łączącą go z tarczą. Pacjent z pełną ostrością wzroku.

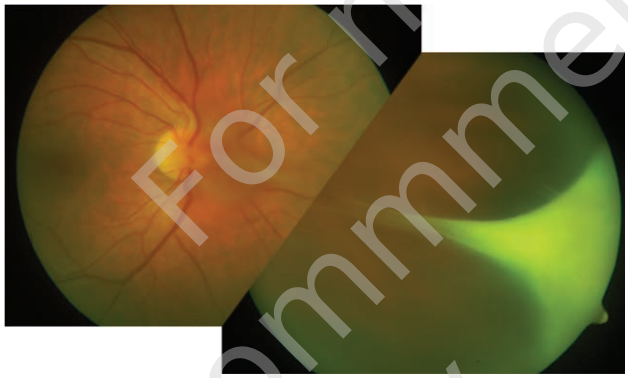

RYCINA 2

Zdjęcie USG tego samego oka co na rycinie pierwszej; widoczna proliferacja w poprzek szklistki powodująca napięcie siatkówki.

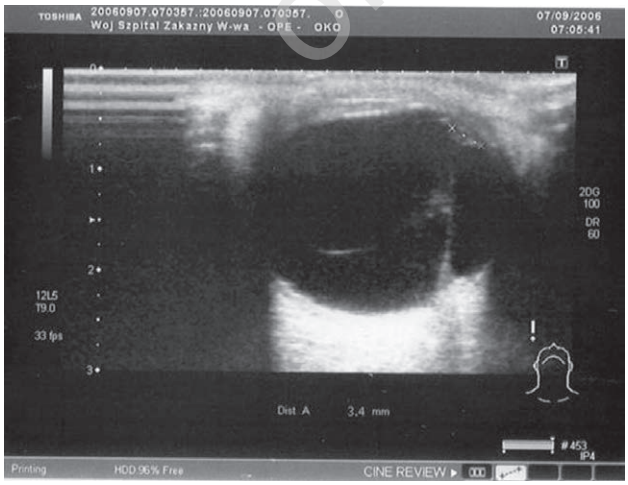

W różnicowaniu na pewno należy brać pod uwagę oprócz wcześniej wspomnianej retinoblastomy nietypowe, bo wytwórcze blizny po toksoplazmozie, zbite masy błon pozapalnych imitujące ziarniniaka. Często wiele lat po wykryciu i przebytym leczeniu ziarniniaka toksokarozowego w oku pacjenci powracają ze skargą na nawrót dolegliwości, np. pod postacią pojawienia się nowych mętów, błysków. W tej jednostce chorobowej, szczególnie po leczeniu, nie występują odległe reaktywacje. Są natomiast obecne powikłania wywołane przez naturalne procesy starzenia się blizn i błon pozapalnych z ich skracaniem i kurczeniem powodującymi narastające napięcia siatkówki, co może prowadzić do przedarcia lub uszkodzenia patologicznych naczyń. Takie przypadki, pomimo że pierwotnie pochodzenia toksokarozowego, nie powinny być traktowane jako reaktywacja choroby pasożytniczej.

ROZPOZNANIE

Badania dodatkowe w tej jednostce chorobowej są mało przydatne, mają tylko wspomagające znaczenie, ponieważ:

- odczyny serologiczne w kierunku toksokarozy w naszym społeczeństwie u ludzi bez objawów choroby są dość częste (10–20%)
- w związku z bardzo słabo nasiloną inwazją w OT odczyny serologiczne są albo bardzo nisko dodatnie, albo mogą być ujemne, a zwiększony odsetek eozynofili oraz zaburzenia w proteinogramie (wszystkie typowe dla VLM) w zasadzie nie występują [18]
- pomimo użycia specyficznych białek wydalniczo-wydzielniczych (*excretory-secretory antigen ES-Ag*) *T. canis* do produkcji odczynów, mogą być one fałszywie dodatnie po styczności z innymi robakami obłymi; immunobloting jest dostępny komercyjnie, ale w codziennej praktyce nie znalazł szerokiego zastosowania
- odczyny serologiczne są opracowane w oparciu o wysoce specyficzne ES-Ag *T. canis*; w związku z polietiologicznym pochodzeniem zespołu wyniki mogą być fałszywie ujemne, gdy inwazja jest spowodowana innym gatunkiem (nie wiemy, jak często)
- odczyny serologiczne utrzymują się bardzo długo (ok. 10 lat) po styczności z patogenem i w związku z tym nie odpowiadają na pytanie, czy pasożyt jest jeszcze żywy w organizmie gospodarza, czy odczyny są przetrwałe; poziom odczynów nie ma znaczenia przy oznaczaniu efektywności leczenia. Oznaczenie przeciwciał klasy IgM nie ma znaczenia praktycznego, gdyż pacjenci z reguły pojawiają się nie wkrótce po inwazji, lecz później, kiedy przeciwciała IgM zanikają
- wykonywanie odczynów serologicznych z bioptatu ze szklistki oraz porównywanie stężeń obecnych tam przeciwciał z tymi występującymi na obwodzie (coeficjencja Goldmana-Witmera) to pewne potwierdzenie obecności larwy robaka w szklistce, ale nie wykonuje się go rutynowo w praktyce, a głównie w celach naukowych [19, 20]

For non-commmercial use only

© Medical Education. For private and non-commercial use only. Downloaded from
https://www.journalsmededu.pl/index.php/ophthatherapy/index: 09.08.2025; 08:11,55

- opracowano metody molekularne, ale nie są one komercyjnie dostępne, ponadto do ich wykonania potrzebny jest bioptat ze szklistki lub z tkanki.

Rozpoznanie jest zatem głównie kliniczne. Opiera się na obrazie zmian i powinno zostać ustalone przez lekarza okulistę.
Chorują najczęściej dzieci z otoczenia o niskim poziomie socjoekonomicznym. W przypadku najbardziej typowym jest to jednooczna zmiana, jasnej barwy ziarniniak obwodowy (50%) lub tylnego odcinka (25%), wielkości 0,75–3 DD, przebiegający z zapaleniem błony naczyniowej w stopniu od braku wysięku, poprzez umiarkowany, do nasilonego – przypominającego *endophthalmitis*. Częste są proliferacje szklistkowe biegnące do ziarniniaka lub tarczy n. II (ryc. 3, 4). Zmiany mogą przypominać retinoblastomę lub neowaskularyzację podsiatkówkową (CNV, *choroidal neovascularization*) [21]. Wyjątkowo jest widoczna sama larwa, czasami ma nawet zdolność ruchu. Zdarzają się trakcyjne lub przedarciowe odwarstwienia siatkówki i wynaczynienia krwi. Larwa może zawędrować do każdej struktury oka i spowodować tam niecharakterystyczną reakcję zapalną [22, 23]. Nie potwierdzono opinii, że toksokaroza obecna poza okiem też może być przyczyną uogólnionego zapalenia błony naczyniowej. Ze względu na niecharakterystyczny obraz części przypadków jest prawdopodobne, że są one mylnie rozpoznawane jako toksokaroza, gdyż współistnieją z dodatnimi odczynami serologicznymi, oraz odwrotnie – część przypadków ze względu na brak odczynów jest mylnie rozpoznawana jako inne jednostki chorobowe.

RYCINA 3

Ziarniniak okolicy tarczy nerwu wzrokowego wraz z proliferacjami nasiatkówkowymi.

RYCINA 4

Ziarniniak okolicy plamkowej umiejscowiony w szklistce. Jest widoczna proliferacja nasiatkówkowa idąca do tarczy podobna jak na rycinie 1.

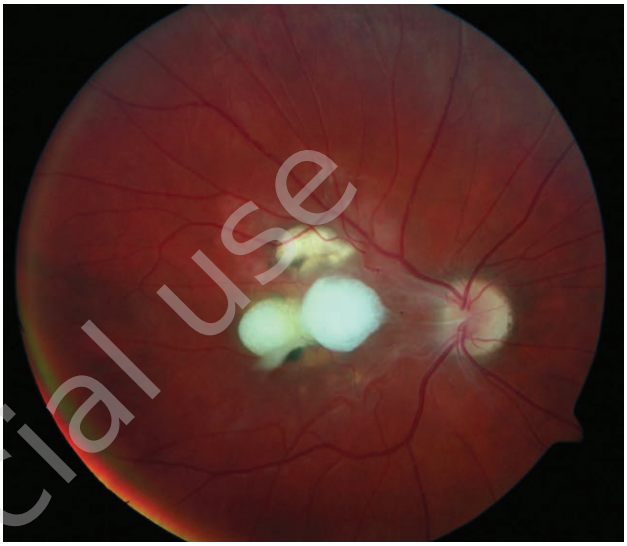

LECZENIE FARMAKOLOGICZNE

Leki przeciwpasożytnicze, nawet gdy zabiją larwę robaka, nie powodują wycofania się istniejących już zmian. Niektórzy autorzy dlatego podają w wątpliwość potrzebę leczenia przeciwpasożytniczego, podnosząc dodatkowo kwestię, że obumierające pasożyty nasilą reakcje zapalne. Jednak większość autorów, jak i organizacja CDC (Centra Kontroli i Prewencji Chorób, *Centers for Disease Control and Prevention*) zalecają leczenie przyczynowe, służące zatrzymaniu i prewencji dalszych szkód powodowanych przez przemieszczające się larwy [15, 24]. By zmniejszyć nasilenie reakcji zapalnej wywołanej uwalnianiem antygenów z obumierających pasożytów, leczenie przyczynowe zabezpieczamy lekami glikokortykosteroidowymi.
Wszystkie powodujące objawy tego zespołu larwy robaków obłych są wrażliwe na dostępny w Polsce albendazol. Lek ten powinien być podawany jednak dłużej niż w przypadku pasożytów jelitowych, tj. co najmniej przez tydzień (ale nie dłużej niż przez 3 tygodnie). Musi on bowiem osiągnąć odpowiednie stężenie w gałce ocznej, a wchłania się z przewodu pokarmowego tylko w 5%. Stosowano też inne leki: tiabendazol (pochodna albendazolu), dietylkarbamazynę, a nawet iwermektynę, ale leki te są obecnie dostępne tylko poprzez import docelowy i nie wykazują przewagi nad albendazolem [25]. Farmakokinetyka albendazolu powoduje, że w dużym zakresie wagi pacjenta dobowa dawka to zwykle 2 × 400 mg/24 h dla dorosłego. Długość leczenia to minimum 5 dni, maksymalną długość różni autorzy określają na 3 tygodnie i więcej [25]. Albendazol jest obecnie dostępny w Polsce w tabletkach po

© Medical Education. For private and non-commercial use only. Downloaded from https://www.journalsmededu.pl/index.php/ophthatherapy/index: 09.08.2025; 08:11,55

400 mg lub w zawiesinie 400 mg/20 ml, aktualna cena to ok. 15–20 zł za tabletkę. Lek nie jest refundowany. Jego działania niepożądane są bardzo rzadkie, najczęstszym jest hipertransaminazemia. Warto zauważyć, że albendazol w tej samej dawce jest stosowany u pacjentów z bąblowicą wielokomorową codziennie i dożywotnio, a hipertransaminazemię (najczęstsze działanie niepożądane) obserwuje się u części leczonych dopiero po kilku latach jego stosowania – jest to więc leczenie bezpieczne.

W tej jednostce chorobowej w związku z glikokortykosteroidoterapią nie należy się obawiać zwiększenia namnażania się pasożytów, przeciwnie niż np. w toksoplazmozie.

PODSUMOWANIE

Zespół larwy wędrującej ocznej to rzadki, polietiologiczny zespół objawów wywołany wędrówką larw robaków obłych (0,4 mm dł.), głównie *T. canis*, rzadziej *T. cati* i jeszcze rzadziej innymi. Choroba nabywana jest przez przypadkowe połknięcie jaj wydalanych z kałem zainfekowanych psów i kotów. Objawy zawsze dotyczą jednego oka, najczęściej to ziarniniak wokół larwy, głównie w tylnym odcinku oka, często z włóknistymi proliferacjami. W przebiegu toksokarozy zdarzają się inne niż ziarniniak postacie choroby, umiejscowione w dowolnych obszarach gałki ocznej – są to zmiany niespecyficzne. Potwierdzenie badaniami dodatkowymi ma małe znaczenie, podstawą jest obraz kliniczny zmian dna oka. To, jak i stosunkowo mało działań niepożądanych stosowanego leku, powoduje, że leczenie przeciwpasożytnicze wraz z leczeniem objawowym (glikokortykosteroidoterapia) może być zastosowane w każdym z przypadków klinicznie podejrzanych o tę etiologię. Leczenie nie usunie powstałych zmian, ale może zapobiec powstaniu innych.

Źródło rycin: Wszystkie ryciny pochodzą z materiałów własnych autora. Zostały wykonane przez Andrzeja Jankowskiego (ryc. 1, 3, 4) i dra Andrzeja Sadownika (ryc. 2).

ADRES DO KORESPONDENCJI
dr n. med. Piotr Borkowski
Prywatna praktyka lekarska Ewa i Piotr Borkowscy, s.c.
05-806 Pęcice Małe, ul. Dzika 5A
tel. (+48) 502-333-689
www.drborkowski.pl

ORCID: Piotr Borkowski – ID – orcid.org/0000-0001-9596-9700

For non-commercial use only

Piśmiennictwo

1. Spencer WH, Zimmerman LE. Helenor Campbell Wilder Foerster, 1895-1998. Arch Ophthalmol. 1999; 117(6): 849-50. https://doi.org/10.1001/archopht.117.6.849.
2. Deplazes P, van Knapen F, Schweiger A et al. Role of pet dogs and cats in the transmission of helminthic zoonoses in Europe, with a focus on echinococcosis and toxocarosis. Veterinary Parasitology. 2011; 182(1): 41-53. https://doi.org/10.1016/j.vetpar.2011.07.014.
3. Mizgajska-Wiktor H, Jarosz W. A comparison of soil contamination with Toxocara canis and Toxocara cati eggs in rural and urban areas of Wielkopolska district in 2000-2005. Wiad Parazytol. 2007; 53: 219-25.
4. Luty T. Prevalence of species of Toxocara in dogs, cats and red foxes from the Poznan region, Poland. J Helmintol. 2001; 75: 153-6.
5. Maśnik E. [Relationships between the prevalence of Toxocara eggs in dogs' faeces and soil]. Wiad Parazytol. 2000; 46: 239-44.
6. Brydak-Godowska J, Moskal K, Borkowski PK et al. A Retrospective Observational Study of Uveitis in a Single Center in Poland with a Review of Findings in Europe. Med Sci Monit. 2018; 24: 8734-49. https://doi.org/10.12659/MSM.910749.
7. Hermanowska-Szpakowicz T, Kondrusik M, Świerzbińska M et al. [Incidence of antibody detection agaimnst Toxocara canis and clinical symptoms in inhabitans of North-Eastern Poland. Pol Merkur Lek. 2001; 10: 168-70.
8. Łapiński TW, Miegoć H, Prokopowicz D et al. [Exposure to toxocariasis and tularemia among workers at Białowieza National Park]. Przegl Epidemiol. 2000; 54: 367-74.
9. Amaral HL, Rassier GL, Pepe MS et al. Presence of Toxocara canis eggs on the hair of dogs: a risk factor for Visceral Larva Migrans. Vet Parasitol. 2010; 174(1-2): 115-8. https://doi.org/10.1016/j.vetpar.2010.07.016.
10. Keegan JD, Holland CV. A comparision of Toxocara canis embrionation under controlled conditions in soil and hair. J Helmintol. 2012; 16: 1-7.
11. Morimatsu Y, Akao N, Akiyoshi H et al. A familial case of visceral larva migrans after ingestion of raw chicken livers: appearance of specific antibody in bronchoalveolar lavage fluid of the patients. Am J Trop Med Hyg. 2006; 75(2): 303-6.

© Medical Education. For private and non-commercial use only. Downloaded from https://www.journalsmededu.pl/index.php/ophthatherapy/index: 09.08.2025; 08:11,55

12. Hugot JP, Reinhard KJ, Gardner SL et al. Human enterobiasis in evolution: Origin, specificity and transmission. Parasite. 1999; 6(3): 201-8.
13. U.S. Department of Health & Human Services, Center for Disease Control and Prevention. Toxocariasis. https://www.cdc.gov/parasites/toxocariasis/epi.html. (Access: 24.03.2020).
14. Roddie G, Holland C, Stafford P et al. Contamination of fox hair with eggs of Toxocara canis. J Helminthol. 2008; 82: 293-6. https://doi.org/10.1017/S0022149X08996954.
15. U.S. Department of Health & Human Services, Center for Disease Control and Prevention. Toxocariasis. https://doi.org/https://www.cdc.gov/parasites/toxocariasis/health_professionals/index.html. (Access: 24.03.2020).
16. Dangoudoubiyam S, Kazacos KR. Differentiation of larva migrans caused by Baylisascaris procyonis and Toxocara species by Western blotting. Clin Vaccine Immunol. 2009; 16(11): 1563-8. https://doi.org/10.1128/CVI.00251-09. Epub 2009 Sep 9.
17. Paul M, Stefaniak J, Twardosz-Pawlik H et al. The co-occurrence of Toxocara ocular and visceral larva migrans syndrome: a case series. Cases J. 2009; 2: 6881. https://doi.org/10.1186/1757-1626-2-6881.
18. Alabiad CR, Albini TA, Santos CL et al. Ocular toxocariasis in a seronegative adult. Ophtalmic Surg Lasers Imaging. 2010; 2: 1-3.
19. Bertelmann E, Velhagen KH, Pleyer U et al. Okulare Toxocariasis. Der Ophthalmologe. 2003; 100(11): 950-4. https://doi.org/10.1007/s00347-003-0815-1.
20. de Visser L, Rothova A, de Boer JH et al. Diagnosis of ocular toxocariasis by establishing intraocular antibody production. Am J Ophthalmol. 2008; 145(2): 369-74. Epub 2007 Dec 3.
21. Higashide T, Akao N, Shirao E et al. Optical coherence tomographic and angiographic findings of a case with subretinal toxocara granuloma. Am J Ophthalmol. 2003; 136(1): 188-90.
22. Ahn SJ, Woo SJ, Hyon JY et al. Cataract formation associated with ocular toxocariasis. J Cataract Refract Surg. 2013; 39: 830-5.
23. Mansour AM, Abiad B, Boulos FI et al. Adult Ocular Toxocariasis Mimicking Ciliary Body Malignancy. Case Rep Med. 2014; 2014: 1-5.
24. Suzuki T, Joko T, Akao N et al. Following the migration of a Toxocara larva in the retina by optical coherence tomography and fluorescein angiography. Jpn J Ophthalmol. 2005; 49(2): 159-61. https://doi.org/10.1007/s10384-004-0157-9.
25. Stürchler D, Schubarth P, Gualzata M et al. Thiabendazole vs. albendazole in treatment of toxocariasis: a clinical trial. Ann Trop Med Parasit. 1989; 83(5): 473-8. https://doi.org/10.1080/00034983.1989.11812374.

For non-commercial use only

Konflikt interesów:
Nie występuje.

Finansowanie:
Nie występuje.

Etyka:
Treści przedstawione w artykule są zgodne z zasadami Deklaracji Helsińskiej, dyrektywami EU oraz ujednoliconymi wymaganiami dla czasopism biomedycznych.

Conflict of interest:
None.

Financial support:
None.

Ethics:
The content presented in the article complies with the principles of the Helsinki Declaration, EU directives and harmonized requirements for biomedical journals.

© Medical Education. For private and non-commercial use only. Downloaded from https://www.journalsmededu.pl/index.php/ophthatherapy/index: 09.08.2025; 08:11,55