PRACA ORYGINALNA ORIGINAL RESEARCH STUDY
DOI: 10.24292/01.OT.310320.08

Efekty wszczepienia implantów *iris-claw* do komory tylnej w oczach bezsoczewkowych z niestabilną torebką – retrospektywne badanie obserwacyjne

Outcomes of posterior chamber iris-claw intraocular lenses implantation in aphakic eyes with insufficient capsular support: retrospective observational study

Ilona A. Kaczmarek[1], Jaromir Wasyluk[1, 2], Ilona Jędrzejewska[2], Małgorzata Myślińska[1], Marek E. Prost[1]

[1] Klinika Okulistyki, Wojskowy Instytut Medycyny Lotniczej w Warszawie
p.o. Kierownika Kliniki: dr n. med. Jaromir Wasyluk
[2] Centrum Okulistyczne OPTIMUM w Warszawie
Kierownik medyczny: dr n. med. Małgorzata Krajewska

For non-commercial use only

NAJWAŻNIEJSZE

Tylnokomorowy implant wewnątrzgałkowy typu *iris-claw* może być stosowany w korekcji bezsoczewkowości z niestabilną torebką w szerokim zakresie wskazań operacyjnych, zapewniając dobre efekty po zabiegu.

HIGHLIGHTS

Posterior chamber iris-claw aphakic IOL can be used for a wide range of indications in aphakic eyes without adequate capsule support, providing good visual outcomes.

STRESZCZENIE

Wprowadzenie: Implantacja soczewek iris-claw jest często stosowaną metodą korekcji bezsoczewkowości z niestabilną torebką. Celem badania była ocena wyników anatomicznych, funkcjonalnych oraz powikłań po zabiegu u pacjentów z afakią i niestabilną torebką soczewki.

Materiał i metody: Do badania włączono 44 oczu (44 pacjentów). Średni wiek: 72,5 ± 20,5 lat (18-95 lat). Średni czas obserwacji: 12,11 + 6,02 miesiąca (od 1 do 24 miesięcy). W 5 oczach (11,36%) wykonano pierwotne wszczepienie implantu, w 24 oczach (54,55%) wymianę implantu tylnokomorowego na soczewkę typu iris-claw, w 15 oczach wtórne wszczepienie implantu.

Wyniki: Końcowa najlepiej skorygowana ostrość wzroku była istotnie statystycznie lepsza niż przed zabiegiem (0,49 ± 0,33 vs 0,36 ± 0,26 wg Snellena), ($P<0,05$). W 40 oczach (90,91%) błąd refrakcji na koniec okresu obserwacji był w granicach ± 2 Dsph. Istotne powikłania pooperacyjne obejmowały: zapalenie tęczówki 2 oczu (4,55%), przemieszczenie implantu 2 oczu (4,55%), torbielowaty obrzęk plamki 6 oczu (13,64%), odwarstwienie siatkówki 2 oczu (4,55%), wylew krwi do ciała szklistego 1 oko (2,27%), zakrzep żyły środkowej siatkówki 1 oko (2,27%), zapalenie troficzne rogówki 1 oko (2,27%).

Wnioski: Tylnokomorowe implanty wewnątrzgałkowe typu iris-claw mogą być stosowane w oczach z niestabilnym aparatem więzadłowym w szerokim zakresie wskazań operacyjnych, zapewniając dobry efekt anatomiczny i poprawę funkcji

Słowa kluczowe: *iris-claw*, afakia, niestabilna torebka

© Medical Education. For private and non-commercial use only. Downloaded from https://www.journalsmededu.pl/index.php/ophthatherapy/index: 09.08.2025; 08:11,53

ABSTRACT

Background: Implantation of posterior chamber iris-claw intraocular lenses (IOLs) is often used in the surgical management of aphakia with inadequate capsular support. The purpose of the study was to evaluate the anatomical and functional outcomes and complication rate after implantation of a posterior chamber iris-claw aphakic IOL in eyes with insufficient capsular support.
Methods: This retrospective observational study comprised patients without adequate capsular support undergoing posterior iris-claw aphakic IOL implantation between 2016 and 2018.
Results: The study comprised 44 eyes of 44 patients. The mean follow-up was 12 months (range from 1 to 24 months). The IOLs were inserted during primary lens surgery in five eyes (11.36%), during a posterior chamber IOL exchange procedure in 24 eyes (54.55%), and as a secondary procedure in 15 aphakic eyes (34.09%). The final mean best corrected visual acuity (BCVA) was significantly better than preoperatively (0.49 ± 0.33 vs 0.36 ± 0.26, Snellen decimals) ($P < 0.05$). The most common complication after surgery was transient elevated intraocular pressure (10 eyes; 22.73%).
Conclusions: The posterior chamber iris-claw aphakic IOLs provided good anatomical and functional outcomes and can be used for a wide range of indications in eyes without adequate capsular support.

Key words: iris-claw, aphakia, insufficient capsular support

For non-commercial use only

WSTĘP

Soczewki mocowane do tęczówki (*iris-claw*), pierwotnie przeznaczone do korekcji krótkowzroczności podczas zabiegów chirurgii refrakcyjnej wewnątrzgałkowej, od wielu lat znajdują zastosowanie w korekcji bezsoczewkowości z niestabilną torebką [1]. Wykorzystywane są u pacjentów wymagających wymiany podwichniętego implantu tylnokomorowego, podczas operacji zaćmy z uszkodzonym aparatem więzadłowym soczewki oraz w czasie reoperacji po zabiegu usunięcia zaćmy powikłanym uszkodzeniem torby tylnej bez możliwości wszczepienia klasycznej soczewki tylnokomorowej. W zależności od przebiegu zabiegu wszczepiane są jednocześnie lub wtórnie, zwykle po 2–3 miesiącach od usunięcia zaćmy [2]. Obecnie najczęściej stosowanymi w afakii soczewkami *iris-claw* są implanty Artisan Aphakia (Ophtec) i Verisyse Aphakia (AMO). Mogą one być mocowane zarówno w przedniej, jak i tylnej komorze, a przy wyborze lokalizacji implantu zalecane jest uwzględnienie głębokości komory przedniej oraz gęstości komórek śródbłonka rogówki [3]. Główną alternatywą dla soczewek *iris-claw* w korekcji afakii z niestabilną torebką jest obecnie śródtwardówkowa fiksacja implantu polegająca na jego podszyciu lub zastosowaniu technik bezszwowych [4–8]. Zabiegi te zapewniają lokalizację implantu zbliżoną do fizjologicznej pozycji soczewki własnej, ponadto mogą być wykonane w sytuacji znacznego uszkodzenia tęczówki.
Zarówno w przypadku soczewek *iris-claw*, jak i implantów fiksowanych do twardówki opisane zostały powikłania pooperacyjne obejmujące m.in.: przemieszczenie implantu, wzrost ciśnienia wewnątrzgałkowego, krwawienie do ciała szklistego, torbielowaty obrzęk plamki (CME, *cystoid macular edema*) czy odwarstwienie siatkówki [9–14]. Z uwagi na nieskomplikowaną technikę oraz stosunkowo krótki czas zabiegu wielu chirurgów preferuje implanty *iris-claw* w korekcji bezsoczewkowości z uszkodzoną obwódką rzęskową lub torebką tylną [15, 16]. Celem naszego badania była analiza retrospektywna efektów anatomicznych, funkcjonalnych oraz powikłań obserwowanych po zabiegach wszczepienia implantu *iris-claw* do komory tylnej, przeprowadzonych w Klinice Okulistyki Wojskowego Instytutu Medycyny Lotniczej (WIML) w Warszawie w latach 2016–2018.

METODYKA

Kryterium włączenia do badania stanowił okres obserwacji wynoszący co najmniej miesiąc. W badaniu analizowano dane obejmujące: rozpoznanie będące wskazaniem do wszczepienia soczewki *iris-claw*, wiek, płeć pacjenta, długość gałki ocznej, przebyte zabiegi chirurgiczne i urazy gałki ocznej oraz współistniejące choroby oczu i ogólnoustrojowe. U wszystkich pacjentów wszczepiono implant wykonany z polimetakrylanu metylu Artisan Aphakia (Ophtec BV, Holandia) o całkowitej długości 8,5 mm oraz średnicy części optycznej 5,4 mm (ryc. 1). Moc optyczna implantu obliczana była przy zastosowaniu formuły SRK/T za pomocą biome-

© Medical Education. For private and non-commercial use only. Downloaded from https://www.journalsmededu.pl/index.php/ophthatherapy/index: 09.08.2025; 08:11,53

tru optycznego IOL Master 500 (Carl Zeiss Meditec AG). Z uwagi na fakt, że implant wszczepiano do komory tylnej, zastosowano stałą A równą 116,9 (ryc. 2).

RYCINA 1

Implant wewnątrzgałkowy *iris-claw* Artisan Aphakia 205.

RYCINA 2

89-letni pacjent 24 miesiące po wszczepieniu implantu *iris-claw* do komory tylnej oka lewego.

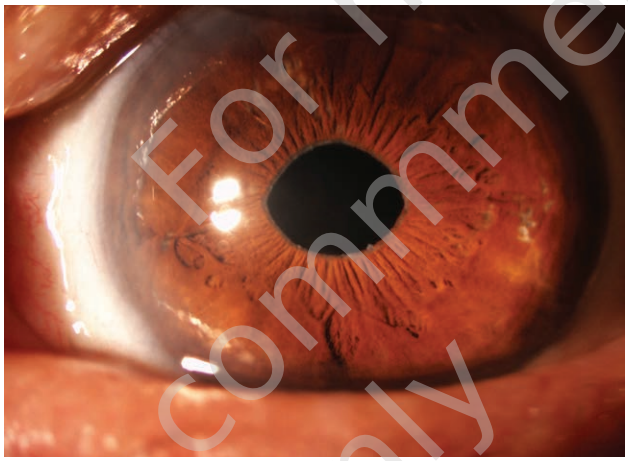

Ocenie poddano przed- i pooperacyjną najlepszą skorygowaną ostrość wzroku do dali (BCVA, *best-corrected visual acuity*) na tablicy Snellena, ciśnienie wewnątrzgałkowe (IOP, *intraocular pressure*), gęstość komórek śródbłonka, wartość ekwiwalentu sferycznego (SE, *spherical equivalent*) oraz błąd refrakcji, określony jako różnica pomiędzy refrakcją osiągniętą (ekwiwalentem sferycznym) a zamierzoną. Notowano wystąpienie powikłań śród- i pooperacyjnych. Ciśnienie wewnątrzgałkowe mierzono przy użyciu tonometru bezkontaktowego CT-800 (Topcon, Japonia). Gęstość komórek śródbłonka rogówki obliczano za pomocą mikroskopu lustrzanego CellChek SL (Konan, USA). Do pomiaru ekwiwalentu sferycznego stosowano autokeratorefraktometr KR-800 (Topcon, Japonia). Błąd refrakcji obliczano jako różnicę pomiędzy refrakcją osiągniętą (ekwiwalentem sferycznym) na koniec okresu obserwacji a refrakcją docelową wyznaczoną za pomocą biometru optycznego.

Wszystkie zabiegi implantacji sztucznej soczewki wewnątrzgałkowej typu *iris-claw* wykonane były w znieczuleniu okołogałkowym przez trzech doświadczonych chirurgów przy zastosowaniu tej samej techniki operacyjnej. Główne etapy zabiegu obejmowały kolejno: diatermokoagulację naczyń przyrąbkowych oraz wejście do komory przedniej w rąbku nożem 15° od godziny 11.00 do 1.00, potem wykonanie dwóch tunelowych portów bocznych na godzinach 2.00 i 10.00 nożem 1,2 mm, podanie wiskoelastyku do komory przedniej oraz wsunięcie sztucznej soczewki do komory przedniej, a następnie tylnej z enklawacją do tęczówki na godzinach 3.00 i 9.00. Następne etapy polegały na wykonaniu irydektomii przypodstawnej na godzinie 12.00, zszyciu rogówki w rąbku szwami pojedynczymi lub szwem ciągłym Nylon 10-0 i usunięciu wiskoelastyku układem aspiracyjno-irygacyjnym. Zabieg kończono podaniem do komory przedniej cefuroksymu 1 mg/1 ml oraz wykonaniem iniekcji podspojówkowej deksametazonu. Szwy rogówkowe usuwano średnio po 3 miesiącach od zabiegu.
Do analizy statystycznej wykorzystano program Statistica 13.3 (Statsoft Polska). Zastosowano moduł statystyki opisowej oraz test kolejności par Wilcoxona, uznając wynik istotny statystycznie dla $p < 0,05$.

WYNIKI

W latach 2016–2018 w Klinice Okulistyki WIML wykonano zabieg implantacji soczewki *iris-claw* do komory tylnej w 48 oczach 48 pacjentów. Dwojga oczu nie włączono do badania ze względu na zbyt krótki okres obserwacji (< 1 miesiąca). Dwoje oczu wyłączono z badania ze względu na przebycie zabiegu wszczepienia implantu *iris-claw* połączonego z wykonaniem trabekulektomii (1 oko) lub *pars plana* witrektomii z podaniem oleju silikonowego do komory ciała szklistego (1 oko). Ostatecznie do badania retrospektywnego zakwalifikowano 44 oczu 44 pacjentów, którzy przebyli zabieg implantacji soczewki Artisan do komory tylnej. Średni czas obserwacji pacjentów zakwalifikowanych do badania wynosił 12,11 ± 6,02 miesiąca (minimalny: 1 miesiąc, maksymalny: 24 miesiące). Tabela 1 przedstawia charakterystykę pacjentów pod względem demograficznym oraz obecności współistniejących chorób okulistycznych i ogólnoustrojowych.
W 24 oczach (54,55%) wykonano, w ramach jednego zabiegu, wymianę implantu tylnokomorowego na soczewkę Artisan. W 15 oczach (34,09%) z bezsoczewkowością pooperacyjną i niestabilną torebką został wykonany zabieg wtórnego wszczepienia implantu *iris-claw*. W 5 oczach (11,36%) przeprowadzono zabieg usunięcia podwichniętej lub zwichniętej zaćmy z pierwotnym wszczepieniem soczewki Artisan. Zabieg wszczepienia implantu *iris-claw* połączony był z wykonaniem *pars plana* witrektomii w 4 oczach oraz wewnątrztorebkowym usunięciem soczewki w 1 oku.

© Medical Education. For private and non-commercial use only. Downloaded from https://www.journalsmededu.pl/index.php/ophthatherapy/index: 09.08.2025; 08:11,53

TABELA 1

Charakterystyka pacjentów pod względem demograficznym oraz obecności współistniejących chorób okulistycznych i ogólnoustrojowych.

n	44
Kobiety/mężczyźni	24/20
Średni wiek ± SD (lata)	72,50 ± 20,50
Minimum–maksimum	18–95
Średnia długość gałki ocznej ± SD (mm)	23,40 ± 1,77
minimum–maksimum	20,40–31,03
Jaskra	13 (29,55%)
Zespół pseudoeksfoliacji	7 (15,91%)
Zwyrodnienie plamki żółtej	5 (11,36%)
Uraz tępy gałki ocznej	6 (14,63%)
Cukrzyca	9 (20,45%)
Zespół Marfana	2 (4,55%)

SD (*standard deviation*) – odchylenie standardowe.

Wskazania do wymiany implantu obejmowały podwichnięcie implantu tylnokomorowego – 22 oczu, zwichnięcie implantu tylnokomorowego do ciała szklistego – 1 oko oraz błonę wapienną na implancie podszytym śródtwardówkowo – 1 oko (ryc. 3). Podwichnięcie implantu tylnokomorowego dotyczyło 20 oczu z fiksacją dotorebkową wszczepu oraz 2 oczu z implantem podszytym śródtwardówkowo. Średni czas pomiędzy wszczepieniem implantu do torebki a jego wymianą na soczewkę Artisan wynosił 10,49 ± 7,03 roku (minimalnie 5,53 miesiąca – maksymalnie 27,62 roku). W dwóch przypadkach przemieszczenia podszytego śródtwardówkowo implantu czas od jego podszycia do wymiany na soczewkę *iris-claw* wynosił odpowiednio 11 lat i 6 miesięcy oraz 12 lat i 11 miesięcy.

RYCINA 3

83-letnia pacjentka po 5 latach od operacji usunięcia zaćmy oka prawego z wszczepieniem sztucznej soczewki do komory tylnej, z samoistnym przemieszczeniem implantu do komory przedniej. U pacjentki wykonano implantację soczewki *iris-claw* do komory tylnej.

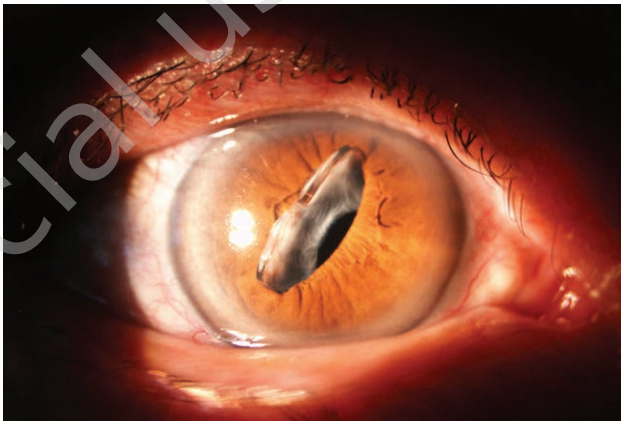

Afakia była rezultatem powikłanego zabiegu fakoemulsyfikacji zaćmy starczej w 12 oczach, usunięcia zaćmy pourazowej w 2 oczach oraz fakoemulsyfikacji podwichniętej

TABELA 2

Wyniki badań przeprowadzonych w 44 oczach przed zabiegiem i po zabiegu wszczepienia implantu iris-claw do komory tylnej. Wartość p dla testu kolejności par Wilcoxona.

	Przed zabiegiem	Na koniec okresu obserwacji	p
BCVA ± SD (tablica Snellena)	0,36 ± 0,26	0,49 ± 0,33	0,04
Minimum–maksimum	rppo – 1,0	rrpo – 1,0	
Ekwiwalent sferyczny ± SD (dioptrie sferyczne)	5,66 ± 5,61	-0,19 ± 1,58	0,00
Minimum; maksimum	-5,75; 15,25	-4,75; 3,75	
Ciśnienie wewnątrzgałkowe ± SD (mmHg)	15,36 ± 4,87	15,07 ± 4,10	0,82
Minimum–maksimum	7–31	6–25	
Gęstość komórek śródbłonka ± SD (mm^2)	2195,91 ± 505,05	2090,52 ± 478,39	0,07
Minimum–maksimum	1532–3311	1489–3257	

BCVA (*best-corrected visual acuity*) – najlepsza skorygowana ostrość wzroku do dali.

TABELA 3

Średnie wartości BCVA w trzech grupach wskazań do zabiegu.

	Wymiana implantu tylnokomorowego	Bezsoczewkowość pooperacyjna	Podwichnięta/zwichnięta zaćma
BCVA ± SD przed zabiegiem	0,37 ± 0,25	0,34 ± 0,27	0,40 ± 0,32
Minimum–maksimum	0,02 – 1,0	rrpo – 0,7	rrpo – 0,8
BCVA ± SD na koniec okresu obserwacji	0,44 ± 0,32	0,47 ± 0,34	0,78 ± 0,19
Minimum–maksimum	rrpo – 1,0	rrpo – 1,0	0,5–1,0

© Medical Education. For private and non-commercial use only. Downloaded from https://www.journalsmededu.pl/index.php/ophthatherapy/index: 09.08.2025; 08:11,53

zaćmy starczej w 1 oku. Wśród pacjentów z bezsoczewkowością średni czas od zabiegu usunięcia zaćmy starczej do wszczepienia soczewki Artisan wynosił 80,38 ± 72,84 dnia (minimalnie 12 dni, maksymalnie 288 dni). Pierwotne wszczepienie implantu *iris-claw* wykonano po usunięciu zaćmy podwichniętej – w 3 oczach oraz z powodu pourazowego zwichnięcia zmętniałej soczewki własnej do ciała szklistego – w 2 oczach.

Nie odnotowano żadnych powikłań śródoperacyjnych podczas zabiegu wszczepiania soczewki *iris-claw*. Powikłania pooperacyjne obejmowały: owalizację źrenicy – 10 oczu (22,73%), lokalny zanik zrębu tęczówki – 2 oczu (4,55%), zapalenie tęczówki – 2 oczu (4,55%), obecność barwnika na implancie – 3 oczu (6,82%), wzrost ciśnienia wewnątrzgałkowego > 25 mmHg – 10 oczu (22,73%), hipotonia – 2 oczu (4,55%), przemieszczenie implantu Artisan – 2 oczu (4,55%), torbielowaty obrzęk plamki – 6 oczu (13,64%), odwarstwienie siatkówki – 2 oczu (4,55%), wylew krwi do ciała szklistego – 1 oko (2,27%), zakrzep żyły środkowej siatkówki – 1 oko (2,27%), zapalenie troficzne rogówki – 1 oko (2,27%).

Najlepsza skorygowana ostrość wzroku do dali po zakończeniu okresu obserwacji poprawiła się w 26 oczach (59,10%), pogorszyła się w 9 oczach (20,45%) oraz pozostała bez zmian również w 9 oczach (20,45%). Tabela 2 przedstawia średnie wartości skorygowanej najlepszej ostrości wzroku do dali, ekwiwalentu sferycznego, ciśnienia wewnątrzgałkowego oraz gęstości komórek śródbłonka przed zabiegiem i po zabiegu wszczepienia implantu *iris-claw* w 44 oczach objętych badaniem.

Średnia wartość SE w grupie 24 oczu, w których dokonano wymiany implantu tylnokomorowego na soczewkę *iris-claw*, wynosiła 1,56 ± 3,21 Dsph przed zabiegiem oraz 0,45 ± 1,74 Dsph po zabiegu. W grupie 15 oczu operowanych w celu korekcji bezsoczewkowości pooperacyjnej średnia wartość SE przed zabiegiem wynosiła 12,15 ± 1,81 Dsph oraz 0,23 ± 1,41 Dsph po zabiegu. W pozostałych pięciu przypadkach, w których dokonano pierwotnego wszczepienia implantu Artisan, średnia wartość SE przed zabiegiem wynosiła 5,88 ± 2,92 Dsph, a po zabiegu – 0,70 ± 0,86 Dsph. Tabela 3 przedstawia średnie wartości BCVA przed zabiegiem oraz na koniec okresu obserwacji w opisanych trzech grupach wskazań do zabiegu. W 40 oczach (90,91%) błąd refrakcji (różnica między refrakcją osiągniętą a zamierzoną) na koniec okresu obserwacji zawarty był w granicach ± 2 Dsph.

DYSKUSJA

Spośród wielu procedur chirurgicznych wykonywanych w celu korekcji bezsoczewkowości z niestabilną torebką obecnie stosowane są przede wszystkim fiksacja śródtwardówkowa implantu tylnokomorowego oraz soczewki *iris-claw* wszczepiane do przedniej lub tylnej komory oka [17]. Wybór implantów *iris-claw* pozwala na wykonanie zabiegu w krótszym czasie w porównaniu z techniką śródtwardówkowego podszycia implantu, co może mieć wpływ na mniejszą traumatyzację tkanek oka, a tym samym profil bezpieczeństwa zabiegu [18, 19]. Jednakże Wu Jing i wsp. w metaanalizie porównującej efekty wszczepienia soczewek *iris-claw* i śródtwardówkowego podszycia implantu tylnokomorowego w korekcji afakii z niestabilną torebką nie wykazali istotnej statystycznie różnicy w osiągniętej po zabiegu ostrości wzroku oraz częstości powikłań pooperacyjnych między analizowanymi technikami [17]. W celu ograniczenia utraty komórek śródbłonka rogówki wielu badaczy preferuje enklawację soczewki *iris-claw* w tylnej komorze oka ze względu na większą odległość implantu od śródbłonka rogówki niż w przypadku fiksacji w przedniej komorze [20–22]. Wyniki opublikowanych ostatnio prac nie potwierdzają jednak, aby enklawacja implantu *iris-claw* w przedniej komorze oka związana była z istotnie większą utratą komórek śródbłonka rogówki niż fiksacja w komorze tylnej [3, 23].

W naszym badaniu skorygowana najlepsza ostrość wzroku do dali po zakończeniu okresu obserwacji poprawiła się w 26 oczach (59,10%), a w 40 oczach (90,91%) błąd refrakcji na koniec okresu obserwacji był zawarty w granicach ± 2 Dsph. Podobne wyniki opisali inni badacze w analizach retrospektywnych efektów wszczepienia implantu *iris-claw* do komory tylnej oka [16, 20, 24]. Odnotowaliśmy pogorszenie BCVA na koniec okresu obserwacji w 9 oczach (20,45%) oraz brak zmiany BCVA także w 9 oczach (20,45%). Przyczynami gorszej BCVA na koniec okresu obserwacji w naszym badaniu były: torbielowaty obrzęk plamki (3 oczu), odwarstwienie siatkówki (2 oczu), progresja zwyrodnienia plamki związanego z wiekiem (1 oko), zakrzep żyły środkowej siatkówki (1 oko), troficzne zapalenie rogówki (1 oko) oraz zapalenie błony naczyniowej (1 oko).

Częstość występowania CME po zabiegu wszczepienia implantu *iris-claw* do komory tylnej oka badacze opisują w zakresie 2,1–25%, w zależności od wskazań do zabiegu oraz przebytych operacji oczu [3, 12, 20, 23, 25]. W naszym badaniu pooperacyjny CME rozwinął się w 6 oczach (13,64%). W czterech przypadkach w leczeniu tego powikłania zastosowano iniekcje preparatu anty-VEGF (*vascular endothelial growth factor*) do ciała szklistego. Dwóch pacjentów nie wyraziło zgody na powyższe leczenie, co było powodem uzyskania na koniec okresu obserwacji gorszej BCVA niż przed zabiegiem. Pomimo zastosowania iniekcji preparatu anty-VEGF u jednego spośród czterech leczonych pacjentów nie uzyskano odpowiedzi na leczenie, a końcowa BCVA, w porównaniu z danymi przed zabiegiem, uległa pogorszeniu. U pozostałych trzech leczonych pacjentów CME ustąpił po kilkukrotnym podaniu leku do ciała szklistego. W tych trzech przypadkach BCVA na koniec okresu obserwacji, w porównaniu z BCVA przed zabiegiem, poprawiła się (2 oczu) lub nie zmieniła się (1 oko).

© Medical Education. For private and non-commercial use only. Downloaded from https://www.journalsmededu.pl/index.php/ophthatherapy/index: 09.08.2025; 08:11,53

Odwarstwienie siatkówki w naszym badaniu wystąpiło u dwóch pacjentów, odpowiednio miesiąc oraz rok po zabiegu wszczepienia implantu *iris-claw*. Częstość występowania tego powikłania po implantacji soczewki *iris-claw* do komory tylnej oka badacze opisują w zakresie 0,3–3,2% [15, 23, 26, 27].

Po 18 miesiącach obserwacji, z powodu progresji postaci suchej zwyrodnienia plamki związanego z wiekiem, odnotowaliśmy osiągnięcie gorszej niż przed zabiegiem BCVA u 94-letniej pacjentki. W wykonanym badaniu optycznej koherentnej tomografii siatkówki stwierdzono poszerzenie strefy zaniku zewnętrznych warstw siatkówki w obszarze poddołkowym. W naszej opinii opisane zmiany nie były powiązane z implantacją soczewki Artisan. U pacjentki nie obserwowaliśmy żadnych powikłań pooperacyjnych.

W jednym przypadku odnotowaliśmy wystąpienie zakrzepu żyły środkowej siatkówki z obrzękiem plamki miesiąc po zabiegu wszczepienia implantu *iris-claw*. Powikłanie dotyczyło oka z wysoką nadwzrocznością, jaskrą pierwotną wąskiego kąta oraz retinopatią cukrzycową nieproliferacyjną. Pomimo leczenia obrzęku plamki za pomocą iniekcji anty-VEGF do ciała szklistego nie uzyskano poprawy ostrości wzroku.

Troficzne zapalenie rogówki dotyczyło 89-letniego pacjenta, u którego w przeszłości w operowanym oku występowały nawracające troficzne zapalenia rogówki. W leczeniu zastosowano m.in. preparaty wspomagające regenerację rogówki, terapeutyczne soczewki kontaktowe oraz zaklejenie powiek. Z powodu powstania zmętnień pozapalnych w obrębie nabłonka i istoty właściwej rogówki BCVA na koniec okresu obserwacji była gorsza niż przed zabiegiem.

W naszym badaniu zapalenie przedniego odcinka błony naczyniowej wystąpiło w 2 oczach. Po zastosowaniu glikokortykosteroidów w postaci kropli do oczu w jednym przypadku zapalenie ustąpiło. U drugiego pacjenta doszło do rozwoju przewlekłego zapalenia przedniego odcinka błony naczyniowej, które było powodem uzyskania końcowej BCVA gorszej niż ostrość wzroku przed zabiegiem. Powikłanie to opisali również inni badacze [20, 23].

Utrata komórek śródbłonka rogówki na koniec okresu obserwacji w naszym badaniu wyniosła średnio 4,80%. W porównaniu z danymi sprzed zabiegu nie była to różnica istotna statystycznie. Gonnermann i wsp. w badaniu retrospektywnym pacjentów po wszczepieniu implantu *iris-claw* do komory tylnej oka opisali utratę komórek śródbłonka na poziomie 5,5% w okresie obserwacji wynoszącym średnio 34 miesiące [25]. Wyniki większości badań wskazują na brak istotnej statystycznie różnicy w gęstości komórek śródbłonka przed enklawacją i po enklawacji implantu *iris-claw* do komory tylnej oka [21, 22, 26, 27].

W 10 oczach (22,73%) odnotowaliśmy nieznaczną poziomą owalizację źrenicy na koniec okresu obserwacji. Powikłanie to, opisywane także przez innych badaczy, może być rezultatem niesymetrycznej enklawacji części haptycznych implantu do zrębu tęczówki [20]. Stały kontakt haptyków z tęczówką może się wiązać z uwalnianiem ziaren barwnikowych ze zrębu tęczówki, które osadzając się na powierzchni implantu, mogą prowadzić do zaburzeń ostrości wzroku [21]. Wykonanie podspojówkowej iniekcji deksametazonu na koniec zabiegu może zredukować liczbę uwalnianych z tęczówki ziaren barwnika [28]. Schallenberg i wsp. opisali również atrofię zrębu tęczówki w miejscu enklawacji haptyków u 12,9% pacjentów [15]. W naszym badaniu lokalny zanik zrębu tęczówki wystąpił tylko w 2 oczach (4,88%), a obecność precypitatów barwnikowych na powierzchni implantu obserwowaliśmy w 3 oczach na ostatniej wizycie kontrolnej.

Obserwowaliśmy pooperacyjny wzrost IOP > 25 mmHg w 10 oczach (22,73%), podobnie jak w badaniu przeprowadzonym przez Morę i wsp. [23]. Po zastosowaniu leków hipotensyjnych w postaci kropli do oczu IOP uległo normalizacji w 8 oczach, natomiast w dwóch przypadkach konieczne było wykonanie trabekulektomii z powodu przetrwałego, wysokiego IOP. W obu przypadkach, w których przeprowadzono trabekulektomię, pacjenci byli leczeni od wielu lat z powodu jaskry wąskiego kąta przesączania, ponadto 1 oko cechowała wysoka nadwzroczność. Częstość występowania pooperacyjnej hipotonii po implantacji soczewki *iris-claw* do komory tylnej badacze opisują w zakresie 1,63–5,1% [20, 25, 29]. W naszym badaniu przejściowe obniżenie IOP < 7 mmHg po zabiegu wystąpiło w 1 oku (2,44%).

W 2 oczach (4,88%) odnotowaliśmy zwichnięcie implantu Artisan do ciała szklistego. W pierwszym przypadku powikłanie to wystąpiło u 18-letniego pacjenta 10 miesięcy po zabiegu. Implantacja soczewki *iris-claw* wykonana była w tym przypadku z powodu podwichnięcia implantu tylnokomorowego, który wszczepiono po usunięciu zaćmy pourazowej. W drugim przypadku zwichnięcie soczewki *iris-claw* do ciała szklistego nastąpiło miesiąc po zabiegu. Powikłanie dotyczyło oka niedowidzącego z oczopląsem i wysoką krótkowzrocznością. Zabiegu implantacji soczewki *iris-claw* dokonano w tym przypadku z powodu podwichnięcia implantu tylnokomorowego, który został wszczepiony po usunięciu zaćmy wrodzonej. Częstość przemieszczenia implantu *iris-claw* ufiksowanego na tylnej powierzchni tęczówki inni badacze opisują w zakresie 0–10% [14, 16, 20, 26].

Rüfer i wsp. opisali wystąpienie wylewu krwi do ciała szklistego na poziomie 10% u pacjentów po fiksacji soczewki *iris-claw* do komory tylnej oka [14]. Jednak powikłanie to nie zostało odnotowane w innych pracach [16, 23, 26]. W naszym badaniu wylew krwi do ciała szklistego wystąpił w 1 oku i dotyczył pacjentki po przebytym zapaleniu wnętrza gałki ocznej, które miało miejsce 10 lat przed wszczepieniem implantu Artisan. Po zastosowaniu leków uszczel-

© Medical Education. For private and non-commercial use only. Downloaded from https://www.journalsmededu.pl/index.php/ophthatherapy/index: 09.08.2025; 08:11,53

niających naczynia krwionośne wylew krwi uległ całkowitej resorpcji bez pozostawienia trwałych następstw. Nie odnotowaliśmy żadnego przypadku nieszczelności rany pooperacyjnej ani zapalenia wewnątrzgałkowego, które zostały opisane przez innych badaczy [20].

PODSUMOWANIE

Głównymi ograniczeniami naszego badania są krótki okres obserwacji oraz mała liczba analizowanych przypadków. Pomimo że implanty *iris-claw* są obecnie powszechnie stosowane w korekcji bezsoczewkowości z niestabilną torebką, nadal nie ma zgodności co do tego, czy są bezpieczniejszą procedurą chirurgiczną niż śródtwardówkowa fiksacja implantu, szczególnie w aspekcie wystąpienia pooperacyjnego obrzęku plamki żółtej. Opisane przez nas wyniki funkcjonalne oraz powikłania po wszczepieniu implantów *iris-claw* dostarczają informacji pomocnych w kwalifikacji pacjentów do tego typu zabiegu.

Źródło rycin: materiały własne autorów.

ADRES DO KORESPONDENCJI
lek. Ilona A. Kaczmarek
Klinika Okulistyki,
Wojskowy Instytut Medycyny Lotniczej
01-755 Warszawa, ul. Krasińskiego 54/56
e-mail: ikaczmar@wiml.waw.pl

ORCID:
Ilona A. Kaczmarek – ID – https://orcid.org/0000-0003-0354-8437

For non-commercial use only

Piśmiennictwo

1. Worst JG, Massaro RG, Ludwig HH. The introduction of an artificial lens into the eye using Binkhorst's technique. Ophthalmologica. 1972; 164(5): 387-91.
2. Jezierski M, Kaczmarek I, Prost ME. Zastosowanie implantów soczewek wewnątrzgałkowych typu iris-claw u pacjentów z bezsoczewkowością. Ophtha Therapy. 2014; 4(4): 1-5.
3. Toro MD, Longo A, Avitabile T et al. Five-year follow-up of secondary iris-claw intraocular lens implantation for the treatment of aphakia: Anterior chamber versus retropupillary implantation. PLoS ONE 2019; 14(4): e0214140.
4. Stem MS, Todorich B, Woodward MA et al. Scleral-Fixated Intraocular Lenses: Past and Present. J Vitreoretin Dis. 2017; 1(2): 144-52.
5. Walia S, Kashyap S, Bhaisare V et al. Novel technique of sutureless glueless scleral fixated intraocular lens (SFIOL). Indian J Ophthalmol. 2019; 67(1): 64-8.
6. Can E. Flapless and sutureless intrascleral fixation of posterior chamber intraocular lens for correction of aphakia. J Cataract Refract Surg. 2018; 44(8): 929-31.
7. Dinc E, Vatansever M, Dursun Ö et al. Scleral fixated intraocular lens implantation with a modified Z-suture technique. Int Ophthalmol. 2018; 38(6): 2357-61.
8. Saleh M, Heitz A, Bourcier T et al. Sutureless intrascleral intraocular lens implantation after ocular trauma. J Cataract Refract Surg. 2013; 39(1): 81-6.
9. Wallmann AC, Monson BK, Adelberg DA. Transscleral fixation of a foldable posterior chamber intraocular lens. J Cart Refract Surg. 2015; 41(9): 1804-9.
10. Obeng FK, Vig VK, Singh P et al. Posterior Chamber Scleral Fixation of Intraocular Lenses in Post-Vitrectomised Aphakic Eyes. J Clin Diagn Res. 2017; 11(3): NC09-13.
11. Yang C, Chao Y. Long-term outcome of combined vitrectomy and transscleral suture fixation of posterior chamber intraocular lenses in the management of posteriorly dislocated lenses. J Chin Med Assoc. 2016; 79(8): 450-5.
12. Jayamadhury G, Potti S, Kumar KV et al. Retropupillary fixation of iris-claw lens in visual rehabilitation of aphakic eyes. Indian J Ophthalmol. Indian J Ophthalmol. 2016; 64(10): 743-6.
13. De Silva SR, Arun K, Anandan M et al. Iris-claw intraocular lenses to correct aphakia in the absence of capsule support. J Cataract Refract Surg. 2011; 37(9): 1667-72.
14. Rüfer F, Saeger M, Nölle B et al. Implantation of retropupillar iris claw lenses with and without combined penetrating keratoplasty. Graefes Arch Clin Exp Ophthalmol. 2009; 247(4): 457-62.
15. Schallenberg M, Dekowski D, Hahn A et al. Aphakia correction with retropupillary fixated iris-claw lens (Artisan) – long-term results. Clin Ophthalmol. 2014; 8: 137-41.

© Medical Education. For private and non-commercial use only. Downloaded from
https://www.journalsmededu.pl/index.php/ophthatherapy/index: 09.08.2025; 08:11,53

16. Mohr A, Hengerer F, Eckardt C. Retropupillary fixation of the iris claw lens in aphakia. 1 year outcome of a new implantation techniques. Ophthalmologe. 2002; 99(7): 580-3.
17. Jing W, Guanlu L, Qianyin Z et al. Iris-Claw Intraocular Lens and Scleral-Fixated Posterior Chamber Intraocular Lens Implantations in Correcting Aphakia: A Meta-Analysis. Invest Ophthalmol Vis Sci. 2017; 58(9): 3530-6.
18. Teng H, Zhang H. Comparison of Artisan iris-claw intraocular lens implantation and posterior chamber intraocular lens sulcus fixation for aphakic eyes. Int J Ophthalmol. 2014; 7(2): 283-7.
19. Hara S, Borkenstein AF, Ehmer A et al. Retropupillary fixation of iris-claw intraocular lens versus transscleral suturing fixation for aphakic eyes without capsular support. J Refract Surg. 2011; 27(10): 729-35.
20. Gonnermann J, Klamann MK, Maier AK et al. Visual outcome and complications after posterior iris-claw aphakic intraocular lens implantation. J Cataract Refract Surg. 2012; 38(12): 2139-43.
21. Baykara M, Ozcetin H, Yilmaz S et al. Posterior iris fixation of the iris-claw intraocular lens implantation through a scleral tunnel incision. Am J Ophthalmol. 2007; 144(4): 586-91.
22. Gicquel JJ, Guigou S, Bejjani RA et al. Ultrasound biomicroscopy study of the Verisyse aphakic intraocular lens combined with penetrating keratoplasty in pseudophakic bullous keratopathy. J Cataract Refract Surg. 2007; 33(3): 455-64.
23. Mora P, Calzetti G, Favilla S et al. Comparative Analysis of the Safety and Functional Outcomes of Anterior versus Retropupillary Iris-Claw IOL Fixation. J Ophthalmol. 2018; 2018: 8463569.
24. Schmidt I, Langenbucher A, Moussa S et al. Retroiridale Implantation einer VerisyseTM IrisklauenlinseRetroiridal implantation of a VerisyseTM iris claw lens. Der Ophthalmol. 2014; 112(3): 261-5.
25. Gonnermann J, Amiri S, Klamann M et al. Endothelial cell loss after retropupillary iris-claw intraocular lens implantation. Klin Monbl Augenheilkd. 2014; 231(8): 784-7.
26. Wolter-Roessler M, Küchle M. Correction of aphakia with retroiridally fixated IOL. Klin Monbl Augenheilkd. 2008; 225(12): 1041-4.
27. Forlini M, Soliman W, Bratu A et al. Long-term follow-up of retropupillary iris-claw Intraocular lens implantation: a retrospective analysis. BMC Ophthalmol. 2015; 15: 143.
28. Dick HB, Budo C, Malecaze F et al. Foldable Artiflex phakic intraocular lens for the correction of myopia: two-year follow-up results of a prospective European multicenter study. Ophthalmology. 2009; 116(4): 671-7.
29. Jayamadhury G, Potti S, Kumar KV et al. Retropupillary fixation of iris-claw lens in visual rehabilitation of aphakic eyes. Indian J Ophthalmol. 2016; 64(10): 743-6.

For non-commercial use only

Wkład autorów:
Wszyscy autorzy w równym stopniu przyczynili się do powstania artykułu.

Konflikt interesów:
Nie występuje.

Finansowanie:
Nie występuje.

Etyka:
Treści przedstawione w artykule są zgodne z zasadami Deklaracji Helsińskiej, dyrektywami EU oraz ujednoliconymi wymaganiami dla czasopism biomedycznych.

Authors' contributions:
All authors contributed equally to the article.

Conflict of interest:
None.

Financial support:
None.

Ethics:
The content presented in the article complies with the principles of the Helsinki Declaration, EU directives and harmonized requirements for biomedical journals.

© Medical Education. For private and non-commercial use only. Downloaded from https://www.journalsmededu.pl/index.php/ophthatherapy/index: 09.08.2025; 08:11,53